日消外会誌　17（11）：2019～2027，1984年

排泄性胆嚢造影陰性例に対する胆嚢穿刺術の意義

千葉大学医学部第2外科
渡辺　義二　竜　崇正　尾崎　正彦　山本　宏
有我　隆光　長島　通　小高　通夫　佐藤　博

THE CLINICAL SIGNIFICANCE OF ULTRASONICALIY GUIDED PUNCTURE OF THE GALLBLADDER FOR THE CASES OF NON-VISUALIZED GALLBLADDER BY ORAL CHOLECYSTOGRAPHY AND INTRAVENOUS CHOLANGIOGRAPHY

Yoshiji WATANABE, Munemasa RYU, Masahiko OZAKI, Hiroshi YAMAMOTO, Takamitsu ARIGA, Toru NAGASHIMA, Michio ODAKA and Hiroshi SATO
Second Department of Surgery, Chiba University School of Medicine

胆嚢疾患に対して施行した排泄性胆道造影法の成績を検討し，さらに高率に認められる胆嚢像陰性例に対して，超音波誘導下の胆嚢穿刺術の有効性について報告する．
（1）胆嚢疾患148例に対して排泄性胆道造影法を施行するに胆嚢像陰性例は102例（68.9%）と高率に認められた．
（2）胆嚢像陰性例を中心に胆嚢穿刺術を行い145例中138例（95.2%）に明瞭な胆嚢像を得た．
（3）胆嚢癌34例に対する吸引細胞診の成績は34例中28例（82.4%）の診断率であった．
（4）胆嚢胆汁CEA濃度は良悪性鑑別の補助診断に成り得る．
胆嚢穿刺術は胆嚢癌の早期発見および良悪性の鑑別診断に有効であり，とくに胆嚢像陰性例に対して不可欠の検査法である．

索引用語：胆嚢癌，胆嚢穿刺術，排泄性胆道造影法，胆嚢吸引細胞診，胆嚢胆汁CEA

はじめに

排泄性胆道造影法は，腹部超音波装置が開発されて一般に広く普及する以前は胆嚢疾患の診断に際してfirst choiceに施行され，Screening検査としての意義があった．しかし超音波検査により胆嚢内結石はもとより5mm大の胆嚢内隆起性病変が描出可能となり，とくに手術適応となる胆嚢疾患は排泄性胆嚢造影陰性例が多いことと考え合わせると，排泄性胆道造影法のScreening検査としての意義はほとんど認めない．ただ，胆嚢の機能面の検討を行うにあたっては，胆道シンチグラフィーと同様重要な検査法である．したがってわれわれは胆嚢疾患の診断のDecision Treeとして，超音波検査をfirst choiceに施行し，さらに鑑別および質的診断を行うにあたってComputed Tomography（CT scan），Endoscopic Retrograde Cholangio and Pancreatography（ERCP），Percutaneous Transhepatic Cholangiography（PTC），胆嚢穿刺術などを行っている．

今回は，現在までに胆嚢疾患に対して施行した排泄性胆道造影法の成績を述べるとともに，高率に認められる胆嚢像陰性例に対する超音波誘導下の胆嚢穿刺術の有効性について検討し報告する．

I．検討症例（表1）

昭和53年1月より昭和58年7月まで当科にて手術を施行した胆嚢疾患（表1）は胆嚢結石症142例，胆嚢胆管結石症32例，無石胆嚢炎13例，内胆汁瘻7例，Cholesterol Polyp，Adenomatous Hyperplasiaなどの胆嚢

＜1984年7月11日受理＞別刷請求先：渡辺　義二
〒280　千葉市亥鼻1－8－1　千葉大学医学部第2外科

表1　胆嚢疾患手術例(238例)

S.53.1～58.7千大二外

胆嚢結石症	142例(105例)
胆嚢胆管結石症	32 (18)
無石胆嚢炎	13 (3)
内胆汁瘻	7 (4)
胆嚢ポリープ	7 (5)
Adenomyomatosis	4 (3)
胆嚢癌	33 (10)
	238例(148例)

( )：排泄性胆道造影施行例

ポリープ7例，Adenomymatosis 4例，胆嚢癌33例の計238例であった．排泄性胆道造影法を当科および他施設にて施行し検討可能であった症例は胆嚢結石症105例，胆嚢胆管結石症18例，無石胆嚢炎3例，内胆汁瘻4例，胆嚢ポリープ5例，Adenomyomatosis 3例，胆嚢癌10例の計148例であった．排泄性胆道造影法の施行状況をみると，超音波検査にて十分に病態を把握できた胆嚢結石症や無石胆嚢炎および肝機能異常や黄疸をともなっている胆嚢胆管結石症や胆嚢癌に未施行例が認められた．

II. 排泄性胆道造影法の胆嚢像陰性率(疾患別)(表2)

排泄性胆道造影法を行い明瞭な胆嚢像が得られなかった症例を胆嚢像陰性例として疾患別に胆嚢像陰性率を検討すると，胆嚢結石症67例/105例(63.8%)，胆嚢胆管結石症16例/18例(88.9%)，無石胆嚢炎3例/3例(100%)，内胆汁瘻4例/4例(100%)，胆嚢ポリープ3例/5例(60%)，Adenomyomatosis 0例/3例(0%)，胆嚢癌9例/10例(90%)であり，全体では，102例/148例(68.9%)であった．良悪性ともに胆嚢疾患手術例は高率に胆嚢像陰性であり，とくに胆嚢癌，胆嚢胆管結石症，無石胆嚢炎は高率であった．すなわち排泄性胆道造影法は超音波検査に比較して胆嚢内腔の情報に乏しく診断的意義は少ないと思われる．

表2　排泄性胆道造影法による胆嚢像陰性率(疾患別)

S.53.1～58.7　千大二外

疾患	例数	陰性例	陰性率
胆嚢結石症	105	67例	63.8%
胆嚢胆管結石症	18	16	88.9
無石胆嚢炎	3	3	100.0
内胆汁瘻	4	4	100.0
胆嚢ポリープ	5	3	60.0
Adenomyomatosis	3	0	0
胆嚢癌	10	9	90.0
	148	102	68.9

III. 胆嚢像陰性例の理由(表3)

排泄性胆道造影法による胆嚢像陰性の理由を手術所見または切除標本より検討すると，(1) 胆嚢頚部または胆嚢管の結石嵌頓，(2) 胆嚢管の腫瘍または炎症による閉塞，(3) 胆嚢内結石充満，(4) 萎縮胆嚢，(5) 胆嚢消化管瘻孔形成，(6) 肝機能異常などが考えられた．

今回胆嚢像陰性例102例について疾患別に検討すると，胆嚢結石症67例では結石嵌頓26例，炎症による閉塞21例，結石充満7例，萎縮胆嚢8例，不明5例であった．胆嚢胆管結石症16例では結石嵌頓3例，炎症による閉塞6例，結石充満1例，萎縮胆嚢2例，肝機能異常3例，不明1例であった．無石胆嚢炎3例では全例炎症による閉塞であった．内胆汁瘻4例にでは当然のごとく，全例胆嚢消化管瘻孔形成によるものであった．胆嚢ポリープ3例では，2例が結石嵌頓，1例が肝機能異常によるものであった．胆嚢癌9例についてみる

表3　胆嚢像陰性例の理由(疾患別)(102例)

S.53.1～58.7　千大二外

疾患(例数)	胆嚢頚部又は胆嚢管の結石嵌頓	胆嚢管の腫瘍又は炎症による閉塞	胆嚢内結石充満	萎縮胆嚢	胆嚢消化管瘻孔形成	肝機能異常	不明
胆嚢結石症 67	26	21	7	8			5
胆嚢胆管結石症 16	3	6	1	2		3	1
無石胆嚢炎 3		3					
内胆汁瘻 4					4		
胆嚢ポリープ 3	2					1	
胆嚢癌 9	3	4	1		1		

と，結石嵌頓3例，胆嚢管の腫瘍による閉塞4例，胆嚢内結石充満，胆嚢消化管瘻孔形成各1例ずつであった．すなわち胆嚢像陰性例には良悪性の胆嚢疾患が認められる．したがって，胆嚢内の情報を得ることが非常に重要である．超音波検査（US），CT scan にて胆嚢内腔が明瞭に描出できる場合には胆嚢像陰性の理由が腫瘍によるものか，結石によるものかの鑑別は可能であるが，胆嚢内結石充満や萎縮胆嚢の場合は胆嚢内腔の状態の把握は困難であり，胆嚢穿刺術，血管造影 Dynamic CT scan などの検査法が必要となる．

IV．胆嚢穿刺術

超音波誘導下に胆嚢を直接穿刺し，(1)胆嚢壁および胆嚢胆汁の吸引細胞診，(2) 胆嚢内胆汁の CEA（Carcinoembryonic Antigen）濃度の測定，(3) 胆嚢胆管直接造影を行う胆嚢穿刺術[1]は胆嚢疾患の鑑別診断および癌腫の進行度，とくに胆管浸潤，肝直接浸潤の診断に有用である．現在までの胆嚢穿刺術施行例（表4）は145例で，その内訳は悪性疾患51例（胆嚢癌34例，膵癌12例，肝内胆管癌3例，胆管癌2例），良性疾患94例（胆嚢結石症51例，胆嚢胆管結石症11例，無石胆嚢炎7例，慢性膵炎5例，胆嚢隆起性病変5例，内胆汁瘻3例，その他12例）であった．超音波画像にて胆嚢内腔が明瞭に描出できない充実型胆嚢癌3例，胆嚢内結石充満や萎縮胆嚢の4例の計7例（4.8%）に詳細な胆嚢像が得られなかった．また胆嚢穿刺術は胆嚢疾患のほかに膵疾患にも施行し，明瞭な胆嚢胆管像を得て膵癌や膵炎による胆管像の変化を把握し，鑑別および質的診断に役立てている．

合併症として胆嚢結石症の2例に開腹時限局性の胆汁性腹膜炎を認めた．そのほか胆嚢穿刺術当日，軽度の発熱，右季肋部痛を認めるものがあるが抗生剤の投与および半日安静絶食にて軽減している．

表4　胆嚢穿刺術施行例（145例）

（　）：胆嚢像不明例　S.53.1～58.7　千大二外

悪性疾患　51例		
胆嚢癌	34	(3)
膵癌	12	
肝内胆管癌	3	
胆管癌	2	
良性疾患　94例		
胆嚢結石症	51	(2)
胆嚢胆管結石症	11	(1)
無石胆嚢炎	7	(1)
慢性膵炎	5	
胆嚢隆起性病変	5	
内胆汁瘻	3	
その他	12	

(1) 吸引細胞診による診断成績（表5）

胆嚢癌34例に対する胆嚢壁および胆嚢胆汁の悪性細胞陽性率を検討すると胆嚢壁31例中23例（74.2%），胆嚢胆汁21例中16例（76.2%）であり，両者併用による全体の診断率は34例中28例（82.4%）であった．慢性胆嚢炎，良性隆起性病変（胆嚢ポリープ，Adenomyomatosis）では1例の false positive 例も認めなかった．

false negative 例は腫瘍の小さい比較的早期のものと非常に進行したものに多かった．進行した癌腫の場合には壊死物質を吸引したために false negative になった．比較的早期のものや腫瘍が胆嚢腹腔側にある場合は腫瘍の穿刺は困難なことがあり，胆嚢内胆汁の吸引細胞診が重要である．また悪性が強く疑われる場合には1回のみの胆嚢穿刺術にとどめることなく，後日繰り返し施行するのが重要である．3回目にて初めて悪性細胞が陽性になった症例を経験している．

(2) 胆嚢内胆汁の CEA 濃度（図1）

良悪性の鑑別の補助診断として胆嚢胆汁 CEA 値をダイナボット社 RI キットを用いて Sandwich 法にて測定した．上限は100ng/ml として高値をとる場合，再度標準検量曲線を作製し測定した．

胆嚢穿刺術にて採取した胆嚢内胆汁の CEA 濃度を疾患別に検討した．胆嚢癌20例は最高97.9ng/ml，最低8.0ng/ml，平均38.5±24.5ng/ml（Mean±SD）であった．比較的早期の癌が高値をとる傾向が認められた．胆嚢胆管結石症を含む胆嚢結石症49例では最高60.4ng/ml，最低1.5ng/ml，平均16.2±14.2ng/ml（Mean±SD）で胆嚢炎強度の症例ほど高値をとる傾向が認められた．無石胆嚢炎6例では最高35.6ng/ml，最低1.5ng/ml，平均12.0±11.7ng/ml（Mean±SD）であり，胆嚢結石症と同様に胆嚢炎強度の症例は高値を示した．良性隆起性病変5例では最高7.8ng/ml，最低1.5ng/ml，平均5.8±2.3ng/ml（Mean±SD）と胆嚢癌に比較して有意に低値を示した．

表5　吸引細胞診による診断成績

（胆嚢癌34例）　S.53.1～58.7　千大二外

	悪性細胞陽性例（率）	両者併用
胆嚢壁	23/31(74.2%)	28/34 (82.4%)
胆嚢胆汁	16/21(76.2%)	

図1　胆嚢疾患の胆嚢胆汁 CEA 濃度（疾患別）

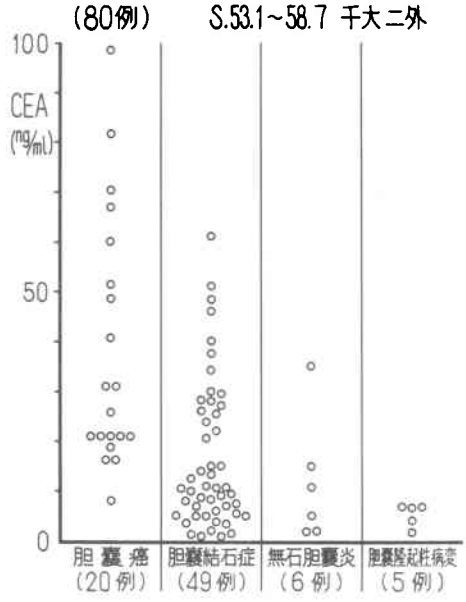

図2　疾患別 CEA 濃度の比較

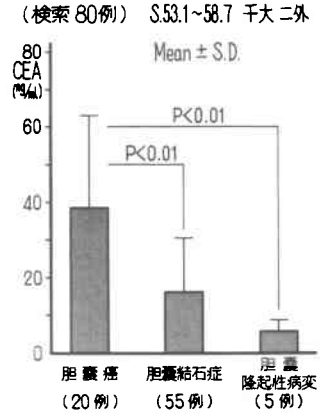

さらに胆嚢癌，無石胆嚢炎を含めた胆嚢結石症，良性隆起性病変3者について統計処理（図2）を行うと胆嚢癌は胆嚢結石症，良性胆嚢隆起性病変より有意に高値を示した．

すなわち胆嚢内胆汁 CEA 濃度を測定することで良悪性の鑑別の補助診断が可能である．

V．症　例

胆嚢像陰性例に対する胆嚢穿刺術が有効であった症例を呈示する．

症例1（54♀）6カ月前より時々右季肋部痛および背部痛あり，US にて胆嚢内に音響陰影（AS）をともなう結石エコーを認め，胆嚢壁の軽度の肥厚を認める．

排泄性胆道造影法（DIC）（図3-1）にて胆管の描出は良好であるも胆嚢像陰性である．ERC（図3-2）で明瞭に胆管および胆嚢管が造影されているが胆嚢像は陰性である．胆嚢穿刺造影（図1-3）では明瞭な胆嚢胆管像が得られ，さらに胆嚢頸部の結石嵌頓が認められる．胆嚢内には腫瘤像はなく胆汁の吸引細胞診にて悪性細胞を認めなかった．胆汁に感染胆汁であったために，胆汁 CEA は27.0ng/ml と高値を示した．胆嚢像陰性例に対する胆嚢穿刺造影は良悪性の鑑別診断に非

図3　症例1．（胆嚢結石症）DIC にて明瞭な胆管像が得られるも胆嚢像陰性であり，ERC にても同様で胆嚢管及び頚部は造影されるも胆嚢像は陰性であった．胆嚢穿刺造影にて鮮明な胆嚢胆管像及び結石像を認める．

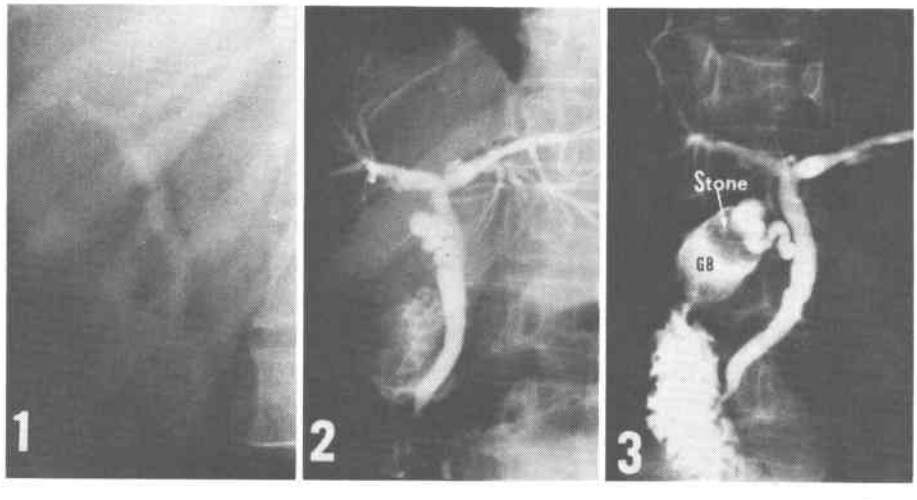

図4　症例2（Cholesterol polyp）．超音波像にて胆嚢内にhyperechoicな音響陰影（AS）をともなわないTumor echo（←）を認める．DICにて胆嚢像陽性であるが腫瘤像は明らかでない．胆嚢穿刺造影にて胆嚢内に数個の腫瘤像（←）を認める．

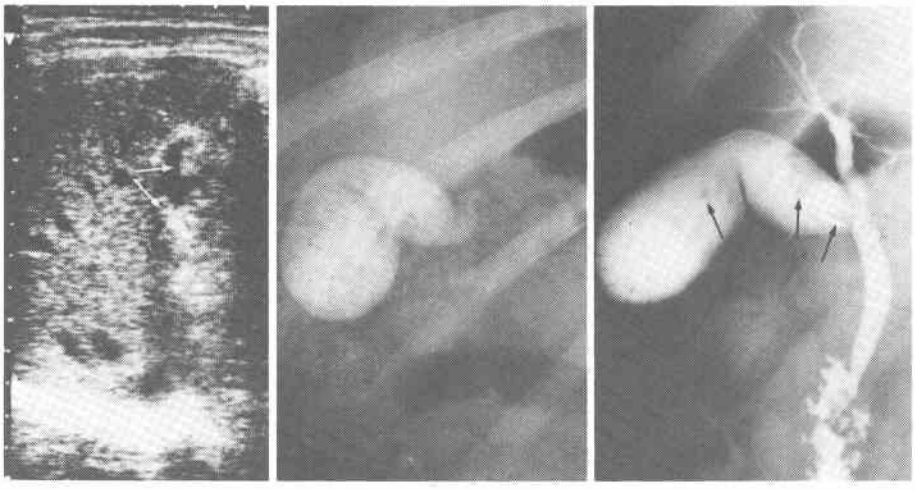

常に有用であった．

胆嚢内小隆起性病変に対する胆嚢穿刺術の有効な症例を呈示する．

症例2．（33♂）1年前より時々右季肋部痛あり．その時のUSにて胆嚢内に小隆起性病変を認めるため，US，DICにて経過観察を行う．2～3ヵ月前よりUSにて腫瘤エコーの増大を認める（図4－1）．DICでは胆嚢像陽性であるも明らかな腫瘤陰影像を認めない（図4－2）．胆嚢穿刺造影にて胆嚢内に数個の小さな隆起性病変を認める（図4－3）．胆嚢胆汁の吸引細胞診にて悪性細胞を認めず，胆嚢胆汁CEA 1.5ng/mlと低値を示した．切除標本（図5）にて胆嚢内に10数個の黄色のCholesterol polypを認めた．

胆嚢内胆汁CEA値が良悪性の鑑別の補助診断となり得た症例を呈示する．

図4（上段，下段）とも，超音波断層像にて胆嚢内に腫瘤エコーを認め，胆嚢穿刺造影にて腫瘤像を認め，ともに強く胆嚢癌を疑う所見を呈しているが，上段CEA 5.9ng/ml，下段66.3ng/mlであり，吸引細胞診でも上段は悪性細胞（－），下段悪性細胞（＋）であった．上段は胆摘術，下段は拡大肝右葉切除を施行した．

VI. 考　察

排泄性胆道造影法の歴史はGraham and Cole（1924）[2]によってTetrabromphenolphtaleinの水酸化カルシウムを用いて，胆嚢が造影されて以来，半世紀を越えている．その間に造影剤に関して幾多の研究

図5　切除標本（cholesterol polyp）胆嚢粘膜に10数個のコレステロール粒子が沈着し結晶化したポリープ状の隆起性病変を認める．



が行われ，副作用が少なく，しかも胆汁移行のよいものが登場した．したがって最近は鮮明な胆嚢胆管造影所見により，肝胆膵疾患の診断が容易にできるようになった．しかし胆嚢疾患に対する排泄性胆道造影法の成績を検討するに，手術例において148例中102例（68.9%）と非常に高率な胆嚢像陰性率である．諸家の報告を見るに，跡見[3]158例中55例（34.8%），水谷[4]359例中153例（42.6%），佐々木[5]105例中26例（24.8%）と手術例において胆嚢像陰性例の占める割合が多かった．胆嚢陰性例を手術所見および切除標本と対比検討するに，(1) 胆嚢頚部または胆嚢管の結石嵌頓，(2) 胆

図6　胆嚢結石症(上)．超音波像にて，胆嚢内腔に突出する腫瘤エコー（←）を認める．胆嚢穿刺造影にて胆嚢頚部から胆嚢管にかけて陰影欠損像（←）を認める，胆嚢癌(下)．超音波像にて胆嚢内に腫瘤エコー（←）を認める．胆嚢穿刺造影にて体部から頚部にかけて腫瘤陰影像を認める．

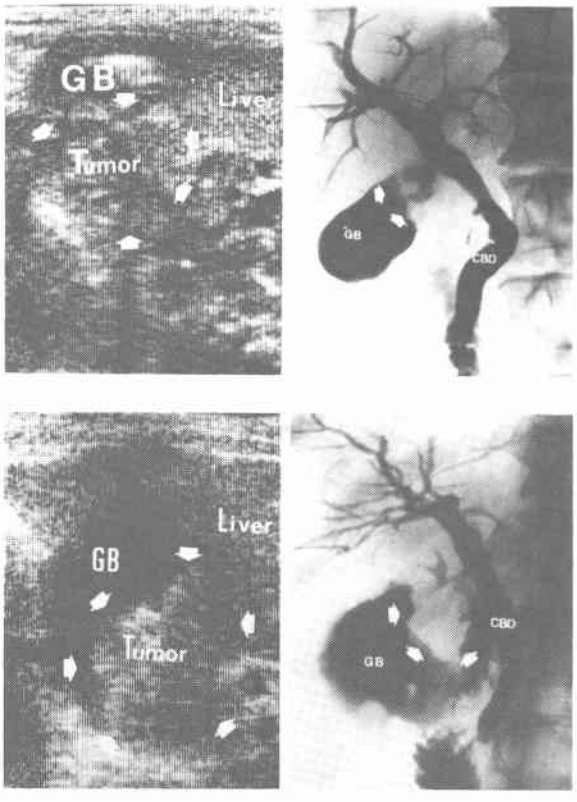

嚢管の腫瘍または炎症による閉塞，(3) 胆嚢内結石充満，(4) 萎縮胆嚢，(5) 胆嚢消化管瘻孔形成，(6) 肝機能異常などの理由があり，良悪性胆嚢疾患の鑑別診断が必要である．それに加えて排泄性胆道造影法はUSおよびCT scanなどに比較して手技が煩雑で時間を要し，その割には所見に乏しく，胆嚢像陰性例は勿論のこと，陽性例においても質的診断を行うのが困難な症例である．またヨード過敏症，甲状腺疾患，マクログロブリン血症のある患者は禁忌であり，重篤な肝障害，腎障害のあるもの，一般状態の極度に悪いもの，重篤な循環器障害のあるもの，テタニーのあるもの，褐色細胞腫およびその疑いのあるものに対して慎重に行わなければならないという種々の制約がある[6]．以上の状況および超音波の簡便さを考えると排泄性胆道造影法がScreening testとして施行する時代は終焉を迎えた．

胆嚢像陰性例に対する超音波検査の診断能の報告を見ると，土屋[7]は手術にて胆嚢結石を確認した32例の胆嚢造影陰性例の胆石検出能を見ると，超音波検査88%，排泄性胆道造影法19%であり，はるかに超音波検査が勝る成績であり，超音波検査での診断不能例は萎縮胆嚢のともなった小胆石，胆嚢あるいは胆嚢頚部での嵌頓胆石例であったと述べている．有山[8]の報告でも胆嚢像陰性82例に対する超音波検査の質的診断能は82例中73例（89.0%）で，胆石の存在は容易に診断できるが随伴する病態の診断は困難な場合があり，その場合超音波誘導下の胆嚢造影および胆汁の細胞診が有効であると述べている．

排泄性胆道造影法にかわって超音波検査が胆嚢疾患に対してfirst choiceに施行されるようになった現在，排泄性胆道造影法の診断および治療における立場は何か？　最近は診断技術の進歩によりsilentな胆嚢結石症の症例が増加してきている．したがって胆嚢結石症に対する手術適応の問題がある．適応として，(1) 黄疸を認めるもの(Mirizzi症候群，Confluence Stoneを含む)，(2) 肝機能が増悪するもの(総胆管結石の合併するもの)，(3) 上腹部痛，背部痛，発熱などの症状を繰り返すもの，(4) 胆嚢像陰性例（悪性病変の合併が考えられるもの）が考えられる．診断技術がこれだけ進歩した今日，胆嚢結石症即手術を考えるより，silentな場合，超音波検査，排泄性胆道造影法で半年に1回位の頻度で定期的に検査観察し，胆嚢像が陰性，すなわち胆嚢機能を認められなくなったら手術の適応ありと考えるのが妥当である．排泄性胆道造影法の診断上の位置は胆道シンチグラフィーと同様に胆嚢機能を把握することである．

胆嚢疾患に対する良悪性の鑑別および質的診断として超音波検査に続いて，ERCP，胆嚢穿刺術を行い，術式の選定として血管造影，Dynamic CT scanなどを行っている．排泄性胆道造影法にて胆嚢像陰性の場合，ERCPを行っても大多数は胆嚢像は陰性であるが，明瞭な胆管膵管像によって質的診断を行うことが好ましいと考える．ERCPにて明瞭な胆嚢像が得られないものおよび悪性病変の合併が考えられる症例に対して，さらに胆嚢穿刺術を行い，良悪性の鑑別診断をしている．

超音波検査の導入により胆嚢疾患の診断成績は飛躍的に向上した．とくに胆嚢癌について導入前の診断率をみると，欧米ではLam[9](1940)34例中4例(11.8%)，

Beltz[10](1974)117例中11例(9.4%), Piehler[11](1977)48例中7例(14.6%), わがくにでは阿部[12](1973)42例中12例(28.6%), 野呂[13]41例中9例(22.0%)と非常に低率であった. しかし導入後は, Hsu-Chong-Yeh[14](1979)13例中11例(84.6%), 渡辺[15]41例中34例(82.9%)と飛躍的に上昇した. これは超音波断層像により胆嚢内腔および胆嚢壁が明瞭に描出され, 胆嚢内隆起性病変および壁肥厚像との異常所見より胆嚢癌の診断が行いうる訳であるが, 良性隆起性病変や, 慢性胆嚢炎との鑑別に苦慮する症例が認められる. とくに慢性胆嚢炎と胆嚢癌の鑑別診断に際して超音波所見上, diffuse な壁肥厚を有する type は難しい[16].

武藤[17]の胆嚢癌に類似した胆嚢炎の臨床病理学的検討によれば, 胆摘術を施行した胆嚢炎331例中35例は胆嚢壁に組織球性肉芽腫を有し, X線検査では胆嚢造影陰性であり, 血管造影では胆嚢癌と類似した所見を呈し, 肉眼的および組織学的所見でも胆嚢癌ときわめて類似しており, 鑑別が困難であったと述べている. また隆起性病変でも良悪性の鑑別診断の困難な症例を認める. われわれの経験症例の検討では胆嚢疾患手術例174例中, 超音波断層像にて隆起性病変を認めるものは19例あり, うち10例は胆嚢癌であるが, ほかに Cholesterol Polyp, Adenomyomatosis 胆嚢壁内膿瘍および Artifact などであった. 切除標本より隆起性病変を検討すると2cm 以上はすべて胆嚢癌, 1～2cm は良性悪性両方を認め, 1cm 以下には癌は認めなかった[18]. 伊東[19]の報告によると3,653例の超音波施行例中148例(4.05%)に polypoid lesion を認め, 内20例に手術を施行し3例のみが比較的早期の胆嚢癌であると述べており, 胆嚢内に比較的高頻度に Polypoid Lesion を認めるが, 術前に良悪性の鑑別を行うのは困難で, 1.0cm 以上は癌の可能性があるので積極的に手術を施行すべきだと結論している.

しかし, 胆嚢癌の手術成績は非常に悪く, 術前に良悪性の鑑別診断を行い, 癌腫の局在部位および浸潤の程度を十分に把握し, それに相応した手術を施行することにより予後の向上が期待できるものと考える[20].

近来, 胆嚢癌の確定診断として超音波ガイドの胆嚢穿刺術が施行され, 良好な成績を挙げている. われわれの胆嚢癌34例に対する吸引細胞診の成績をみると, 胆嚢壁31例23例(74.2%), 胆嚢胆汁21例中16例(76.2%)で全体では34例中28例(82.4%)に悪性細胞を認めることができた. 諸家の報告も同様であり, 土屋[21]の報告によると, 全体では17例中15例(88.2%)で, 試料別にみると胆汁14例中9例(64%), 壁病変部12例中11例(91%)と高率であり, 陰性の2例についてみると1例は胆嚢底部の隆起性病変で胆汁のみの細胞診に終ったもの, ほかの1例は壊死物質を吸引したものであると述べている. 内村[22]の報告では胆膵疾患57例に経皮的胆嚢穿刺術を施行し, うち39例が診断目的で18例が治療目的であり, 33例に胆汁細胞診を行い, 胆嚢癌8例中7例(87.5%)が Class IV～V であった. 判定不能の1例は胆嚢管に結石が嵌頓し, 採取した胆汁は白色でほとんど細胞の採取ができなかった症例である. さらに胆嚢癌に対して, 経皮経肝的胆嚢ドレナージを行い, その後に洗浄細胞診を行うことにより高率に確診が得られると述べている. 後藤[23]は胆嚢像陰性54例に対して超音波映像下胆嚢穿刺造影を施行し46例に造影が可能であり, そのうち胆嚢疾患43例について穿刺造影像を6型に分類し検討するに, 34例(79%)は穿刺造影のみで良悪性の鑑別が容易であった. しかし胆嚢頚部あるいは胆嚢管が辺縁平滑な閉塞像を呈したものは良悪性の鑑別が困難で, 胆嚢穿刺時採取した胆汁の細胞診が重要であり, 胆嚢癌8例中5例(62.5%)悪性細胞陽性であった. 吸引細胞診の成績向上のためには胆汁のみの細胞診でなく, 腫瘤や壁肥厚部の吸引細胞診を併用すべきであると述べている.

われわれは, 早期胆嚢癌の診断成績向上および胆嚢疾患の鑑別診断の補助として, 胆嚢穿刺の際採取した胆汁 CEA 濃度を測定した. Tatsuta[24]は肝胆膵疾患50例の PTC の際に採取した胆管内胆汁 CEA 濃度を比較検討するに, 悪性の方が良性より高いと報告している. 胆嚢癌11例についてみると, CEA (z-gel)が15ng/ml 以上を示すものが9例(81.8%)であったと述べている. われわれの胆嚢癌の胆嚢胆汁 CEA (sandwich)濃度は, 8.0ng/ml の1例を除き19例は15.0ng/ml 以上であり胆嚢癌の診断に際しては当然のごとく, 胆嚢胆汁の方が胆管胆汁より診断的価値があり, 良悪性鑑別の補助診断となり得ると考える.

われわれの胆膵疾患27例の胆管胆汁 CEA 濃度の検討では, 胆管癌5例36.9±5.5ng/ml, 膵癌10例22.9±5.3ng/ml, 乳頭部癌2例15.5±3.1ng/ml, 胆管結石症10例15.7±3.7ng/ml で胆管癌は胆管結石症と比較して統計学的有意をもって高値を示した[25] ($p<0.01$). 西本[26]の報告でも同様で悪性閉塞性黄疸14例を含む胆道系疾患32例について減黄処置を加える前の胆管胆汁(処女胆汁)を中心に検討し, 胆管癌, 膵頭部癌は総胆管結石よりも高値を示す. これは癌が胆管内に直接現

われており，胆汁うっ滞をともなうためで，胆管胆汁CEA濃度は悪性閉塞性黄疸の診断に有用であることが示唆されたと述べている．乾[27]は胆嚢癌の診断に対して，経皮経肝胆嚢内視鏡検査を行い，胆嚢内腔の粘膜浸潤状態を把握することは手術々式決定に際して重要な指針を果すことができると述べている．

しかし，胆嚢胆汁CEAは比較的早期の癌でも高値をとることが多く，良性の隆起性病変および慢性胆嚢炎に対して胆嚢内視鏡を行うのは実際問題として無理がある点を考えると，超音波穿刺術にて，(1) 胆嚢胆汁および胆嚢壁病変部の吸引細胞診，(2) 胆嚢内胆汁CEA濃度の測定，(3) 胆嚢胆管造影像を行うことによって胆嚢疾患の確定診断を行い得るものと考える．

VII. 結　語

胆嚢疾患に対して施行した排泄性胆道造影法の成績を検討し，さらに高率に認められる胆嚢像陰性例に対する超音波誘導下の胆嚢穿刺術の有効性について報告する．

(1) 胆嚢疾患148例に対して排泄性胆道造影法を施行するに胆嚢像陰性例は102例（68.9%）と高頻度に認められた．疾患別では胆嚢結石症105例中67例（63.8%），胆嚢胆管結石症18例中16例(88.9%)，胆嚢癌10例中9例（90%）等であり，良悪性ともに高率に陰性例を認めた．

(2) 胆嚢像陰性例を手術所見および切除標本より検討するに胆嚢頚部または胆嚢管の結石嵌頓胆嚢管の腫瘍または炎症による閉塞，胆嚢内結石充満，萎縮胆嚢，胆嚢消化管瘻孔形成などの理由によるものであった．

(3) 胆嚢像陰性例（胆嚢癌疑診例を含む）を中心に145例に対して，胆嚢穿刺術を施行し，138例(95.2%)に明瞭な胆嚢胆管像を得た．

(4) 胆嚢癌34例に対する吸引細胞診の成績は28例(82.4%)に悪性細胞が陽性であった．試料別では胆嚢壁病変部31例中23例（74.2%），胆嚢胆汁21例中16例(76.2%)であった．慢性胆嚢炎，良性隆起性病変では1例のfalse positive例も認めなかった．

(5) 胆嚢疾患の胆嚢内胆汁CEA濃度を測定するに胆嚢癌20例では38.5±24.5ng/ml (Mean±SD)，胆嚢結石症49例16.2±14.2ng/ml，無石胆嚢炎6例12.0±11.7ng/ml，良性隆起性病変5例5.8±2.3ng/mlであり，胆嚢癌は胆嚢結石症，良性隆起性病変より統計学的に有意に高値を示した．

胆嚢穿刺術は胆嚢癌の早期発見および良悪性の鑑別診断は非常に有効であり，とくに胆嚢像陰性例に対して不可欠の検査法である．

文　献

1) 渡辺義二，植松貞夫，竜　崇正ほか：胆嚢癌に対する超音波穿刺術の意義．日消外会誌　14：1300—1307，1981
2) Graham EA, Cole WH: Roentgenologic examination of gallbladder. JAMA 82：613—614，1924
3) 跡見　裕，黒田　慧，杉山政信ほか：排泄性胆嚢造影陰性例の検討．第19回日本胆道疾患研究会プロシーディング，150—151，1983
4) 水谷正彦，窪田博吉，大原啓介ほか：胆嚢造影陰性例の検討．第19回日本胆道疾患研究会プロシーディング，162—163，1983
5) 佐々木義文，野見山世可，竹内　靖ほか：排泄性胆嚢造影陰性例とその病変について．第19回日本胆道疾患研究会プロシーディング，164—165，1983
6) 多田信平，金子健二，小堀俊行ほか：胆のう胆管造影．臨放　28：1389—1394，1983
7) 土屋幸浩，大藤正雄，木村邦夫ほか：胆石症(超音波診断とX線CT診断)．肝胆膵　7：875—888，1983
8) 有山　襄，島口晴耕，須山正文ほか：胆石症(胆道造影)．肝胆膵　7：889—896，1983
9) Lam CR: The present status of carcinoma of the gallbladder. A study of thirty-four clinical cases. Ann Surg 111：403—411，1940
10) Beltz WR, Condon RE: Primary carcinoma of the gallbladder. Ann Surg 180：180—184，1974
11) Piehler JM, Crichow WR: Primary carcinoma of the gallblader. Arch Surg 112：26—30，1977
12) 阿部要一，赤井貞彦，島田寛治ほか：摘出胆嚢で発見された胆嚢癌症例．外科　35：1084—1089，1973
13) 野呂俊夫，黒田　慧：肉眼的進展様式からみた胆嚢癌の診断と治療についての検討．日消外会誌　9：157—162，1976
14) Hsu-Chong Yeh: Ultrasonography and computed tomography of carcinoma of the gallbladder. Radiology 133：167—173，1979
15) 渡辺栄二：超音波診断法による胆嚢癌診断に関する臨床的研究—とくに早期診断能について—．日消外会誌　16：1684—1693，1983
16) 朝井　均，井川澄人，木下博明：慢性胆嚢炎と胆嚢癌の超音波像鑑別．最新医　37：1300—1307，1982
17) 武藤良弘，内村正幸，脇　慎治ほか：胆嚢癌と類似する胆嚢炎の臨床病理学的検討．日消外会誌　12：245—252，1979
18) Watanabe Y, Ryu M, Ozaki M et al: Operative procedures for gallbladder carcinoma based on ultrasonography and ultrasonically guided puncture of gallbladder. Southeast

Asian J Surg 7：34—41, 1984
19) 伊東敬之, 西井三徳, 子日光雄ほか：胆嚢内隆起性病変の超音波診断とその手術適応—胆嚢癌早期発見へのApproachとして—. 胆と膵 4：1135—1142, 1983
20) 渡辺義二, 竜 崇正, 菊池俊之ほか：胆嚢癌の診断と治療—各種検査所見よりみた手術々式の検討—. 日消外会誌 15：1068—1613, 1982
21) 土屋幸浩, 大藤正雄, 江原正明ほか：超音波映像下の経皮的胆嚢吸引細胞診. 日消病会誌 77：1985, 1980
22) 内村正幸, 脇 慎治, 木田栄郎ほか：経皮経肝的胆嚢ドレナージ. 胆と膵 4：19—26, 1983
23) 後藤俊雄, 後藤利夫, 野口良樹ほか：超音波映像下胆のう穿刺造影法の臨床的意義. 日消病会誌 80：85—90, 1983
24) Tatsuta M, Yamamura H, Yamamoto R et al: Carcinoembryonic antigen in the bile in patients with pancreatic and biliary cancer. Cancer 50：2903—2909, 1982
25) 渡辺義二, 竜 崇正, 菊池俊之ほか：悪性胆道膵疾患における胆汁CEA測定の臨床的意義. 日癌治療会誌 17：803—804, 1981
26) 西木知二, 山岸久一, 鴻巣 寛ほか：悪性閉塞性黄疸における胆管胆汁CEA濃度の検討. 日消外会誌 17：55—59, 1984
27) 乾 和郎, 中江良之, 中村二郎ほか：経皮経肝胆嚢内視鏡検査（PTCS）の有用性について. Gastroenterol Endosc 25：636—641, 1983