日消外会誌　17 (11)：2051～2054，1984年

症　例

原発性早期十二指腸癌と盲腸癌の重複した1症例

国立岩国病院外科
佐々木　明　　小長　英二　　榎本　正満
河村　武徳　　桑原　正知　　井出　愛邦
国立岩国病院病理
荒　木　文　雄
高梁中央病院
中　川　　潤

A CASE OF EARLY PRIMARY CANCER OF THE DUODENUM ASSOCIATED WITH CANCER OF THE CECUM

Akira SASAKI, Eiji KONAGA, Masamitsu ENOMOTO, Takenori KAWAMURA, Masachika KUWABARA and Yoshikuni IDE
Department of Surgery, Iwakuni National Hospital
Fumio ARAKI
Department of Pathology, Iwakuni National Hospital
Jun NAKAGAWA
Takahashi Chuo Hospital

索引用語：早期十二指腸癌，十二指腸・大腸重複癌

はじめに

原発性十二指腸癌（乳頭部癌は除く）は比較的まれな疾患である．しかし近年上部消化管造影法や内視鏡検査法の進歩により，その報告例が少しづつ増えてきているが，早期癌の報告は依然として少ない．今回著者らは乳頭下部の原発性多発性早期十二指腸癌と盲腸粘液癌の重複したきわめてまれな1症例を経験したので報告する．

症　例

患者：41歳，男子

主訴：右下腹部の疼痛および腫瘤触知

既往歴：19歳，虫垂切除術，31歳，十二指腸潰瘍穿孔にて胃切除術，33歳，吻合部潰瘍にて再胃切除術．

家族歴：母親；子宮頸癌，姉(1)；結腸癌，姉(2)；結腸・子宮体部同時性重複癌，兄；直腸癌，弟；直腸癌，伯父(1)；肺癌，伯父(2)；直腸癌，叔父；結腸・結腸・胆管異時性三重複癌というcancer family syndrome[1]の一家系．

現病歴：昭和57年4月中頃より右下腹部鈍痛が出現，また同部にピンポン玉大の腫瘤を触知するようになった．注腸検査により盲腸癌の診断で当科へ入院した．

入院時現症：体格，栄養中等度，眼瞼結膜，眼球結膜，表在リンパ節，胸部理学的所見いずれも異常を認めず，右下腹部にピンポン玉大で硬く，動きの良好な圧痛をともなう腫瘤を触知した．

入院時検査成績：WBC 7,500, RBC 442, Hb 10.5, ESR 29mm/h, T-P 6.7, A/G 1.47, GOT 12, GPT 2, Al-P 8.9, LDH 182, S-Fe 45, TIBC 500, Na 144, K 4.7, Cl 102, BUN 8.4, CEA 7（＜5），便潜血（＋）であり，胸腹部単純X線写真，心電図，肝シンチなどには異常を認めなかった．血管造影では盲腸に一致して回結腸動脈終末枝に壁不整像を認めた．

＜1984年7月11日受理＞別刷請求先：佐々木　明
〒740　岩国市黒磯町2－5－1　国立岩国病院外科

図1　十二指腸内視鏡像．びらんを伴う隆起性病変(a)，白色調の隆起性病変(b, c)，有茎性ポリープ(d)などの諸相を認める．

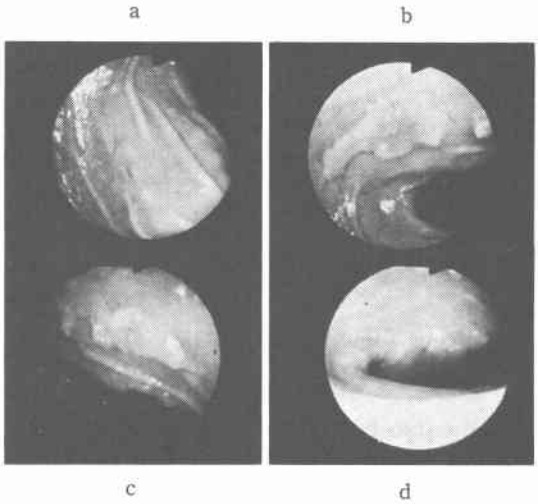

図2　注腸X線写真．回盲部の狭窄像，不整形のニッシェと周堤形成像を認める．

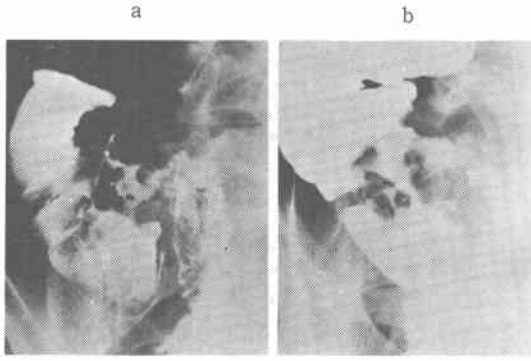

上部消化管内視鏡検査所見：胃切除後の経過観察のため内視鏡検査を施行したところ，十二指腸下行脚乳頭下部に表面にビラン形成のあるやや発赤した低い隆起性病変1つ(**図1 a**)と，不整形で細長い白色調の隆起性病変2つ（**図1 b, c**）と，白色調の有茎性ポリープ1つ(**図1 d**)を認めた．ビラン形成のある隆起性病変は直視下生検より管状腺癌と診断され，ほかの病変はGroup IIIの腺腫と診断された．

注腸検査所見（**図2 a, b**）：回盲部に狭窄像があり，不整形のニッシェと大小不同の結節状周堤形成が見られ2′型の盲腸癌と診断した．

手術所見：盲腸癌および多発の可能性のある原発性十二指腸癌の診断のもとに手術を施行した．盲腸癌は

図3　切除標本．十二指腸（上）にはファター乳頭肛門側に3つの隆起性病変と有茎性ポリープ，結腸（下）には盲腸に2型の癌腫とポリープを認める．

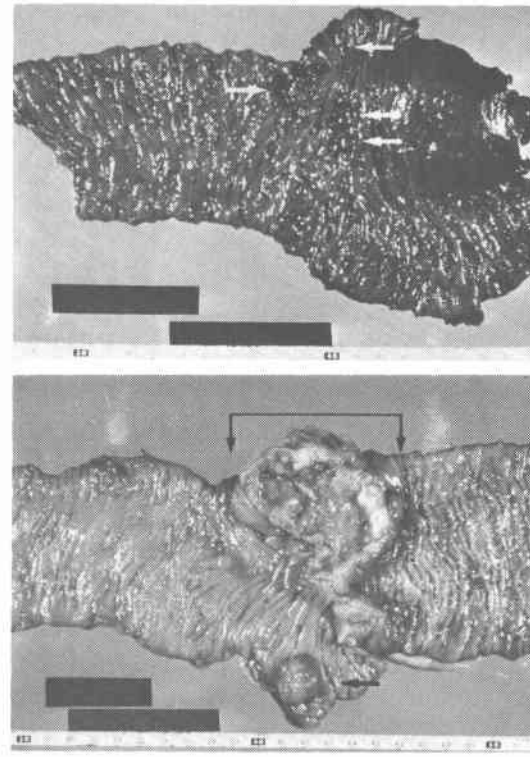

鶏卵大で漿膜浸潤があり，$H_0P_0N_3S_2$, Stage IVで，右半結腸切除術，R_3を施行した．また十二指腸癌は触知できず，近傍リンパ節の腫大も認めなかった．膵頭十二指腸切除後，Child変法を施行した．

切除標本所見（**図3**）：十二指腸下行脚にはファーター乳頭より3.5cm肛門側に大小3つの細長い不整形隆起性病変（0.5×0.2cm，0.5×0.8cm，0.8×0.4cm）がならび，さらに2cm肛門側に有茎性ポリープ(2×0.5×1.2cm)を1つ認めた．盲腸には回腸終末部へ浸潤する2型の結腸癌と有茎性ポリープ1つを認めた．

病理組織学的所見：**図4**の構築図でみるように十二指腸の隆起Aに管状腺癌を認め，壁深達度はmで周囲に腺腫をともなっていた．有茎性ポリープDはほとんど腺腫で，一部に深達度mの高分化型管状腺癌を認めた．隆起B, Cは腺腫であった（**図5**）．近傍リンパ節転移は認めなかった．盲腸癌は漿膜面に露出し，粘液癌が2/3を占め，残り1/3は印環細胞癌であった(**図6**)．また1群のリンパ節にのみ転移を認めた．

図4　構築図

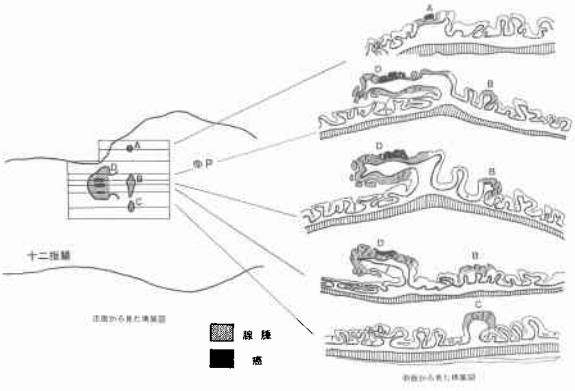

図5　病理組織．十二指腸隆起病変Dの管状腺癌像（a）と隆起病変Bの腺腫像（b）．HE ×100

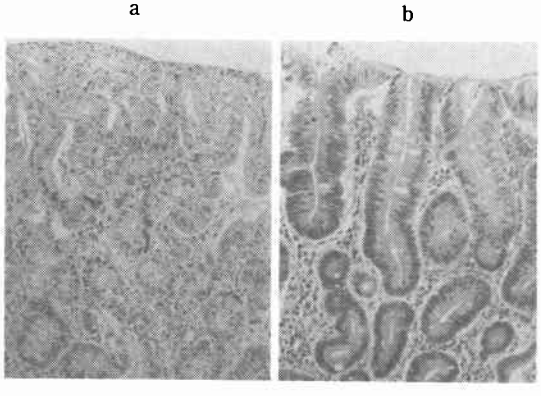

患者は術後1年10カ月を経るが健在である．

考　察

原発性十二指腸癌はまれな疾患で，剖検例では0.03～0.25%[2)3)]の頻度で認められる．しかし長い小腸の中では十二指腸は癌の好発部位といわれている[4)]．前田ら[5)]によると329例中乳頭上部65例(19.8%)，乳頭部217例（65.9%），乳頭下部47例（14.3%）で乳頭部癌が圧倒的に多い．しかしBrenner[6)]らは乳頭部癌の多くは発生母地を明確にすることができないから十二指腸癌から除外すべきといっているが，著者らも同様に考えている．

これら乳頭部癌を除いた原発性十二指腸癌のうち，癌の浸潤が粘膜下層までに止る，いわゆる早期十二指腸癌[4)]は，著者らの渉猟した限りでは本邦で自験例を含め30例である．本邦では1968年吉谷ら[7)]の報告が初例であり，欧米ではBergner[8)]，Larsen[9)]，Johansen[10)]らの報告を見る．以下本邦30例の報告例について検討

図6　病理組織．盲腸に認められた粘液癌（a）と印環細胞癌（b）．HE ×100

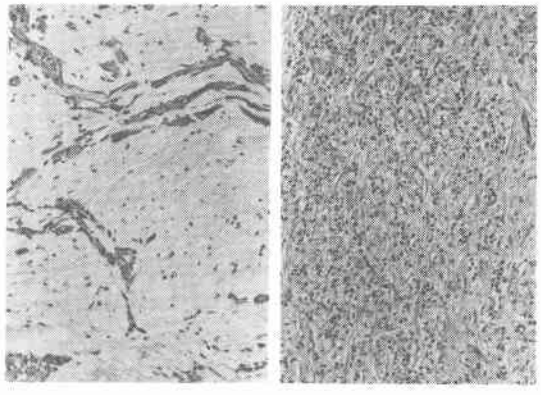

してみた．

年齢は41歳から83歳までで60歳代が10人と最も多く，性比は男14人，女16人と差はみられない．発生部位は十二指腸球部16例，第2部の乳頭上部9例，第2部の乳頭下部2例，第3部，第4部，重複十二指腸[11)]各1例で，圧倒的に口側の十二指腸に多い．十二指腸癌の肉眼的形態はBurgerman[12)]の分類に従うと，早期癌についてみるとほとんどがpolypoid typeであり，ulcerative typeは2例[7)11)]のみであった．内視鏡検査は早期診断に有用であるが，術前生検が行われた24例のうち癌と診断されたものは14例（58.3%）である．したがって生検標本の組織像が病変全体を代表していないので内視鏡的ポリペクトミー[4)]が期待されるが，平担隆起型の病変には問題となるところである[13)]．

治療方法としては，十二指腸球部を含めた胃切除術が12例と最も多く，次いで外科的ポリペクトミー7例，膵頭十二指腸切除術6例，十二指腸部分切除術3例，重複腸管切除[11)]，記載不十分各1例であった．胃切除術と外科的ポリペクトミーの多い理由としては球部に病変が多く発見されていること，有茎性や亜有茎性の病変が多いこと，膵頭十二指腸切除術などの大きい手術侵襲は避けたいなどの点が考えられる．現在までに報告された早期十二指腸癌にリンパ節転移を認めていない[14)15)]ので，症例の積み重ねによっては今後考慮される治療方法であると思われる．

原発性十二指腸癌の発生母地としては，十二指腸粘膜よりde novo[9)]に発生するという考えが強いが，腺腫の一部に癌病巣のあるcancer in adenomaの報告[10)14)16)]がいくつか見られ，自験例の2病変もcancer

in adenomaの組織所見であった．その他の癌発生母地として考えられるものは迷入膵の癌化，迷入胃組織の癌化，Brunner腺腫の癌化，潰瘍の癌化[7]などがいわれているがまれである．

次に著者らの症例のように十二指腸癌と大腸癌の重複した症例について検討してみると7例の報告を調べ得たが，このうち5例はいずれも乳頭部癌であるため，乳頭部癌を除いた原発性十二指腸癌と大腸癌の重複例は，鈴木ら[17]の報告に次いで，自験例が2例目である．大腸癌との重複臓器としては胃癌，乳癌，子宮癌[18]が多く，発生頻度の少ない十二指腸癌との重複はほとんど認められない．またこの症例はcancer family syndrome[1]の発端者であり，遺伝因子が発癌に関係していると思われた．

おわりに

乳頭下部の原発性早期十二指腸癌と盲腸癌の重複したきわめてまれな1症例を報告し，早期十二指腸癌と十二指腸・大腸の重複癌について文献的考察を加えた．

本症例の要旨は，第21回日本消化器外科学会総会(昭和58年2月名古屋)において発表した．なお御校閲いただいた恩師岡山大学第1外科折田薫三教授に深謝いたします．

文　献

1) Lynch HT, Krush AJ: Differential diagnosis of the cancer family syndrome. Surg Gynecol Obstet 136：221—224, 1973
2) 三宅　勝，沢江義郎，石橋大海ほか：原発性早期十二指腸球部癌の1例．胃と腸，12：813—817, 1977
3) Mateer JG, Hartman FW: Primary carcinoma of the duodenum. Clinical and pathological aspects, with differential diagnosis. JAMA 99：1853—1859, 1932
4) 中越　享，北里精司，猪野睦征ほか：原発性早期十二指腸球部癌の1例．胃と腸　18：1119—1125, 1983
5) 前田正司，佐藤太一郎，神谷夏吉ほか：十二指腸早期癌の1例．胃と腸　15：1083—1087, 1980
6) Brenner RL, Brown CH: Primary cancer of the duodenum. Report of the 15 cases. Gastroenterology 29：189—198, 1955
7) 吉谷和男，高橋秀夫，吉利晃治ほか：十二指腸球部早期癌の1例．Gastroenterol Endos 10：232—234, 1968
8) Berger L, Koppelman H: Primary carcinoma of the duodenum. Ann Surg 116：738—750, 1942
9) Larsen E, Johansen A: Primary superficial carcinoma of the duodenum. Acta Pathol Microbiol Immunol Scand 74：487—479, 1968
10) Johansen A, Larsen E: Adenomas of the small intestine. A report of four cases with special reference to their relation to carcinomas. Acta Pathol Microbiol Immunol Scand 75：247—256, 1969
11) 井上雅勝，田中　繁，阿部重郎ほか：胆嚢欠損を伴った重複十二指腸早期癌の1例．日消外会誌 11：384—388, 1977
12) Burgerman A, Baggenstoss AM, Cazn JC: Primary malignant neoplasms of the duodenum excluding the papilla of vater. Gastroenterology 30：421—431, 1956
13) 松原　了，神徳純一，加陽直実：平坦隆起型を示す早期十二指腸癌の1例．Gastroenterol Endos 25：1381—1386, 1983
14) 永富裕二，河村　奨，浅上文雄ほか：十二指腸下行部の早期癌の1例．Gastroenterol Endos 24：1093—1100, 1982
15) 前田　淳，井口孝伯，飯田龍一ほか：原発性早期十二指腸癌の1例．Gastroenterol Endos 25：462—467, 1983
16) 杉山明徳，勝呂　衛，五十嵐達紀ほか：十二指腸球部早期癌の2例．Gastroenterol Endos 25：1962—1966, 1983
17) 鈴木　茂，宮良当益，石田常博：同時性三重癌(十二指腸，盲腸癌，直腸癌)の1治験例．癌の臨　18：496—501, 1972
18) 加藤知行，山内晶司，森本剛史ほか：大腸と他臓器の重複癌．日消外会誌　14：1099—1107, 1981