日消外会誌　17 (12)：2218～2221，1984年

舌・食道・胃の三重複癌の1例

千葉大第2外科
山田　英夫　　奥山　和明　　磯野　可一　　小野田昌一
山本　義一　　大島　郁也　　佐藤　　博

A CASE REPORT OF METACHRONOUS TRIPLE CANCER OF ESOPHAGEAL, GASTRIC AND LINGUAL CANCER

Hiedo YAMADA, Kazuaki OKUYAMA, Kaichi ISONO, Shoichi ONODA, Yoshikazu YAMAMOTO, Ikuya OSHIMA and Hiroshi SATOH
Second Department of Surgery Chiba University School of Medicine

索引用語：舌・食道・胃の三重複癌

はじめに

重複癌症例の報告は最近の診断および治療法の進歩などにより，年々増加している[1]．しかし，三重複癌の報告例となると剖検例では散見されるが，臨床例では比較的まれである．われわれは今回，舌・食道・胃に発生した異時性三重複癌を経験したので，若干の文献的考察を加えて，報告する．

症例：64歳，男性

主訴：心窩部痛

家族歴，既往歴：特記すべき事なし

現病歴：1979年6月．当院耳鼻科にて舌癌の診断のもと，1983年4月までに，^{60}Co照射総量13,090rad，5Fu動注4,000mgレーザー照射7回，凍結療法3回を施行した．この間，舌癌は消失，再発を3回くり返したが，1983年4月には，ほぼ消失している状態であった．1983年5月頃より，心窩部痛，食欲不振が出現したため，同年8月当科にて，食道胃透視，内視鏡検査施行し，食道癌・胃癌の診断のもと，同年9月2日当科入院となる．

来院時現症：口腔粘膜・舌には，舌右縁に瘢痕がみられた．心窩部に軽度の圧痛があった．

検査成績：Tumor markerのCA 19-9が3,100 Unit/mlと高値を示す他は，特に異常所見を認めなかった．

＜1984年10月17日受理＞別刷請求先：山田　英夫
〒424　清水市庵原町578－1　清水厚生病院外科

図1　舌癌肉眼像（a．矢印）と組織像（b）の扁平上皮癌

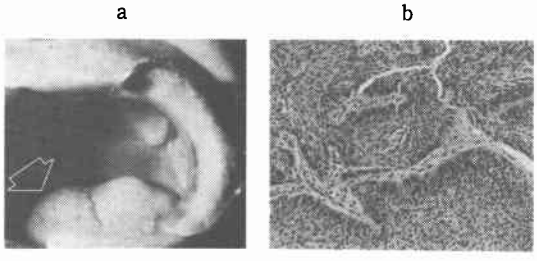

図2　1979年6月より，1983年5月までの舌癌に対する治療経過を示す．

まず第1癌である舌癌は**図1左上**の矢印に示す舌右縁にあり，生検では右上のごとく扁平上皮癌であった．これに対して，**図2**に示す集学的治療としての，照射，5Fu動注・レーザー・凍結療法により，第2・3癌の手術前には，舌癌は完全にComplete Response (CR)の効果を示していた．舌癌から4年後の1983年8月，当科受診時の食道X線では**図3左**に示すごとく，Im，Eiに8.5cmの鋸歯型の陰影欠損を認めた．内視鏡では

図3　食道癌のX線像（a）と内視鏡像（b）

a　　b

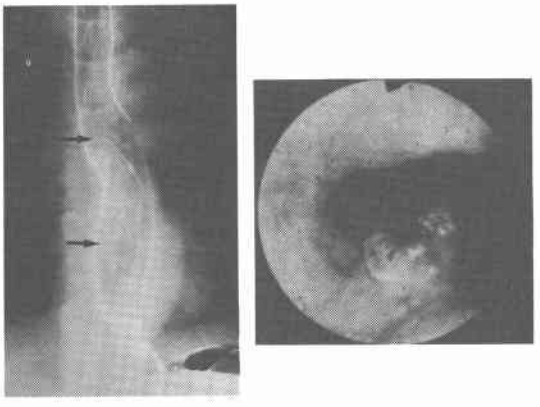

図3右に示すごとく，4時～7時に周堤を持つ境界明瞭な陥凹を認めた．生検ではGroup V，低分化型扁平上皮癌であった．胃X線では図4左に示すごとく，噴門から前庭部にかけて全周狭窄像を呈し，内視鏡では，壁の硬化像が胃全体にわたって認められる，Borrmann 4型であった．生検により，Group Vの低分化型腺癌が認められた．

以上より，舌癌が先行した舌・食道・胃の三重複癌の診断のもと，同年9月21日，当科にて右開胸開腹により，胸部食道・胃を全摘し，再建には結腸右半を用い，胸壁前で頸部食道回腸吻合術を施行した．

病理組織学的所見：食道癌は図5矢印に示す，長径5.5cmの潰瘍型・明瞭型であり，組織は図6左に示す低分化型扁平上皮癌で深達度a_2・リンパ節転移の程度n（－）の組織学的stage IIIであり，胃癌は胃全体を

図4　胃癌のX線像（a）とその内視鏡像（b）

a　　b

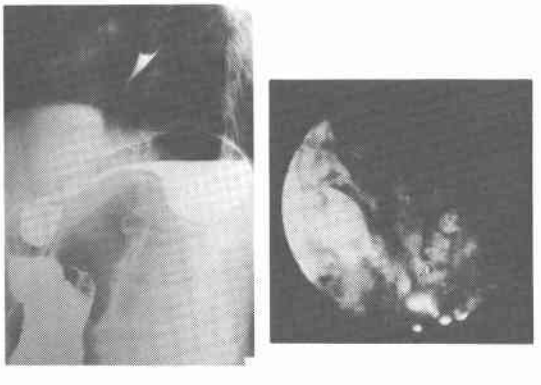

図5　食道・胃の切除標本

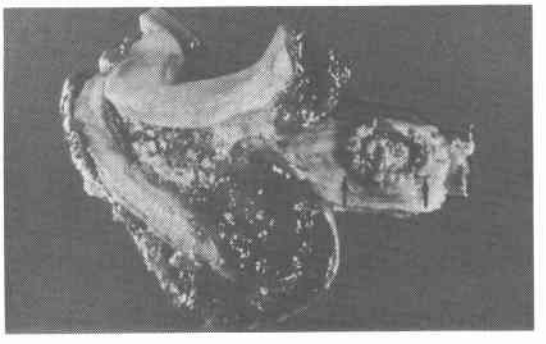

図6　食道癌（a），胃癌（b）の組織像（ともにH.E染色，40倍）

食道癌は低分化型扁平上皮癌，胃癌は低分化型腺癌である．

a　　b

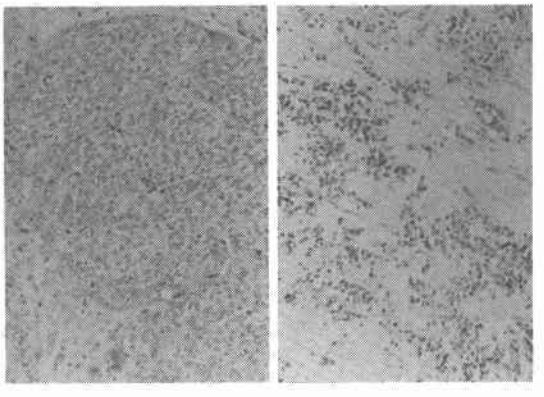

占るBorrmann 4型で，組織は図6右に示す低分化型腺癌で，P_1・se・n_2（＋）のstage IVであったが，食道癌は治癒切除できえたが，胃癌はP_1の部分をできる限り合併切除したが，相対的非治癒切除であった．

術後，早期から腹膜播種のためイレウスおよび悪液質となり，胃癌の腹膜播種にて，2カ月で死亡した．

考　察

重複癌の定義は最初1969年Billroth[2]により提唱されたのに始まり，今日では，Warren & Gates[3]の定義が一般に使われている．つまり，1）各腫瘍は一定の悪性像をもつこと，2）異なる発生部位にあること．3）一方の腫瘍が他方の転移でないこと．以上の3つの条件を満足するものを重複癌として，以下われわれも三重複癌について検討を加えた．

重複癌の発生頻度をみると，Warren & Gatesら[3]は，剖検例1,078例中重複癌40例，3.7%，三重複癌は

1例，0.09%．Miderら[4]は，剖検例3,996例中重複癌179例，4.5%，三重複癌は1例，0.252%．赤崎ら[5]は，剖検例1.478例中重複癌は23例，1.6%，三重複癌は1例，0.07%．馬場ら[1]は剖検例2.104例中重複癌は365例，3.1%，三重複癌は3例，0.14%，中村ら[6]は，剖検例71.856例中重複癌は1.121例，1.56%，三重複癌は21例，0.29%と報告している．つまり，三重複癌は重複癌に比べ，非常にまれであることがわかる．また，当教室の1959～1982年までの臨床例では，全消化器癌切除例4,294例中，重複癌は36例，0.84%，三重複癌は1例，0.023%と剖検例の報告と比べて少ない．

三重複癌の男女比について，三癌とも発生間隔が1年以内の症例を同時性とし，それ以外のものを異時性として，本邦臨床報告例73例[7]で検討した．全体では，男性45例，女性28例で，男女比は1.6：1となり，男性にやや多い傾向である．時性の面からみると，同時性は28例，38.4%，異時性は45例，61.6%と異時性が多い．異時性の中では，1癌から2・3癌同時発生が最も多く，45例中22例，48.9%を占めている．われわれの報告例も，この発生形式をとっていた．

表1　三重複癌の臓器組合せ

剖検例

臓器			症例数	頻度(%)
胃	肺	前立腺	12	5.2
		大腸	8	3.5
		その他	10	4.3
	食道	大腸	7	3.0
		舌	5	2.2
		その他	11	4.8
	甲状腺	大腸	3	1.3
		子宮	3	1.3
		その他	9	3.9
その他			163	70.5
計			231	100.0

臨床例

臓器			症例数	頻度(%)
胃	肺	前立腺	0	0
		大腸	2	2.1
		その他	5	5.4
	食道	大腸	2	2.1
		舌	2	2.1
		その他	6	6.5
	甲状腺	大腸	0	0
		子宮	0	0
		その他	2	2.1
その他			74	79.7
計			93	100.0

表2　舌・食道・胃の三重複癌症例

症例	報告者	年・性	時性	発生順	治療	予後 1癌より	予後 3癌より
1	1977 (臨床)	66 ♀	同	食 →(1M) 胃 →(11M) 舌	切除(舌・食・胃)	1Y5M †	5M †
2	1981 (剖検)	67 ♂	同	食・胃 →(3M) 舌	照射(舌・食) 制癌剤(食・胃)	10M †	7M †
3	1981 (剖検)	65 ♂	同	食・胃 →(<1Y) 舌	切除(食・胃) 照射(舌)	?	2Y2M †
4	1981 (剖検)	70 ♂	同	舌 →(<1Y) 食・胃	切除(食・胃) 照射(舌)	?	4Y †
5	1977 (剖検)	76 ♂	異	舌 →(2Y) 食・胃	照射(舌)	2Y †	1M †
6	1981 (剖検)	65 ♂	異	舌 →(2Y) 胃 →(4Y) 食	切除(胃) 照射(舌・食)	7Y †	1Y †
7	1983 (千大二外)	64 ♂	異	舌 →(4Y) 食・胃	切除(食・胃) 照射(舌)	4Y2M †	2M †

次に臓器の組合せを剖検例と臨床例とに分けて検討した(**表1**)．なお剖検例は1959～1981年までの日本剖検輯報から，臨床例は1961[8]～1982年までの報告例を集計したものである．剖検231例では胃と他臓器との三重複癌が全体の29.5%を占めており，2つまでの臓器の組合せでは胃と肺，食道，甲状腺の順であり，3つの臓器では，胃・肺，前立腺が24例中12例，5.2%と多くなっている．自験例と同じ，胃・食道・舌の組合せは，斜線に示す231例中5例，2.2%であった．臨床報告例93例では，剖検例に比べて胃肺の組合せよりも，胃・食道の組合せが多少多く，斜線で示す，胃・食道・舌は93例中2例，2.1%であった．

最後に自験例と同じ舌・食道・胃の三重複癌症例について検討した（**表2**）．

1977年以前の報告例はなく，7例ともすべて1977年以降であり，全例65歳以上の男性である．同時性は4例，異時性は3例であり，症例1[9]，2[10]，3[11]は，食道・胃癌が先行し，症例4[12]，5[13]，6[14]，7は舌癌が先行している．異時性3例の発生間隔は2～4年である．7例に対する治療をみると，3つの癌とも切除しえたものは症例1のみで，他の症例は食道癌・胃癌は切除が多く，舌癌は照射による治療が主体である．予後をみると，1癌からの予後は，舌癌が先行する場合の6，7の症例で7年，4年と良好な症例もあるが，第3癌からみると症例3の2年2カ月が最長の他は，すべて1年以内と不良である．死亡原因は，自験例の胃癌の腹膜播種と判明している他は不明であるが，食道癌・胃癌発生からの予後が不良であることをみると，舌癌による死亡というよりは，食道癌・胃癌が死亡の主たる原因と思われる．

結　語

われわれは舌癌の4年後に食道癌・胃癌の発生をみた異時性三重複癌の1例を経験したので，若干の文献的考察を加えて報告した．

稿を終るにあたり症例の御協力をいただきました，千葉大耳鼻科金子敏郎教授と小松健祐先生に深謝いたします．

文　献

1) 馬場謙介，下里幸雄，渡辺　漸ほか：重複癌の統計とその問題点．癌の臨　17：424―436，1971
2) Billroth T：Die allgemine chirugische Pathologie und Therapie in 51 Vorlesungen：Ein Hanbuch für Studirende und Ärzte. Affl Berlin Germany G Reimer 14：908―1010，1889
3) Warren S，Gates O：Multiple primarymalignant tumors. Am J Cancer 16：

1358—1414, 1932
4) Mider GB, Schilling JA, Donovan JC: Multiple cancer. Cancer 5：1104—1109, 1952
5) 若狭治毅, 石舘卓三ほか：原発性重複癌について. 日臨 19：1543—1551, 1961
6) 中村恭二, 相沢 幹：組合せよりみた重複癌の検討. 癌の臨 18：662—666, 1972
7) 出口久次, 小沢哲郎, 宮島良征ほか：三重複癌の1症例と本邦文献事的考察. 日臨外医会誌 43：272—280, 1982
8) 本田善九郎：原発性三重複癌(乳癌, 甲状腺癌, 膵臓癌）の例. 癌の臨 7：331—333, 1961
9) 池田典次, 塩谷陽介：食道・胃・舌の三重複癌の1例. 日消外会誌 11：433, 1977
10) 国立がんセンター：日本病理剖検輯報, S-193—81. 日本病理学会, 1981
11) 神戸大学：日本病理剖検輯報, 5170. 日本病理学会, 1981
12) 東京医科歯科大学：日本病理剖検輯報, 5705. 日本病理学会, 1981
13) 東京医科歯科大学：日本病理剖検輯報, 5675. 日本病理学会, 1981
14) 神奈川県成人病センター：日本病理剖検輯報, 77—46. 日本病理学会, 1977