日消外会誌　18（1）：56～59，1985年

胃癌における肝十二指腸間膜内，総肝動脈裏面，膵後部及び腸間膜根部リンパ節郭清の意義
—RIリンフォグラフィー，色素注入法によるリンパ流の検討—

金沢大学第2外科
福井医科大学第1外科*
米村　豊　片山　寛次　橋本　哲夫
藤井　久丈　沢　敏治　高嶋　達
宮田　竜和　広沢　久史　広瀬　和郎
宮崎　逸夫　三輪　晃一*

STUDIES OF THE GASTRIC LYMPHATICS, WITH SPECIAL REFERRENCE TO THE NODES OF NUMBER 12, 13, 14 AND 8P.

Yutaka YONEMURA, Kanji KATAYAMA, Hisatake FUJII, Toshiharu SAWA, Toru TAKASHIMA, Tetsuo HASHIMOTO, Ryuwa MIYATA, Hisashi HIROSAWA, Kazuo HIROSE, Itsuo MIYAZAKI and Koichi MIWA*
Surgery II, School of Medicine, Kanazawa University
Fukui Medical School*

過去9年間で切除した2領域以内に限局した胃癌治癒切除371例を対象として胃癌占居部位によるNo. 12・13・14・8pリンパ節への転移を検討した．さらにRIリンフォグラフィー，色素注入法によりこれらリンパ節へのリンパ流を検索した．胃上部ではNo. 12左側. 8p, 胃体部・幽門部ではNo. 12・14・8p, 幽門輪近傍ではNo. 12・13・14・8pとの関連がみられた．No. 14では14V・14A・及び胃結腸静脈幹から門脈裏面へ流入するルートがあり，No. 14Aと14Vは等価値のものと考えられた．実際の癌の転移もA領域ではNo. 12・13・14にそれぞれ6.0・2.3・3.0%，M領域では2.5・0・1.6%，十二指腸浸潤癌では22.4・18.4・14.3%の転移をみた．さらに胃下部癌ではNo. 12・13・14への単独転移も8%みられた．以上の成績から胃下部癌ではこれらリンパ節の重点的郭清が必要である．

索引用語：胃癌リンパ節転移率，胃RIリンフォグラフィー

胃癌取扱い規約における肝十二指腸間膜内（No. 12），膵後部（No. 13），腸間膜根部（No. 14），総肝動脈裏面（No. 8p）リンパ節についてRIリンフォグラフィー・色素注入法を用いて検討するとともに実際の癌転移もあわせ検討したので報告する．

I. 対　象

過去9年間に経験した2領域以内に限局する胃癌治癒切除例（含　相対非治癒切除）371例を対象とした．これら症例を癌占居部位によりAD（十二指腸浸潤例），A, M, Cの4群にわけ検討した．

II. 方　法

胃癌，胃十二指腸潰瘍で開腹した40例に3.5%エバンスブルー溶液を胃粘膜下層や胃所属リンパ節へ注入しリンパ流を検索した．また手術12時間前に^{99m}Tc-Sulfur colloidを経内視鏡的に注入針を用い胃粘膜下層へ0.2cc注入した．摘出標本からリンパ節を摘出し，リンパ節へのRIの移行をウエル型シンチレーションカウ

＜1984年11月6日受理＞別刷請求先：米村　豊
〒920　金沢市宝町13—1　金沢大学医学部第2外科

ンターで測定した．RI陽性リンパ節は200cpm以上のものとした．RI注入例は80例で幽門輪直上注入（AD）群，幽門部注入（A）群，胃体部注入（M）群，胃底部注入（C）群の4群にわけた．幽門輪直上注入例では十二指腸壁へのRI拡散をみとめたため以下AD群として論述する．

III. 成　績

1）RIリンフォグラフィー：**表1**のごとくAD群ではNo. 12・13・14・8p[1]すべてに取り込みをみたが，A・M群ではNo. 12・14・8pに，C群ではNo. 12・8pに陽性であった．No. 12ではC・M・A群は靱帯左側リンパ節[2]のみ陽性であったが，AD群では靱帯左側・靱帯間・靱帯後部および傍胆管リンパ節[2]のすべてに取り込みをみた．C群のNo. 12陽性率は9％と最も低率であった．No. 14ではCを除くすべての群で高い陽性率を示した．No. 14の部位では14V・14AともRIの取り込み量・陽性率に差をみなかった．また下前膵十二指腸リンパ節[2]（膵癌取扱い規約[3]のNo. 17b）にもM・A・AD群で17～50％の取り込みをみ，ADでは67％と高率であった．

2）色素注入法：C注入では左胃動脈・脾動脈・左下横隔動脈に沿うリンパ流が染色されたがNo. 12・13・14リンパ節への色素流入はみられなかった．A・M注入では左・右胃動脈，右胃大網動脈に沿うリンパ流を介し最終的にNo. 9・14リンパ節へ流入した．しかし図1のごとくNo. 8p・12へ流入する例もみられた．症例1では幽門前壁に注入した色素がNo. 5を染色後，肝十二指腸靱帯左側を後方へ迂回し靱帯後部リンパ節さらにその後No. 8及び8pへ移行し左腎静脈上の傍大動脈節へ流出した．症例2は胃体部小弯注入により

表1　注入部位別にみた3群リンパ節へのRI取り込み率（％）

n＝80		C n＝20	M n＝19	A n＝21	AD n＝20
12	靱帯左	9	17	20	20
	靱帯間	0	0	0	10
	靱帯後	0	0	0	29
	傍胆管	0	0	0	30
13		0	0	0	45
14	V	0	37	46	20
	A	0	33	33	25
8p		20	23	22	67

図1　色素注入法による8p. 12流入例

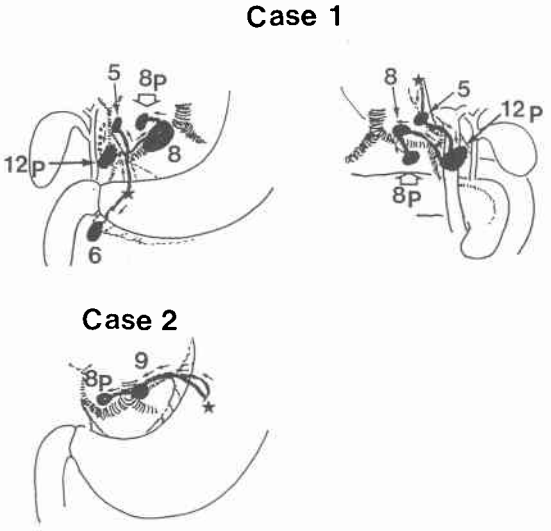

図2　色素注入法（No. 6注入例）

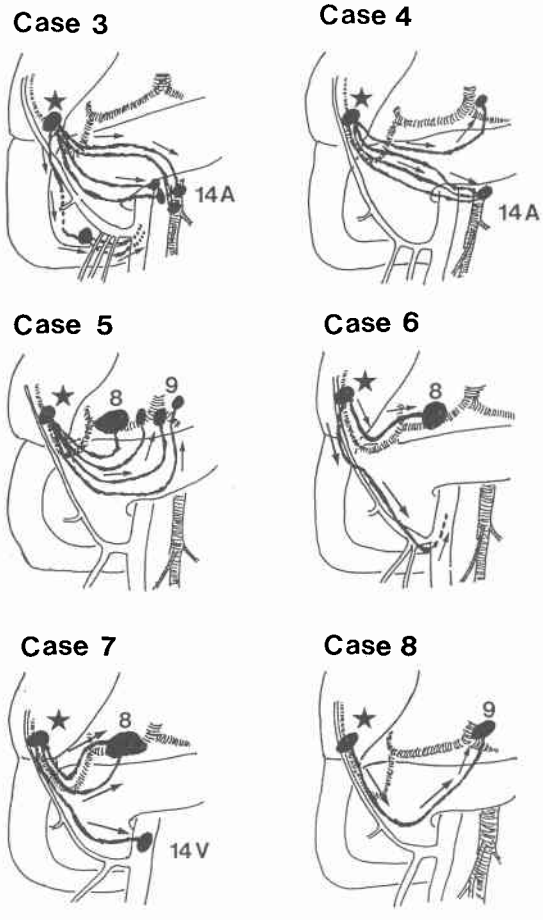

No. 9を染色後No. 8pへ流入しさらに左腎静脈周囲リンパ節へ流出した．つぎにNo. 6の1コのリンパ節に色素注入を行った6例について述べる（図2）．No. 14への色素流入経路にはNo. 14V・14Aへ流入するもの以外に胃結腸静脈幹から門脈裏面へ流出する3経路がみられた．

3）癌の局在とNo. 12・13・14・8pへの転移：n_3症例は371例中29例（8％）で癌の局在と3群リンパ節転移率はAD 33％・A11％・M 3％・C 0％であった（**表2**）．局在AでのNo. 2・10・11転移例はなく局在Cでn_4の1例がNo 8pに転移をみた．そこでn_4相対非治癒切除19例のうち3群転移併存7例を加えた36例について実際の転移部位をみてみると**表3**のごとくなった．すなわちNo. 8pはCの1例，No. 12はAD・A・Mでみられ22例，No. 13はAD・Aの12例，No. 14はAD・A・Mの13例であった．これら転移例のうち3群リンパ節単独転移は3例・8％にみられ，No. 12・13・14へのおのおの1コの転移であった．No. 12では靱帯左側4例，傍胆管リンパ節3例・靱帯後部リンパ節1例であった．No. 14では**図3**のごとくNo. 14V 4例，No. 14A 3例．両者1例であった．リンパ節転移からみた5生率はn_0 88％，n_1 63％，n_2 36％，n_3 17％，n_4 11％でn_3の5生例は3例であった．その転移部位はNo. 12. No. 14およびNo. 12＋13であっあ．

表2　占居部位別リンパ節転移

		n_0	n_1	n_2	n_3	n_4	計
AD	n	5	13	10	16	5	49
	%	10	27	20	33	10	100
A	n	67	28	15	10	3	133
	%	55	23	12	7	3	100
M	n	67	23	21	3	4	119
	%	57	20	18	3	3	100
C	n	31	13	29	0	7	80
	%	39	16	36	0	9	100
計	n	170	77	75	29	19	371
	%	(46)	(21)	(20)	(8)	(5)	(100)

表3　n_3症例の転移部位

	8p	12	13	14
AD $n=20$	0	11	9	7
A $n=11$	0	8	3	4
M $n=4$	0	3	0	2
C $n=1$	1	0	0	0

図3　14番転移部位（n＝8）

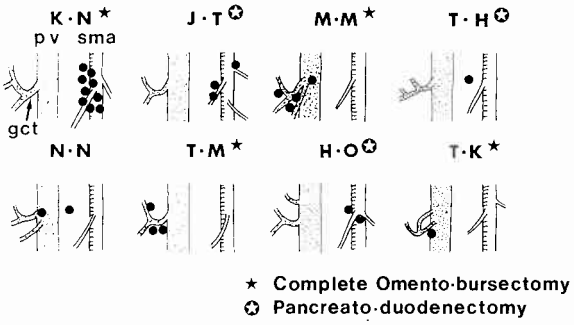

IV. 考　察

胃癌の手術成績向上のため十分な合理的リンパ節郭清は極めて重要である．特に進行胃癌に対する拡大根治術の重要性は諸家により以前から強調されている[5)~8)]．3群リンパ節転移率については3.9～35％，その5生率は15～33％と報告されている[5)~8)]．第11版胃癌取扱い規約ではNo. 14の細分化に加え総肝動脈裏面にあるNo. 8pが3群リンパ節に加えられる．そこでわれわれはこれら3群リンパ節へのリンパ流及びリンパ節転移について検討した．

胃の区域とリンパ流が密接な関係にあることは諸家の報告で知られている[2)9)]．通常，胃区域は解剖学的に噴門部・胃底部・胃体部・幽門部に分けられるが，噴門及び胃底部リンパ流はNo. 12・13・14リンパ節との関連性が少ないこと，逆に十二指腸浸潤胃癌では高率にNo. 12・13・14へ転移をみることから今回は特に胃区域を噴門・胃底部（C），胃体部（M），幽門部（A），幽門輪近傍（AD）の4区域に分け検討した．検索方法としては従来から行われて来た色素注入法に加えRIリンフォグラフィーで検索した．後者はより遠位のリンパ流解析に前者は実際のリンパ流をみるに適している．

井上[2)]は胎児死体を用い色素注入法でリンパ流を解析したが，リンパ管の弁の存在により生体におけるリンパ流との相異は少ないものと考えられる．しかし成人ではリンパ系の変性が起こっている可能性もあるが[10)]，山田らの色素注入実験及びわれわれ[4)]のRIリンフォグラフィーの成績は井上[2)]の成績とほぼ一致していた．以上の方法から得た成績から3群リンパ節と胃区域の関係をまとめると以下のごとくとなる．胃上部ではNo. 8p・12の左側リンパ節をのぞき3群リンパ節との関係は少ないが胃中・下部ではNo. 12・14・8pとの関連が強くなる．このうちNo. 12では靱帯左側・靱

帯後部リンパ節がまた幽門輪周辺ではこれらに加え傍胆管・靱帯間リンパ節との関連がみられた．No. 14ではNo. 14V・14Aおよび胃結腸静脈幹から門脈裏面へ流入する経路がありNo. 14Vと14Aはリンパ節群からみると等価値のものと推察された．

このように胃下部では腹腔動脈周囲リンパ節のみならず上腸間膜動脈周囲リンパ節との関連が問題となる．一方No. 13は十二指腸へRIを注入しないかぎりリンパ節の流入はみられなかった．山田[9]・井上[2]も同様な成績を報告しており，領域Aでは靱帯後部や傍胆管リンパ節へのリンパ流の存在を指摘している．さらに井上は十二指腸初部への色素注入により膵後部・腹腔膵後部リンパ節への色素流入を報告している[2]．一方，No. 8pに関する報告は乏しいが，われわれはNo. 9及び8とNo. 16の間に介在するリンパ節と考えている．以上のリンパ流解析法の成績は実際の胃癌の転移状況とよく一致していた．大森ら[5]はA領域でNo. 12・13・14にそれぞれ8.5・6.2・6.7%，M領域で7.7・0・8.6%の転移をみたとしている．

自験例でもA領域でNo. 12・13・14に6.0・2.3・3.0%，M領域で2.5・0・1.6%に転移をみた．しかもADではそれぞれ22.4・18.4・14.3%と高率に転移をみており，AD癌ではこれらリンパ節の郭清が重要である．No. 8pについて愛甲は4.5%に転移をみたとしているが，自験例ではn_4の1例にのみ転移がみられた．自験例でのn_3症例の5生率は17%であったが，高木[6]は15%，大森[5]20%，岡島[8]は33%と報告しており，これらリンパ節に対する拡大根治手術の重要性を述べている．以上の成績からわれわれはC領域でNo. 12の左側・No. 8p, M・A領域でNo. 12・14・8p, AD領域ではNo. 12・13・14・8pの重点的R_3手術が必要と考えている．

V. まとめ

胃区域からみた3群リンパ節（No. 12・13・14・8p）へのリンパ流をRIリンフォグラフィー・色素注入法で検討した．胃上部ではNo. 12の左側・8p, 胃体部・幽門部ではNo. 12・14・8p, 幽門輪近傍ではNo. 12・13・14・8pとの関連が強くみられた．No. 14ではNo. 14A・V及びTGCから門脈裏面へ流入するルートがあり，No. 14Aと14Vは等価値のものと考えられた．実際の癌の転移もRIリンフォグラフィーと一致しており，胃下部癌ではNo. 12・13・14への単独転移もみとめられ，これらリンパ系統の重点的郭清が胃下部癌では必要である．

文献

1) 胃癌研究会編：胃癌取扱い規約（外科，病理）．東京，金原出版，1979，p14—17
2) 井上興惣一：胃十二指腸，膵臓ならびに横隔膜のリンパ管系統．解剖誌 9：35—117，1936
3) 膵癌研究会編：膵癌取扱い規約（外科，病理）．東京，金原出版，1982，p10—11
4) 米村 豊，沢 敏治，藤井久丈ほか：ラジオアイソトープを用いた胃RIリンフォグラフィーならびに胃リンパ路の検討．北陸外会誌 2：49—54，1983
5) 大森幸夫，本田一郎：進行癌（stage IV）に対する胃亜全摘術，胃癌の臨床，東京，へるす出版，1983，p461—478
6) 高木国夫：外科領域における拡大根治手術の遠隔成績(3)胃癌．癌の臨 21：1136—1143，1975
7) 和田達雄，片山憲持，宮原 秀ほか：胃癌におけるリンパ節郭清の範囲．外科 40：154—159，1978
8) 岡島邦雄：胃癌の予後—とくにリンパ節転移とその郭清．日医新報 2395：28—34，1970
9) 山田 粛：胃リンパ系の検討—胃癌郭清術のために．手術 15：138—148，1961
10) Hagensen CD: General anatomy of the lymphatic system: The lymphatics in cancer Phill Lond, Saunders. 1972, p22—41