日消外会誌　18（1）：60～65，1985年

# 肝動脈塞栓術併用肝切除例の検討

千葉大学医学部第2外科
竜　崇正　山本　義一　山本　宏　渡辺　義二
向井　稔　菊池　俊之　有我　隆光　長島　通
高　在完　碓井　貞仁　小高　通夫　佐藤　博

# THE STUDY ON THE PREOPERATIVE TRANSCATHETER ARTERIAL EMBOLIZATION FOR HEPATOCELLULAR CARCINOMA

**Munemasa RYU, Yoshikazu YAMAMOTO, Hiroshi YAMAMOTO, Yoshiji WATANABE, Minoru MUKAI, Toshiyuki KIKUCHI, Takamitsu ARIGA, Toru NAGASHIMA, Zaikan KOH, Sadahito USUI, Michio ODAKA and Hiroshi SATO**
The Second Dept. of Surgery, Chiba University School of Medicine

23例の肝細胞癌に対してTAE併用肝切除を行った．23例27結節の組織所見では，主腫瘍が全壊死となったのは4結節15%のみであった．Viable cellの残存には一定の傾向がみられ，腫瘍被膜周囲に残存するものは，12結節44%の多くに，主腫瘍内の隔壁で境された領域単位で残存するものは1結節4%，両者の混合型3結節11%であった．またほとんど壊死をみとめないTAE無効例は7結節26%にみられ，被膜の形成が無いか不完全な例に多かった．また門脈腫瘍塞栓は8例にみられたがTAEは無効であった．娘結節では5mm以下で13個中1個が有効であったのみだが，6～10mmでは9個中3個が有効であった．TAE併用肝切除23例中2例（8.6%）が肝不全および食道静脈瘤破裂で直接死亡となった．累積生存率は1年74%，2年66%，3年44%であり，再発死と肝硬変死が約半数づつ遠隔死亡の原因であった．再発例の多くが門脈腫瘍塞栓合併例であり，この点が今後の問題点である．

**索引用語**：肝細胞癌，肝動脈塞栓術，肝切除

## はじめに

肝動脈塞栓術，以下TAEは切除不能肝細胞癌に対する有効な治療法として広く行われている．山田[1]は244例の切除不能肝細胞癌に対してTAEを行い，累積生存率1年45%，2年27%，3年12%と報告している．1979年の日本肝癌研究会による第4回原発性肝癌追跡調査[2]では，全国集計切除例の1年生存率28%，3年生存率18%であり，山田の報告[1]は驚異的でさえある．外科切除成績が不良であったのは肝細胞癌の早期診断が困難であったこと，切除の際にmanipulationにより癌細胞を散布させていたことなどが考えられる．岡村[3]はこのTAEを外科切除の前処置として施行し，その有用性について報告している．そして術前TAEの利点として，1）癌腫の縮小を来すことにより，切除が容易となると同時に肝予備能の低い症例でも切除が可能となる．2）再発予防として特に娘結節や門脈腫瘍塞栓に対する抗腫瘍効果を期待する，と述べている．また佐々木[4]は，1）癌細胞のViabilityを低下させ，術中操作の際の遠隔転移を予防する．2）根治手術の困難と思われる症例に対して腫瘍の縮小化や死滅化をはかり，根治手術の適応を拡大する．と述べている．TAEを切除可能例の術前療法として施行し，切除根治性の向上をめざし厚生省がん助成金による計画研究「肝癌に対する集学的治療，Embolizationを併用した肝切除の検討」がなされ（以下班研究）ている[5]．

われわれも肝癌に対する集学的治療としてTAE併用肝切除を施行しており，組織学的所見および術前療

＜1984年10月17日受理＞別刷請求先：竜　崇正
〒280　千葉市亥鼻1－8－1　千葉大学医学部第2外科

法の意義と限界について検討したので報告する．

## I. 対象および方法

1）対象：1979年より1984年6月までに切除した肝細胞癌は61例である．このうち23例にTAE併用肝切除を行った．TAE併用肝切除23例27結節の切除標本での大きさは，2cm以下9個，2.1～3cm 9個，3.1～4cm 4個，4.1～5cm 1個，5.1～10cm 2個，10.1cm以上2個である．27個中2cm以下の1個，2.1～3cmの2個の計3個が被膜を認めず，2cm以下の1個，2.1～3cmの2個の計3個が被膜の形成が不完全であった．23例中21例に肝硬変の合併をみた．

2）TAE方法：血管造影の手技でカテーテルを固有肝動脈もしくは左右肝動脈へ選択的に挿入し，MMC 6～10mgをone shot動注し，1mm前後に刻んだゲルフォーム細片を用いて肝内分枝が造影されなくなるまで塞栓した．23例中11例は左右肝動脈を同時に塞栓し，12例は右もしくは左のみを選択的に塞栓した．

3）TAEの効果判定法：TAE後15日から79日平均30日で肝切除を行い，切除肝の病理組織学的検討を行った．効果判定は癌腫の最大割面および2，3の割面を参考にして凝固壊死のしめる割合を壊死率であらわした．また凝固壊死に至らないまでも変性を来す例もあるので，大星・下里の放射線効果判定基準を用いgrade III以上を効果ありとした．そして壊死，もしくは大星・下里のgrade IIIの所見をしめさないものをViable cellとして検討した．

## II. TAEによる病理組織学的効果

### 1. 主腫瘍に対する効果

主腫瘍を主腫瘍内部および被膜部，被膜外部に分けてTAEの効果を検討する（図1）．

1）主腫瘍内部に対する効果（**表1**）

27結節についてTAEの効果を検討した．壊死および大星・下里grade IIIの効果をみとめた範囲が0％6個（22％），～20％1個（4％），～40％1個（4％），～60％1個（4％），～90％4個（15％），～99％4個（15％）（20％のgrade IIIの領域1個を含む），100％10個（36％）であった．

図　1

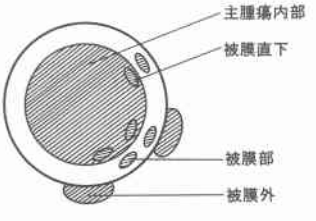


表1　主腫瘍内部に対するTAEの効果
23例　27結節　　1984．6

| 有効率 | 結節数 | 頻度 |
|---|---|---|
| 0% | 6 | (22%) |
| ～20 | 1 | (4%) |
| ～40 | 1 | (4%) |
| ～60 | 1 | (4%) |
| ～90 | 4 | (15%) |
| ～99 | 4 | (15%) |
| 100 | 10 | (36%) |

TAE無効結節の検討：効果0％の6個と，5％以下の1個の計7個が無効であった．大きさとの関係では2cm以下2個，2.1～3cm 4個，5.1～10cm 1個であった．7個中3個は被膜を認めず，2個は被膜形成が不完全であった．

2）被腹部，被腹外浸潤部への効果（**表2**）

27結節中被膜を有する24結節（不完全形成を含む）について検討した．

a）被膜部：24結節のうち被膜への浸潤をみとめたのは16個（67％）である．16個中2個に浸潤部位の

表2　被膜部，被膜外浸潤部への効果
被膜＋肝細胞癌　24結節　　1984．6

被膜部浸潤

| 浸潤結節数(頻度) | 大星・下里grade III | 1部壊死 | 全壊死 |
|---|---|---|---|
| 16　(67%) | 0 | 2 | 0 |

被膜外浸潤

| 浸潤結節数(頻度) | grade III | 1部壊死 | 全壊死 |
|---|---|---|---|
| 11　(46%) | 1 | 2 | 0 |

図2　被膜外浸潤部への効果
TAEにより被膜外浸潤部全体が大星・下里grdae IIIの変性を来している．HE×50

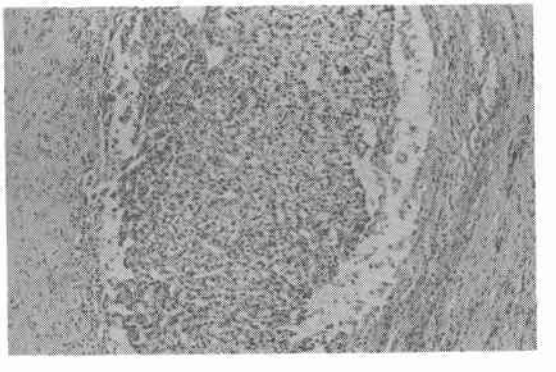

10～20%の領域に壊死をみとめた.

b）被膜外：被膜外浸潤をみとめたのは11個（46%）である．11個中1個に浸潤部位のほぼ全域に大星・下里の効果 grade III の変化をみとめた（図2）．また2個に浸潤部位の10～20%の領域に壊死をみとめた.

2．主腫瘍の Viable cell 残存形式（表3）.

Viable cell の残存には一定の傾向がみられ表3のごとくV型に分類することができる.

I型，全壊死型：Viable cell の全く認められないもので4個（15%）にみられた.

II型，被膜周囲残存型：被膜直下，被膜部，被膜外のみに Viable cell が残存するもので，12個（44%）にみられた（図3，4）.

III型，隔壁内残存型：隔壁で境された領域全体に残存するもので1個（4%）にみられた（図5）.

IV型，被膜，隔壁内残存型：II型とIII型の合併型であり3個（11%）にみられた.

V型，全領域残存型：壊死がほとんどみられないTAE無効なもので7個（26%）にみられた.

3．門脈腫瘍塞栓への効果

27結節のうち8個（30%）に門脈腫瘍塞栓をみとめたが8個のうち1個の門脈枝内の腫瘍塞栓の1部に変性像をみとめたが，他は壊死をみとめなかった（図6）.

4．娘結節への効果（表4）

娘結節は6例（22%）にみられた．このうち2例は数を同定するのも困難なほど多数の娘結節をみとめた．数の同定できた4例，22個の娘結節に対するTAEの効果を検討すると，0.5cm以下の13個中1個（8%）

表3　TAEによる Viable cell 残存形式
HCC 23例　27結節

HCC 23例 27結節

| | Viable Cell残存形式 | 例数 | (%) |
|---|---|---|---|
| I | 全壊死 | 4 | (15) |
| II | 被膜残存 | 12 | (44) |
| III | 隔壁内残存 | 1 | (4) |
| IV | 被膜・隔壁残存 | 3 | (11) |
| V | 全領域残存 | 7 | (26) |
| 計 | | 27 | (100) |

◎ 壊死　● Viable Cell

図3　Viable cell 残存形式II型，被膜直下残存

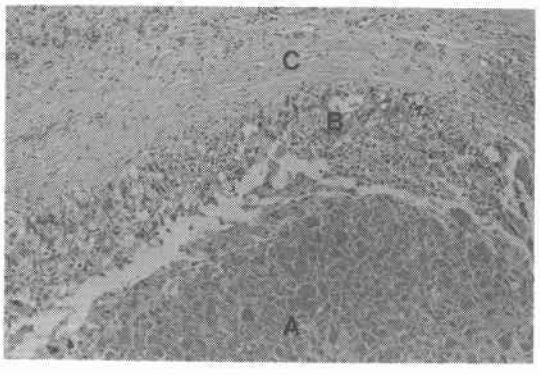


主腫内部は大部分壊死となっているが（A），被膜直下に Viable cell の残存がみられる（B）．C：被膜．（HE ×50）

図4　Viable cell 残存形式II型，被膜部残存

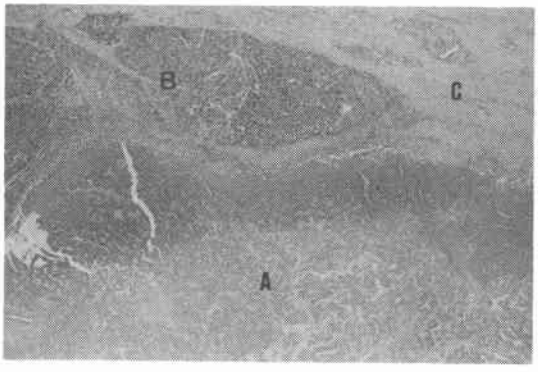


主腫瘍内部（A）は完全壊死となっているが，被膜部の癌組織は viable である（B）．C：被膜．（HE ×10）

図5　Viable cell 残存形式III型，隔壁内残存型

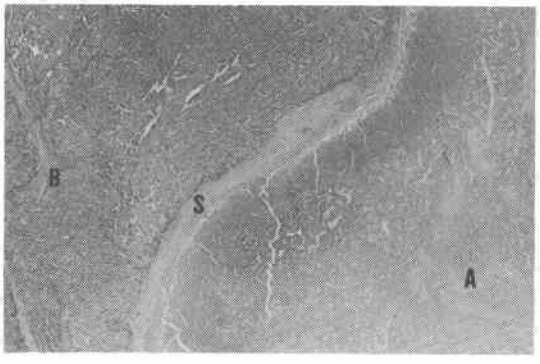


主腫瘍内部は壊死となった領域（A）と Viable cell の残存する領域（B）があり．両者は隔壁（S）で境されている．（HE ×10）

図6　門脈腫瘍塞栓

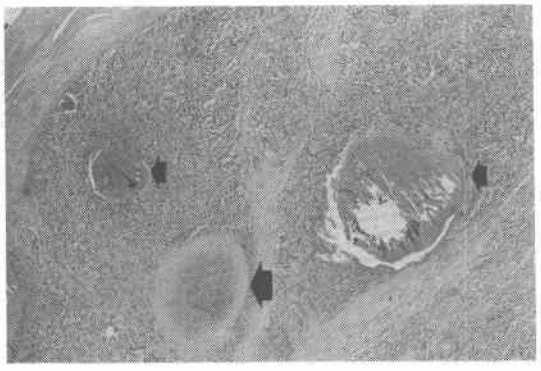

腫瘍塞栓内部に出血巣(大矢印)，壊死巣(小矢印)がみとめられる．(HE ×10)

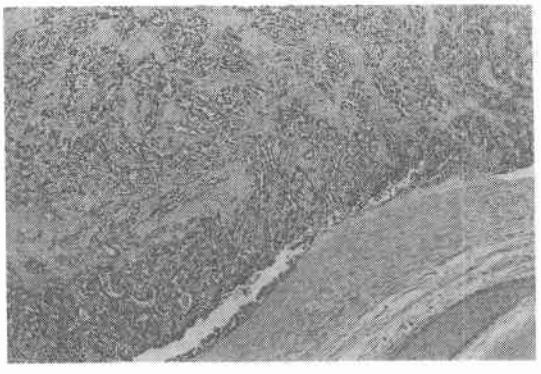

しかし，大部分の癌組織はviableでTAEの効果はみとめられない．(HE ×20)

表4　娘結節への効果
1984．6

| 大きさmm | 個数 | 有効個数(頻度) |
|---|---|---|
| ～5 | 13 | 1　(8%) |
| ～10 | 9 | 3　(33%) |

に100%壊死をみとめ，0.6～1cmの9個中3個に100%壊死をみとめた．

### III．手術成績および遠隔成績

1．手術成績：23例の切除術式は核出術6例，亜区域切除9例，1区域切除4例（外側区域3例，前区域1例），2区域切除4例(右葉2例，左葉1例，中央2区域1例)である．23例中2例(8.6%)が手術死亡となった．死因は過大切除による肝不全，食道静脈瘤破裂各1例である．

2．TAE併用肝切除例の累積生存率は1年74%，2年66%，3年44%である．1年以内死亡は5例であり，死因は肝不全1例，食道静脈瘤破裂1例，再発3例である．2年以内死亡は肝不全の1例，3年以内死亡の1例は再発は認めていたが食道静脈瘤破裂によるものである．

再発死4例中3例は門脈腫瘍塞栓合併例であり，他の1例は被膜部浸潤をみとめたにもかかわらずsurgical margin 0cmの核出を行い断端再発を来したものである．

### 考　察

TAEは肝細胞癌を壊死に至らしめる効果的な治療法である．自験23例27結節の検討では20結節74%に抗腫瘍効果がみられた．しかし完全壊死となりViable cellの残存がみられないのはわずか4結節15%のみであり，TAE単独療法の限界がしめされた．山崎[6]はTAEのみで完治しうるのは主腫瘍が100%壊死になっており，娘結節や門脈腫瘍塞栓がないかあっても100%壊死になっているものであり，TAE併用肝切除，31例中5例16.1%にすぎないことを報告している．

また自験例でTAEを施行しても壊死がみられず無効と思われるのは27結節中7結節26%にもみられた．班研究[5]の報告では60例中5例8%にやはりTAE無効例がみられている．このTAE無効の原因として，1) TAEの手技に問題があり，肝動脈のspasmusや内膜損傷を来し十分なTAEができなかった．2) 癌腫がhypovascularで動脈依存性に乏しい．3) 癌腫が他の寄生動脈により栄養されている．などである．神代[7]は病理からみたTAEの効果について検討し，肝癌の血管構築からみて肝癌の発育先端が偽被膜型を示す症例ではTAEは著効があるが，肝動脈，門脈の二重支配が推察される置換型にはその効果は期待できず，類洞型は門脈支配であるため全く効果の無いことを報告している．自験無効7結節では被膜の形成が無いか不完全なものが5結節と多く，また3cm以下でdynamic CTでも動脈依存性に乏しいことがみとめられている．かかる所見を呈する例ではTAEの適応外と思われ，他の効果的な治療法の選択が必要となろう．

TAEにより主腫瘍が壊死になっても，その一部にViable cellの残存する例が大部分である．そしてそのViable cellの残存には一定の傾向がみとめられている．すなわち被膜近辺に残存する被膜残存型と，主腫瘍内の隔壁で境された領域に残存する隔壁型，両者の混合する被膜，隔壁型に大別される．被膜近辺の癌腫に対するTAEの効果について班研究の報告[5]では62%の症例において被膜直下にViable cellの残存が

みられ，被膜部においては56%の症例に癌浸潤がみられそのうちの34%にTAEの効果があり，被膜外には20%の症例に癌浸潤をみとめ，そのうちの20%にTAEの効果があったと報告している．しかしこの効果の程度にも疑問があり，班研究でも述べているごとくそのまま受けとるには問題があるように思われる．自験例ではTAEの効果は確かにみとめられるが，それは浸潤部位の10～20%の領域のみで，1例のみに被膜外浸潤部位全体が大星・下里のgrade IIIとなっていたにすぎない．被膜近辺になぜViable cellが残存し，TAEの効果が少ないかは不明である．しかし血管造影で被膜はradiolucent limbとして描出されること，またdynamic CTで動脈相では被膜は濃染されず門脈血流の影響を強く受ける時期に濃染することより，被膜近辺は門脈支配が強いとも考えられる．岡村[8]は被包型の2～5cmの肝癌では主腫瘍は完全壊死を来すことが多く，そのような症例では被膜浸潤部の壊死が著るしいことを報告している．そしてTAEにより被膜浸潤部に厚い肉芽組織が形成されており発育進展阻止に有効であると述べている．われわれの経験では被膜近辺におけるTAEの効果は弱いものであったが，岡村らと併用制癌剤の工夫に差があるのかもしれず今後さらに検討していきたい．

主腫瘍内の隔壁で境された領域に残存することは，1つの腫瘍でも隔壁で境された領域毎に支配動脈が異なることも考えられる．岡部[9]は主腫瘍内の隔壁でへだてられた癌組織の輸入血管がそれぞれ独立している所見がみとめられることを報告している．すなわちこの残存形式では隔壁で境された領域は奇生動脈で栄養されている可能性が強いと思われる．しかし自験例の中には80%の領域は壊死となり，残りの20%の隔壁で境された領域は大星・下里のgrade IIIとなった例があり，同一の動脈で栄養されても各領域ごとに動脈依存性に差がある可能性もあると思われる．

TAEにより門脈腫瘍塞栓を壊死に至らしめることができれば，肝細胞癌切除成績は飛躍的に向上することが期待される．しかしながら自験8例では有効例は無かった．そして門脈腫瘍塞栓合併8例中5例が再発し4例が死亡している．中村[10]もTAEにより主腫瘍は100%壊死となったにもかかわらず門脈腫瘍塞栓には効果が認められなかったことを報告している．従来のTAEの方法では門脈腫瘍塞栓を完全壊死にすることは不可能と思われる．門脈腫瘍塞栓に対する効果的な方法の工夫，開発が望まれる．

娘結節にもTAEの効果が期待できるかという点も重要な問題である．班研究[5]の報告では26の娘結節中12結節46%に変性壊死がみられたとしている．自験例では5mm以下で8%に，6～10mmで33%に完全壊死をみとめた．しかしこの検討には無数の娘結節合併例を除外してあり，実際の有効率はもっと低率であり，特に5mm以下の小娘結節では効果は期待できないようである．新たなTAEの工夫が必要と思われる．

TAE併用肝切除例の検討により，TAEの効果と限界がしめされつつあるが，はたして切除後遠隔成績の向上が期待できるかという点も重要な問題である．山崎[6]はTAE併用肝切除の累積生存率は1年87.8±13.2，(生存率±5%標準誤差)2年79.4±19.9%，3年39.7±57%であり，同時期に行われたTAE非施行肝切除の1年81.2±12.0%，2年70.6±15.5%，3年70.6±15.5%であり，両群の間に有意差がなく，TAEと肝切除の併用療法の意義はいまだ定まらないと述べている．自験例のTAE併用肝切除による遠隔成績は1年74%，2年66%，3年44%であった．しかし死因を検討すると，再発と肝硬変死が各半数にみられた．特に再発例は門脈腫瘍塞栓合併例と，被膜浸潤陽性でsurgical margin 0cmとなった症例である．TAEを施行してもsurgical marginを考慮し，さらに門脈腫瘍塞栓の存在を重視し，門脈支配を考慮した切除を行うべきであろう．しかしTAEは門脈腫瘍塞栓に対して無効であり，この点が，TAE併用肝切除の限界とも思われる．門脈腫瘍塞栓に対する有効なTAEの方法の開発が今後の重要な検討課題であろう．TAEの肝機能へ及ぼす悪影響はみられなかったが，遠隔死亡で肝硬変死が多かったことより，肝硬変への長期的な影響など今後の検討課題であろう．また中でも食道静脈瘤破裂による出血死が多かったことより，今後切除に加えた食道静脈瘤への処理が必要不可欠となろう．われわれは原則として内視鏡的硬化療法を中心に対処しているが[11]，その長期的な効果は今後さらに検討していきたい．

## おわりに

TAE併用肝切除によりTAEの効果と限界を明らかにすることができた．TAEでViable cellが何拠にもみられない例は，自験例で15%の症例にすぎず，やはり切除との併用が望ましいと思われる．しかし門脈腫瘍塞栓や5mm以下の小娘結節には無効であり，この点がTAE併用肝切除により切除遠隔成績向上を期待する上での問題点と思われる．この点に関する新たな

TAEの工夫，新たな併用療法との合併が不可欠と思われる．

本研究は厚生省がん研究助成金の援助によるものである．

## 文　献

1) 山田龍作：今日のTAE（Transcatheter Arterial Embolization療法）．臨外　39：939—942，1984
2) 日本肝癌研究会：原発性肝癌に関する追跡調査—第4報—．肝臓　20：433—440，1979
3) 岡村　純，堀川真一，藤山武雄ほか：肝癌に対する制癌剤動注と動脈塞栓術—切除例からみた治療効果．医のあゆみ　120：266，1982
4) 佐々木洋，今岡真義，松井征雄ほか：肝細胞癌における術前Transcatheter Arterial Embolization Therapyの意義について，組織学的検討を中心に．日癌治療会誌　17：1917—1924，1982
5) 厚生省がん研究助成金，計画研究第15班，肝癌に対する集学的治療—Embolizationを併用した肝切除の検討—．肝胆膵　5：1195—1200，1982
6) 山崎　晋，長谷川博，幕内雅敏：TAE療法とその応用—私はこうしている—．臨外　39：955—959，1984
7) 神代正道，中島敏郎：病理からみたTAEの効果．臨外　39：979—985，1984
8) 岡村　純，門田守人，黒田知純ほか：化学・塞栓療法（Chemo-embolization）の方法，適応，効果—われわれの軌跡をふりかえって—．臨外　39：967—972，1984
9) 岡部正之：原発性肝癌の病理形態学的研究，肝細胞癌における癌結節の被膜並びに隔壁の形成機転について．肝臓　20：144—156，1979
10) 中村仁信，田中　健，崔　秀美ほか：肝悪性腫瘍に対するTranscatheter Embolization—切除例からみた効果判定—．脈管学　22：335—338，1982
11) 渡辺義二，竜　崇正，神津照雄ほか：食道静脈瘤合併肝細胞癌の治療方針．日消外会誌　16：1666—1673，1983