日消外会誌　18（1）：118～121，1985年

症　例

口腔外に吐出した食道脂肪腫の1治験例

杏林大学医学部第2外科
小口　晋平　　鍋谷　欣市　　小野澤君夫
入村　哲也　　中田　芳孝　　野上　博司

A CASE REPORT OF THE ESOPHAGEAL LIPOMA PROTRUDING OUT FROM THE MOUTH

Shinpei OGUCHI, Kin-ichi NABEYA, Kimio ONOZAWA, Tetsuya NYUMURA, Yoshitaka NAKATA and Hiroshi NOGAMI
2nd Department of Surgery, Kyorin University School of Medicine

索引用語：食道良性腫瘍，食道脂肪腫

I. はじめに

食道良性腫瘍は食道悪性腫瘍に比べて頻度は少ない[1]．われわれはそのうちでもまれな食道脂肪腫の口腔外吐出例を経験したので，若干の文献的考察を加えて報告する．

II. 症　例

患者：55歳，男性．

図1　初診時食道造影写真（昭和55年7月29日）

胸部食道全域にわたって，食道が紡錘状に拡張し，巨大な腫瘤陰影がみられる．透視下でみると，バリウムは腫瘤部で一時停滞するが，著明な通過障害はない．

＜1984年10月17日受理＞別刷請求先：小口　晋平
〒181　三鷹市新川6―20―2　杏林大学医学部第2外科

主訴：口腔外への腫瘤の脱出．

家族歴および既往歴：特記すべき事項なし．

現病歴：昭和53年頃より，口腔内へ腫瘤が吐逆し，嚥下によって食道内へ還納させたことが数回あった．昭和55年7月，急性アルコール中毒で近医に入院したさい，食道胃X線検査で食道に異常を指摘され，7月29日当科受診した．食道X線検査（図1）と食道内視鏡検査（図2）で，胸部食道のほぼ全域にわたる大きな有茎性粘膜下腫瘍と診断し，入院加療を勧めたが，患者はその後来院しなかった．

昭和57年8月26日，飲酒後呕吐したさい，胃内容とともに腫瘤が口腔外へ脱出し，還納不能となったため来院した．

入院時現症：身長179cm，体重69kg，眼球，眼瞼結膜

図2　初診時食道内視鏡像（昭和55年8月1日）

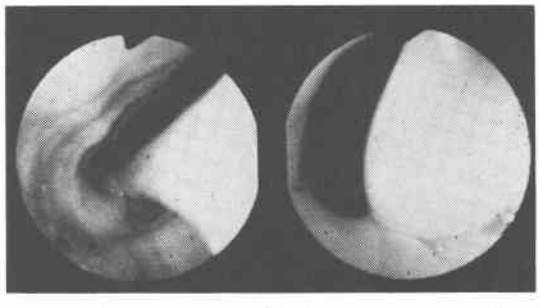

上門歯列より22cmに腫瘤がみられ，39cmまで続いていた．左図は30cmの部で，食道右側に細長い腫瘤がみられる．右図は39cm先端の像である．腫瘤表面は全長にわたり正常粘膜に被われている．

の黄染，貧血なく，胸腹部は理学的に異常なし．さらに呼吸困難，発声障害なし．局所所見では腫瘤が口腔外へ一部脱出し，口腔内，咽頭へ連続していた(図3)．緊急内視鏡検査では，上門歯列19cmに腫瘤の茎がみられ，それより肛門側の食道は正常であった．食道有茎性粘膜下腫瘍の口腔外吐出と診断し，緊急手術を施行した．

手術：右側頸部切開により食道に達し，頸部食道に縦切開を加えた．食道入口部2cm肛門側の左壁に腫瘤の根部を確認し，腫瘤を食道切開創外へ引き出した．腫瘤茎部の食道粘膜を切開し，腫瘤を根部で結紮切除した．食道粘膜切開部を縫合し，さらに食道切開創を層々縫合して閉鎖し手術を終了した．術後経過は順調で9月17日退院し，以後健在である．

摘出標本：長さ22cm，直径4.5cm，重量85gのソーセージ様腫瘤で，表面は正常粘膜に被われていた（図4）．割面には母指頭大から小指頭大の黄色ないし灰白色を呈する結節が多数みられ互いに癒合していた．

図3　入院時局所所見

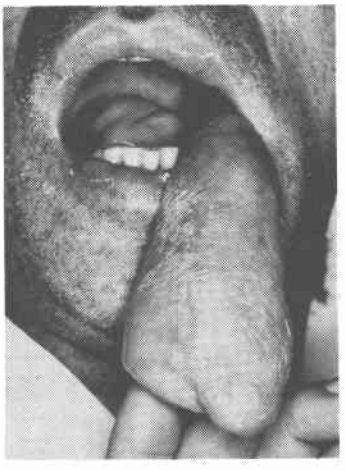

弾性軟の腫瘤が口腔外へ脱出して，根部は咽頭へ連続している．脱出部分は長径9cm，短径4cmで表面は正常食道粘膜で被われている．

図4　摘出標本

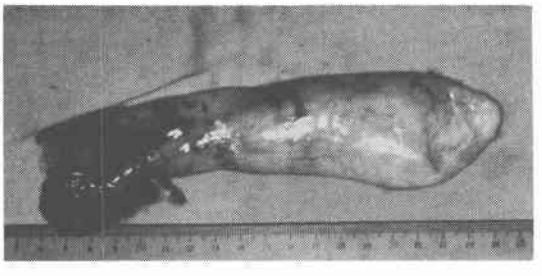

長径22cm，短径4.5cm，重さ85gのソーセージ様腫瘤で，写真左端が茎部で直径2.2cmである．

図5　病理組織学的所見

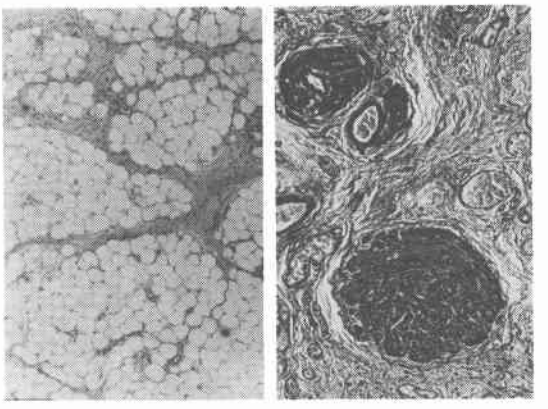

写真左：脂肪腫のH-E染色像である．滴状に抜けた脂肪細胞が線維性被膜に包まれている．

写真右：神経線維腫のマロリーアザン染色である．

組織学的には，食道粘膜下組織から発生した脂肪腫で，一部に神経線維腫もみられた（図5）．

III. 考　察

食道良性腫瘍は，食道悪性腫瘍に比べて頻度が低い．第25回食道疾患研究会（1978年）で，長与ら[1]が集計した本邦の食道良性腫瘍の手術例は149例であり，同期間の悪性腫瘍切除11,783例に比べると，食道腫瘍に占める頻度は1.2%になる．剖検例についてみると，Moerschら[2]はMayo Clinicで7,459例中44例（0.6%）に，Plachta[3]はNew York Medical College, Metropolitan Medical Centerで，19,982例中90例（0.5%）に食道良性腫瘍を見出している．

食道良性腫瘍の組織学的分類をみると，長与ら[1]の集計では，149例中，平滑筋腫132例(88.6%)，血管腫7例（4.7%），嚢腫5例（3.3%）の順で，脂肪腫は1例（0.7%）となっている．Mayo Clinic[2)4)5)]では，246例中，平滑筋腫145例（58.9%），嚢腫55例（22.4%），ポリープ12例(4.9%)，の順で，脂肪腫は5例(2.0%)である．Plachta[3]は99例中，平滑筋腫51例（51.5%），ポリープ28例（28.3%），嚢腫3例（3.0%）の順で，脂肪腫は1例（1.0%）と報告している．いずれの報告をみても，平滑筋腫が50～90%を占め，脂肪腫は0.7～2.0%とまれである．

われわれが集計しえた本邦における有茎性食道良性

表1　有経性食道良性腫瘍（本邦報告例）

症例	報告者	発表年	性	年齢	主　訴	発生部位	組織像	口腔吐出	大きさ (cm)	治　療
1	田　辺	1932	♀	63	咽頭異物感	入口部	脂肪腫	不明	8×3×4	クーパーにて切断
2	福　田	1960	♂	30	嚥下障害	入口部	脂肪腫	−	小鶏卵大	不　明
3	本　間	1966	♀	75	腫瘤の口腔への吐出	不　明	不　明	+	18×3	不　明
4	大　田	1967	♂	52	夜間咳嗽発作	入口部	不　明	+	7	食道直達鏡下に摘出
5	守　安	1968	♂	43	咽頭異物感 咽頭痛	入口部	脂肪腫	−	4×5	腫瘤切除
6	関　谷	1972	♀	69	燕下困難 咽頭圧迫感	入口部	線維脂肪腫	−	13×5×5	腫瘤切除
7	由　井	1975	♂	67	発声障害	上部食道	線維脂肪腫	+	くるみ大	腫瘤切除
8	由　井	1975	♂	52	嗄　声 呼吸困難	上部食道	脂肪腫	−	不明	腫瘤切除
9	西　田	1975	♂	68	食餌通過障害	上部食道	不　明	+	18×5×2	不　明
10	石　原	1976	♂	37	な　し	下部食道	扁平上皮の反応性過型成	−	不明	経過観察中
11	谷　口	1976	♂	67	発声障害 咽頭不快感	入口部	脂肪線維腫	−	5×3.5×3.5	腫瘤切除
12	吉　田	1976	♀	42	な　し	上部食道	平滑筋腫	−	1.1×0.7×0.7	内視鏡的摘出術
13	中　泉	1977	♀	49	な　し	中部食道	平滑筋腫	−	2×1×1	内視鏡的摘出術
14	吉　田	1977	♂	62	な　し	食道空腸吻合部直上	炎症性ポリープ	−	0.7×0.4×0.6	内視鏡的摘出術
15	大　崎	1980	♂	49	燕下困難	入口部	脂肪腫	−	15×10×3.5	腫瘤切除
16	佐々木	1980	♀	68	な　し	下部食道	乳頭腫	−	不明	腫瘤切除
17	下高原	1980	♀	68	燕下困難	頚部食道	血管腫	−	0.9×0.8×0.4	腫瘤切除
18	金　子	1981	♂	62	右上腹部痛	下部食道	脂肪腫	−	4×3×2	内視鏡的切除
19	柴　田	1981	♂	61	吐，下血	上部食道	平滑筋腫	−	1.0×0.7×0.7	内視鏡的切除
20	田坂[10]	1982	♀	54	燕下困難	入口部	脂肪腫	+	15×4.5	腫瘤切除
21	自験例	1982	♂	55	口腔外への腫瘤の脱出	上部食道	脂肪腫	+	22×4.5	腫瘤切除

腫瘍報告例は21例である（**表1**）．その組織型は，記載のあった18例中，脂肪腫が11例（61.1%）で最も多く，ついで平滑筋腫3例，ポリープ2例，乳頭腫1例，血管腫1例である．このうち吐逆，吐出例は6例であり，組織型の記載のある3例はすべて脂肪腫である．Bernatzら[6]によれば，Mayo Clinicの有茎性食道良性腫瘍は6例で，脂肪腫4例，粘液線維腫2例であり，このうち，脂肪腫3例，粘液線維腫1例が吐出，吐逆症例である．このように有茎性食道良性腫瘍とくに吐出，吐逆例では，脂肪腫の頻度が圧倒的に高い．

次に有茎性食道良性腫瘍本邦報告例の大きさについてみると，記載のある18例中，長径5cm未満6例，5～10cm 7例，10cm以上5例であり，吐逆，吐出症例では6例中4例が10cm以上あった．佐藤ら[7]によると，食道平滑筋腫手術例の本邦集計では，長径5cm未満44%，5～10cm 36%，10cm以上20%であり，島津ら[8]による集計205例でも，長径10cm以上は18.0%であった．有茎性食道良性腫瘍は食道平滑筋腫に比べると大きなものが多い．

発生部位は，有茎性食道良性腫瘍では，上部15例，中部1例，下部4例と上部食道が75%を占めているのに対して，食道平滑筋腫では，上部食道は16.5%[8]～20%[7]を占めるにすぎない．なを吐出，吐逆症例は全例，上部食道に発生している．

集計しえた21例の主訴についてみると，5cm未満では記載のあった8例中，発声障害が2例あり，咽頭異物感，嚥下困難，右上腹部痛，吐下血がそれぞれ1例ずつで無症状のものも2例あった．また10cm以上のものでは7例中4例が嚥下困難を示し，口腔外吐出2例，夜間咳嗽発作が1例であった．5cm未満の小さい腫瘤の主訴はさまざまであるが，10cm以上の大きいものでは嚥下困難が最も多かった．

食道造影の所見は，その記載のあったものについてみると，10cm以上の大きなものでは4例全例が食道

の紡錘状拡大を示した．さらに柔らかな食道壁，縦走する線状陰影，軽度凹凸不整のみられる腫瘤表面，狭窄像のないバリウムの通過障害などの所見がみられた．また一緒に飲み込んだ空気像と鑑別の難しい症例[9)10)]もあった．一方，5cm未満の腫瘍では，円形，ポリープ様の陰影欠損像のみられることが多かった．

食道内視鏡所見は，記載のあったもののうち，10cm以上の大きなものでは，健常粘膜に被われた平滑な腫瘤表面，食道内腔を塞ぐような腫瘤，スコープの挿入容易などの所見がみられた．

治療法についてみると，最も頻用されている方法は，食道切開腫瘤切除術で，18例中10例（55.6%）に施行されている．ついで内視鏡下腫瘤切除術6例(33.3%)，そのほか1例，経過観察1例となっている．治療法と大きさとの関係についてみると，5cm以上の腫瘍12例中7例が食道切開腫瘤切除術を施行され，5cm未満の6例中5例に内視鏡下腫瘤切除術が施行されている．口腔吐出例は，記載のあった4例中3例に食道切開腫瘤切除術が，1例に内視鏡下腫瘤切除術が施行されている．

以上，われわれの経験した食道脂肪腫の口腔吐出例を報告し，本邦報告21例の有茎性食道良性腫瘍の文献的考察をおこなった．

本論文の要旨は第21回消化器外科学会総会（名古屋）において発表した．

稿を終るにさいし，杏林大学病院病理部，福住直由教授の御指導に深く感謝する．

文　献

1) Suzuki H, Sagayo T: Primary tumors of the esophagus other than squamous cell carcinoma-Histologic classification and statistics in the surgical and autopsied materials in Japan. Int Adv Surg Oncol 3：73—109, 1980

2) Moersch HJ, Harrignton SW: Benign tumors of the esophagus. Ann Otol Rhinol Laryngol 53：800—817, 1944

3) Plachta A: Benign tumors of the esophagus, Review of literature and report of 99 cases. Am J Gastroenterol 33：639—652, 1962

4) Schmidt HW, Clagett OT, Harrison EGJr: Benign tumors and cysts of the esophagus. J Thorac Cardiovasc Surg 41：717—732, 1961

5) Farrell KH, Devine KD, Harrison EGJr et al: Granular cell myoblastoma of the esophagus, incidence and treatment. Ann Otol Rhinol Laryngol 82：784—789, 1973

6) Bernatz PE, Smith JL, Ellis FH et al: Benign, pedunculated intraluminal tumors of the esophagus. J Tharac Cardiovasc Surg 35：503—512, 1958

7) 佐藤　源，浜田英明，大石健三ほか：食道平滑筋腫の臨床一教室における6治療例の報告と本邦60手術症例の統計的観察．日消外会誌　10：368—376, 1977

8) 島津久明，小堀鷗一郎，団野　誠ほか：食道平滑筋腫と平滑筋肉腫一自験9例の報告と本邦文献上報告例の分析．日外会誌　84：355—368, 1983

9) 野口正人，吉井正雄，光野重根ほか：内視鏡抜去時に口内に吐出し窒息した巨大食道脂肪腫の1例．Gastroenterol Endosc 24：1982, 1982

10) Tasaka Y, Makimoto K, Yamauchi M et al: Benign pedunculated intraluminal tumor of the esophagus. J Otolaryngol 11：111—115, 1982