日消外会誌　18（1）：122～125，1985年

胃の平滑筋芽細胞腫の1例

東大阪市立中央病院外科
明石　章則　　飯尾　雅彦　　吉川　幸伸　　伊藤　則幸
中島　信一　　杉野　盛規　　南　俊之介

A CASE OF LEIOMYOBLASTOMA OF THE STOMACH

Akinori AKASHI, Masahiko IIO, Yukinobu YOSHIKAWA, Noriyuki ITO, Shinichi NAKASHIMA, Seiki SUGINO and Shunnosuke MINAMI
Department of Surgery, Higashiosaka City Hospital

索引用語：胃平滑筋芽細胞腫

I. はじめに

1962年 Stout[1]は胃筋原性腫瘍のうち，平滑筋腫あるいは平滑筋肉腫とも異なる特徴的な病理組織像を呈する69例を検討し，これを bizarre leiomyoblastoma と命名した．その後同様の症例が次第に報告されるようになり，本邦では1965年久保[2]が報告して以来，100例[3]近くの報告がみられる．最近，われわれは本人の希望により経過観察中であった胃体中部粘膜下腫瘤疑いの症例がたまたま3回目の胃生検で低分化腺癌の疑診を受けたため胃切除施行．術後の病理組織学的検査により胃平滑筋芽細胞腫と診断された1例を経験したので，文献的考察を加えて報告する．

II. 症　　例

患者：65歳，女性．

主訴：全身倦怠感．

既往歴：45歳時，子宮筋腫で子宮膣上部切断術，55歳時，右腎結石で結石除去術を受けた．

家族歴：特記すべきことなし．

現病歴：1982年2月，全身倦怠感のために精査を希望して当院を受診した．

上部消化管造影所見：図1のごとく，胃体中部後壁大弯側寄りに大きさ20×30mm，辺縁明瞭で表面平滑な，ほぼ円形の陰影欠損像が認められた．

胃内視鏡所見：1982年3月に施行した．胃体中部後壁大弯側寄りに大きさ25×15×10mm，表面平滑な隆起性病変が認められた．基部のくびれはなく，隆起性病変の表面は正常粘膜でおおわれていた（図2）．隆起性病変表面より4個の組織片を採取したが，胃癌取り扱い規約に依るといずれも Group 1であった．半年後に2回目の胃内視鏡検査をおこない，その時の生検も Group 1であった．さらに半年後の1983年3月に3回目の胃内視鏡検査を施行した．隆起性病変の大きさ，性状に変化は認められなかったが，生検では poorly differentiated adenocarcinoma の診断を得たため手術目的で当科に入院した．

図1　上部消化管造影像
胃体中部に表面平滑な円形の陰影がみられる．

＜1984年10月17日受理＞別刷請求先：明石　章則
〒577　東大阪市御厨南2－3－1　東大阪市立中央病院外科

図2　胃内視鏡
胃体中部に25×15×10mm，表面平滑な隆起性病変を認める．

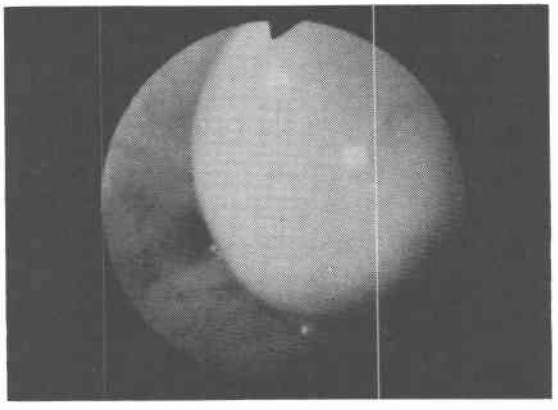

図3　腹部CT像
腫瘤陰影（矢印）は胃壁より壁外性に発育していた．

入院時現症：体格・栄養ともに中等度．眼瞼結膜に貧血なく，眼球結膜に黄染なし．胸部理学的所見に著変はなかった．腹部は右側腹部と下腹部中央に手術瘢痕を認める以外に異常を認めなかった．

入院時検査成績：赤血球数411×10^4/mm^3，血色素量13.7g/dl，Ht値39%，白血球数4,800/mm^3であった．便潜血でオルトトリジン（+），グアヤック（微）を認める以外に生化学検査，尿検査，胸部X線等に異常を認めなかった（**表1**）．

腹部CT所見：腫瘤は胃壁より連続して胃壁外性に発育していた．内部には石灰化陰影と中心壊死部と考えられるlow density部が認められた（**図3**）．

平滑筋肉腫を疑う症例であるが，胃生検の結果より一応胃癌として1983年5月に手術を施行した．

手術所見：上腹部正中切開で開腹した．腹水なく，肝・膵への転移や腹膜播種は認めなかった．網嚢内に，胃体部後壁大弯側から壁外性に発育した鶏卵大，表面平滑，弾性軟の腫瘤を認めた．腫瘤は大網と癒着しており，胃癌取り扱い規約に依るとリンパ節腫脹はNo. 1, 4, 5, 6, 8にみられた．幽門側普通胃切除術とリンパ節郭清（R_2）を施行した．

切除標本所見：**図4**のごとく腫瘤は胃体部後壁大弯側から壁外性に発育し，大きさ6.5×3.8×3.8cm，弾性軟で一部波動を認めた．胃を小弯側で切開すると，胃体部後壁にクルミ大の粘膜下腫瘤を認め，その粘膜面は潰瘍形成がなかった．腫瘤の割面は充実性部分と多

表1　入院時検査成績

一般検血.		腎機能.	
RBC.	411×10^4/mm^3.	BUN.	17mg/dl.
Hb.	13.7g/dl.	Creatinine.	1.1mg/dl.
Ht.	39%	検尿.	
WBC.	4,800/mm^3.	糖.	陰性.
Plt.	27.4×10^4/mm^3.	蛋白.	陰性.
血清電解質.		沈渣.	正常.
異常なし.		便潜血.	
肝機能.		O—T.	(+).
T.P.	6.7g/dl.	G.	(微).
Alb.	4.4g/dl.	CEA.	0.57ng/ml.
T-Bil.	1.0mg/dl.	AFP.	5.0ng/ml.
GOT.	16U.	心電図.	正常.
GPT.	16U.	胸部し線像.	正常.
ALP.	5.4K-AU.		
ZTT.	11U.		
TTT.	1U.		

図4　切除標本
大きさ6.5×3.8×3.8cm弾性軟で，胃体部後壁より壁外性に発育している．

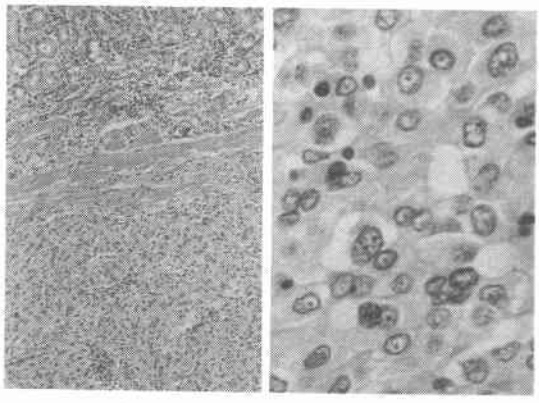

(a)　　(b)

図5　摘出標本の組織像(a. HE×100, b. HE×400)
胃粘膜下に，核周囲に淡明な胞体を有する細胞や紡錘形の腫瘍細胞がみられる．

胞性嚢胞が混在し，嚢胞内部に悪臭のある壊死様物質を充満させていた．

病理組織学的所見：胃粘膜下に紡錘形の腫瘍細胞が束状に交錯した部位や，円形または多角形の細胞で核周囲に淡明な胞体を有する細胞が存在しており，平滑筋芽細胞腫と診断された(図5)．なおリンパ節の転移はなかった．また，術前の胃内視鏡検査での生検組織はpoorly differentiated adenocarcinomaであったが，再検討の結果，平滑筋芽細胞腫と訂正された．

術後16カ月を経た現在も再発の徴候なく健在である．

III. 考　察

1962年Stout[1]が円形細胞で核周囲に透明体がみられる特異な細胞形態をとる胃の平滑筋肉腫69例を総括して平滑筋芽細胞腫と名付けて以来この名称が用いられている．本邦では，1965年久保[2]が胃の変形平滑筋芽細胞腫として報告をして以来，同様の報告がみられるようになった．

本腫瘍の病理組織像の特徴は，Stout[1]によると円形あるいは多角形の好酸性細胞が多数を占め，核を取り囲むように透明体があってこの透明体の存在が平滑筋芽細胞腫の診断に重要であると報告している．しかし，この透明体はホルマリン固定時の人工産物ではないかという意見がある．今村ら[4]の電顕的観察で，この透明体は腫瘍細胞内の粗面小胞体の拡張や大空胞のためであり，透明体の存在も否定していない．

本腫瘍の発生起源として，大多数は平滑筋由来を支持しているが，今村ら[4]や田中ら[5]は電顕によりparaganglioma由来，Eimoto[6]は血管壁周細胞起源としているなどまだ意見の一致をみず今後の研究成果を待たねばならない．

症状は海法ら[7]の76例の集計によると，記載の明らかな66例では貧血・吐下血が24例（36%）と出血症状を訴える例が多く，次に腹痛23例（34%）で，無症状だが精査，集検で発見されたものが10例(15%)になっている．自験例は胃腸症状がなく本人の精査希望で偶然発見されたものである．腫瘤が発育するに従い，腹痛または潰瘍形成で出血症状が出現してくるものと予想される．

本腫瘍の術前診断は困難である．江崎ら[3]は胃平滑筋芽細胞腫と術前に診断しえた症例は77例中8例（10%）で，半数以上の41例（53.2%）が粘膜下腫瘍の診断にとどまっていると報告している．術前に平滑筋芽細胞腫と診断可能だった8例のうち，5例が生検にて，2例が高周波凝固生検で確定診断なされており，残り1例が動脈造影で疑診とされた．

本腫瘍の術前診断は，粘膜下腫瘍表面に潰瘍形成を認める場合には生検に基づく病理組織診断が可能な時がある．術前に生検で診断可能だった5例はすべて粘膜下腫瘍表面に潰瘍を形成していた．本腫瘍は胃粘膜に潰瘍を形成する場合が多く，海法[7]は56例中35例（62.5%），Abramson[8]は95例中49例（51.6%）に認められたと報告している．しかし，腫瘍表面に変化のない症例についての術前診断は困難である．高周波凝固生検で確定診断がなされた2例，すなわち吉田ら[9]や東ら[10]は潰瘍を伴わない胃粘膜下腫瘍に対して高周波電流（100～150mA）の応用で粘膜下腫瘍表面に凝固部を作り，粘膜欠損または浅い潰瘍を形成させ腫瘍組織片を採取す方法を工夫している．自験例は潰瘍形成を伴わないが術前に腫瘍組織片の採取が可能だったのは粘膜下腫瘍の生長による粘膜の菲薄化のためと予想される．また，診断法としての動脈造影は，本腫瘍が筋原性腫瘍として血管に富むため腫瘍影が濃染されることからWolf[11]も有用としているが，異常所見のない場合も多い．一方，本腫瘍の診断にCTを用いた報告は鬼束[12]や加納ら[13]があるが，自験例同様に腫瘍はenhanceされる傾向が強く，中心壊死部はlow densityを示す．

本腫瘍の大多数は良性の経過をたどるが，海法ら[7]によれば76例中7例（9.2%）に転移や直接浸潤がみられたと報告している．その7例のうち肝転移が3例でうち1例は肺・腹膜へも転移していた．リンパ節転移

が2例，腸間膜転移，脾への直接浸潤が各1例づつであった．また，Abramson[8]は転移率12%，Pizzimbone[14] 4.1%としている．

悪性度を推測する指標としてStout[1]はmitotic rateに注目し，69例中2例にリンパ節転移・肝転移がみられ，その2例とも50視野中（×200）10個以上の核分裂像が認められたと報告している．また，Appelmanら[15]も核分裂像が50視野中（×300）10個以上で転移率100%，1～5個で13%と報告している．しかし，mitotic rateと悪性度とが相関しなかった例も報告されており，福本ら[16]は肝転移例でも高倍率50視野中に核分裂はほとんど認められなかったとしている．このように悪性度の判定にはmitotic rateの数や浸潤像は重要であるが，これらのみでは充分に判定できるとは考えにくい．

治療は外科的切除がひろくおこなわれている．O'Brien[17]やAppelman[15]は楔状切除で良いとしているが，本邦ではほとんど胃切除が行われ，リンパ節郭清を加えている報告が多い．海法ら[7]は76例中2例，Stout[1]は69例中2例のリンパ節転移をみており，リンパ節郭清も付加すべきと思われる．

IV. 結　語

胃平滑筋芽細胞腫の1例を経験したので，若干の文献的考察を加えて報告した．

文　献

1) Stout AP: Bizarre smooth muscle tumors of the stomach. Cancer 15：400—409, 1962
2) 久保俊夫，中尾　清，原沢高義：胃の変形平滑筋芽細胞腫（Bizarre leiomyoblastoma）．癌の臨 11：643—646, 1965
3) 江崎友通，中谷勝紀，宮城信行ほか：胃のleiomyoblastomaの1治験例と本邦における96例の文献的考察．臨外 37：1713—1718, 1982
4) 今村正克：胃のbizarre leiomyoma（ledtmyoblastoma）の電顕的観察．癌の臨 20：472, 1974
5) 田中貞夫，坂江清弘，徳永正義ほか：胃の所謂変型平滑筋芽細胞腫（bizarre leiomyoblastoma）の病理組織学的研究．鹿児島大医誌 25：283—298, 1974
6) Eimoto T, Miyake M, Sasaki T: Vascular leimyoblastoma of the stomach; observations nupporting its origin from Zimmermann's pericyte. Acta Pathol Epn 29：277—288, 1979
7) 海法恒夫，松本　繁，鈴木清夫ほか：巨大な胃平滑筋芽細胞腫の1例—本邦報告76例の検討—．日臨外医会誌 43418—427, 1982
8) Abramson DJ: Leiomyosarcoma of the stomach. Surg Gynecol Obstet 136：118—125, 1973
9) 吉田隆亮，黒木　健，渡辺英伸：胃粘膜下腫瘍の高周波凝固に基づく生検診断の試み．胃と腸 10：1385—1393, 1975
10) 東　秀一，田中隆次，坂本惇夫ほか：胃平滑筋芽細胞腫の2例．日消病会誌 75：98, 1978
11) Wolf JS: Massive leiomyoblastoma of the stomach. Arch Surg 96：284—288, 1968
12) 鬼束惇義，乾　博史，後藤明彦ほか：腹部腫瘤を主症状とした胃の壁外性bizarre leiomyoblastomaの1例．胃と腸 15：1057—1061, 1980
13) 加納宣康，鬼束惇義，後藤明彦ほか：胃bizarre leiomyoblastomaの1例．外科治療 49：120—123, 1983
14) Pizzimbono CA, Higa E, Wise L: Leionyoblastoma of the lesser nac: Case report and review of the literature. Am Surg 39：692—699, 1973
15) Appelman HD, Helwig EB: Gastric epitherioid leiomyoma and leiomyosarcoma (leiomyoblastoma). Cancer 38：708—728, 1976
16) 福本陽平：肝臓に転移した胃leiomyoblastomaの1剖検例．日消病会誌 75：1290, 1978
17) O'Brien SE, Shier KJ: Leiomyoblastoma of the stomach. Can J Surg 17：105—110, 1974