日消外会誌　18（1）：126～129，1985年

原発性空腸癌の1例

信州大学第1外科
沼　田　　稔
相沢病院外科
前田恒雄　小池秀夫
信州大学放射線科
渡辺俊一

PRIMARY ADENOCARCINOMA OF THE JEJUMUM : A CASE REPORT

Minoru NUMATA
Department of Surgery, Shinshu University School of Medicine
Hideo KOIKE and Tsuneo MAEDA
Department of Surgery Aizawa Hospital
Shunichi WATANABE
Department of Rhoentogenology, Shinshu University School of Medicine

索引用語：原発性空腸癌，腺管癌

はじめに

小腸上部とくに空腸原発の腺癌はまれな疾患であり，内視鏡検査，CT-scan，超音波検査などの診断技術が進歩した現在でも容易ではない．われわれは今回，腰・腹部痛を主訴として来院し，小腸造影，CT-scanなどの検査によって診断しえた原発性空腸癌の1例を報告する．

症　例

症例：34歳，主婦．

主訴：腰・腹部痛．

既往歴：特記することなし．

家族歴：特記することなし．

現病歴：昭和58年5月頃より左腰部痛が出現し，疼痛は断続的であった．6月になり疼痛は次第に持続的となり，左側腹部痛をもともなうようになったため某医を受診，貧血を指摘されたが，その原因は明らかとならなかった．

入院時所見：体格中等度，栄養良，眼瞼結膜は貧血状，黄疸，浮腫はなく，左側腹部に圧痛があり，手拳大の腫瘤を触れた．

臨床検査成績：

白血球数	$10.5\times10^3/mm^3$
赤血球数	$438\times10^4/mm^3$
ヘモグロビン	10.9g/dl
血小板数	$55.1\times10^4/mm^3$
血清	
総蛋白	6.8g/dl
アルブミン	3.6g/dl
総コレステロール	118mg/dl
総ビリルビン	0.2mg/dl
BUN	14mg/dl
クレアチン	1.0mg/dl
CRP	3+
CEA-Z	0.7ng/ml
A/G比	1.1
Na	139mEq/l
K	4.2mEq/l
Cl	104mEq/l
ZTT	3.7Kunkel
TTT	1.0Kunkel
Anuylase	139Somogi U.

＜1984年10月17日受理＞別刷請求先：沼田　稔
〒390　松本市旭3－1－1　信州大学医学部第1外科

CPK	16mIU
S-GOT	9Karmen U.
S-GPT	12Karmen U.
Al-P	6.1mIU
便潜血	3+

腎機能：正常，胸部X線：異常所見なし，心電図：正常.

小腸造影所見：胃X線透視，造影で，胃，十二指腸球部に異常を認めなかったので，引き続いて十二指腸，小腸の透視を行ったところ，Treiz 靱帯より約20cm 肛門側の空腸に巨大な潰瘍が認められ，この部分は外部より触知した腫瘤および圧痛点と一致した(図1)．引き続いて経時的に下部消化管についてX線造影を行ったが，大腸には異常所見を認めなかった.

CTscan 所見：上腹部 CT scan を行ったところ，左側腹部に腫瘤を認め，その腫瘤の中心部は消化管腔となっていた（図2）．しかし，肝内には SOL を認めなかった.

超音波検査：肝，胆，膵に異常所見を認めなかった.

手術所見：手術は2月29日，全身麻酔下に行った．上腹部正中切開を加えると，左上腹部に手拳大の腫瘤を認め，腫瘤は空腸および結腸脾弯曲部を含み，可動性が少なかった．腫瘤周囲の腸間膜には，弾性軟，小指頭大から米粒大リンパ節の腫張が認められ，さらに腸間膜動脈起始部附近に示指頭大の弾性軟のリンパ節を触れたが，肝，膵およびダグラス窩には異常を認め

図1　空腸にバリウムの貯留を認め，陥凹性病変が考えられる.

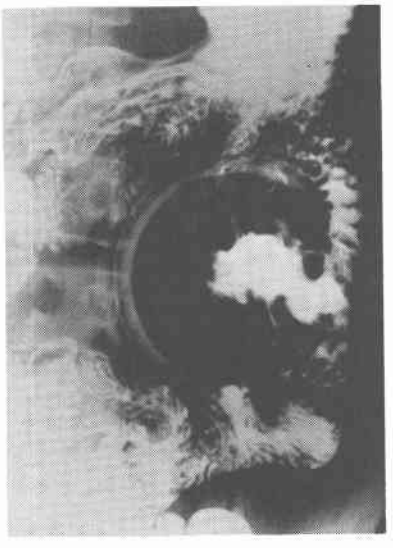

図2　左側腹部に腫瘤を認め，その腫瘤の中心部は消化管腔となっている.

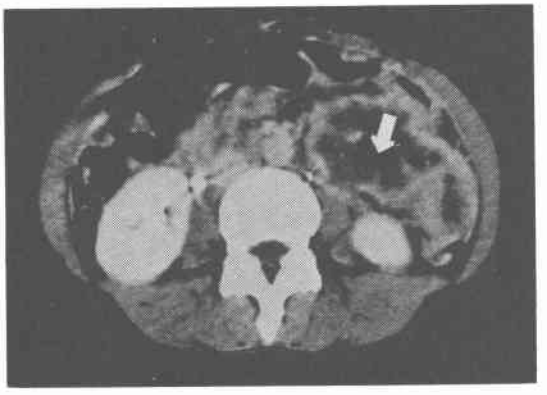

なかった．このため，Treiz 靱帯より5cm 肛門側および30cm 肛門側の部分で空腸を切断するとともに，この間の腸間膜を動脈起始部まで郭清し，さらに結腸の脾弯曲部と腫瘍間の剝離が困難であったため，横行結腸の左1/3，下行結腸の上部1/2を含めて合併切除をし，空腸―空腸，横行結腸―下行結腸吻合を行い手術を終了した.

切除標本の肉眼所見：腫瘤は長径約7cm で空腸のほぼ全周にわたっており，中心には筋層に及ぶ潰瘍を有しており，潰瘍部分は空腸全周にわたってクレーターを形成し，漿膜面に附着した腸間膜にアズキ大からダイズ大のリンパ節の腫張を認めたが，性状は弾性軟であった（図3）.

組織学的所見：腫瘍組織は粘膜面から筋層を貫き漿膜面に浸潤している比較的異型性の強い細胞で構成された腺管癌であったが，粘液産生の強い muconodural 型で，潰瘍底は癌細胞で占められており，この細胞は

図3　腫瘤は空腸のほぼ全周にわたっており，中心は潰瘍を形成している.

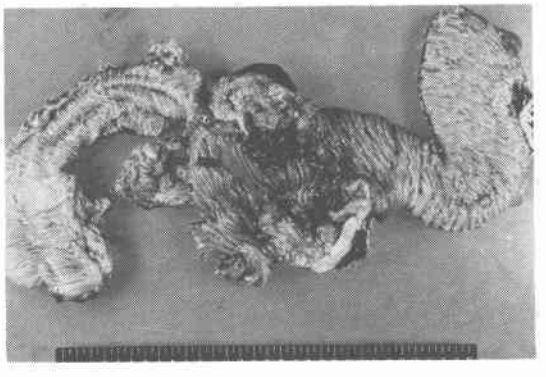

潰瘍の周囲部分へ広がりを示し，この部分では粘膜を下から押し上げ，全体としてBorrman 2型を呈し，浸潤度は，Si, INFB, aw(−), ow(−) であった．なお，切除した結腸とは漿膜面で硬く癒着していたが，結腸の漿膜面，粘膜面ともに悪性細胞は認められなかった(図4，5)．

術後経過：術後の経過は順調であり，術後第16病日に退院し，現在外来にて抗癌剤投与を行っている．

図4　浸潤度はSi, INFBである．

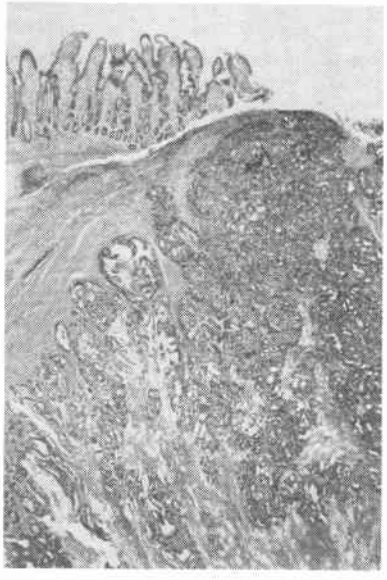

図5　比較的異型性の強いmuconodural型腺管癌である．

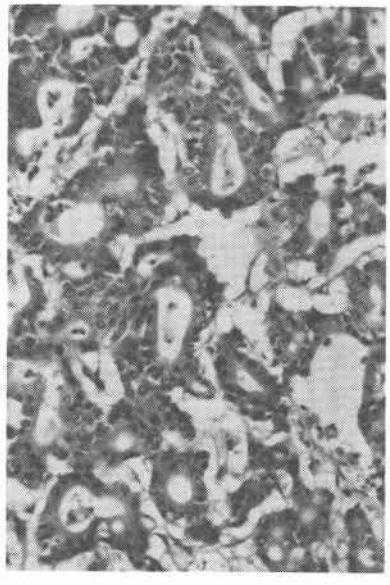

考　察

原発性空腸癌は比較的まれな消化器癌腫で，本邦での報告例も多くない．金子ら[1]は他文献の検索より本邦での全消化器癌に対する小腸癌の比率は0.1〜0.3%で，欧米では0.2〜5%と記載しているが，Pridgenら[2]は小腸癌の全消化器癌に対する割合いは約1%と報告している．

この部分における癌腫の発生の誘因に関して，Joskeら[3]は萎縮性空腸炎と消化障害が合併した1例を報告し，萎縮性空腸炎と空腸癌の発生の関連を指差した報告を行っている．Pagtalunanら[4]は小腸に生じた悪性腫瘍324例の集計から，腺癌の発生率は39%で，このうちの半数が空腸に発生しており，発見されたときの腫瘍径は1〜10cmが90%以上を占め，5年生存率はほかの空腸悪性腫瘍に比べ最も悪く，22%であったと報告している．このような空腸の原発性癌とくに腺癌に対する処置法として，Aubreyら[5]は空腸領域の切除は血管分布上，また技術的に吻合が困難なため危険であると報告しているが，現在では外科の技術も向上し，切除並びに郭清が行われるのが通常である．

本疾患の臨床症状は特定のものは認められず，Silbermanら[6]やWilsonら[7]は自覚症状として悪性腫瘍の場合，上腹部痛，体重減少，貧血，通過障害などを挙げているが，ほかのいずれの報告も，この部分の腫瘍の診断は困難で，このような愁訴のあった場合，消化管造影を上部小腸までていねいに行う必要があり，消化管造影により発見される場合が多いと報告している．

この部分に癌腫発生の頻度が低い理由としてFreundら[8]は31例の小腸悪性腫瘍例のうち16%が腺癌であったと記載するとともに，ほかの文献を検索し，腸内容がアルカリ性であること[9]，食物の停滞時間が短いこと，細菌分布が少なくほかの部分と比べ菌代謝が異なること[10]，bezpyrene hydrolaseのような保護酵素の存在[11]に加えて，IgAが多量に存在すること[7]などが挙げられている．またSagerら[12]は，30例の小腸悪性腫瘍例を報告し，30例中の約50%が腺癌であったが，小腸悪性腫瘍が全悪性腫瘍のうちで占める割合は0.1%であり，消化管悪性腫瘍の3%程度でPrognoseも非常に悪いと記載している．

さらにMilesら[13]は116例の小腸腫瘍を検索し，このうち79例，約68%が悪性腫瘍であったとの報告を行い，小腸悪性腫瘍は男性にやや多く，好発年齢は40〜60歳

台で，反復する腹痛，通過障害，消化管出血が主訴で，症状の発現より確定診断までに平均6.6カ月を費しており，消化管造影が最も有力な診断方法で，この方法により77%が診断可能であったとしている．また79例の悪性例中58%に転移を認め，20%が腺癌で，手術死亡率は10%，全小腸悪性腫瘍の5年生存率は41.2%，10年生存率は21.2%，腺癌のみでは5年生存率は15%，10年生存率は8%であったとしている．

このように，発生頻度も低く，特有の症状を示さない疾患では，発見も遅延しがちであるので，根治率が低くなる原因の1つとなっていると考えられるが，最近になりO'Brienら[14]は空腸癌がCoeliac diseaseを有する症例に，より頻度高く発生していると報告しており，また内視鏡技術の向上に伴ない，本疾患を内視鏡で確診しえたとの報告もみられ[15]，今後早期発見により根治率の向上が期待される．

文　献

1) 金子弘真，桜井　衛，村国　均ほか：原発性小腸癌の3例．外科診療　26：387—391，1984
2) Peridgen JE: Carcinoma of the jejunum and ileum exclusive of carcinoid. Surg Gynecol Obstet 90：513—524，1950
3) Joske RA: Primary carcinoma of the jejunom with atrophic jejunitis. Gastroenterology 38：810—816，1960
4) Pagtalunan RJG, Mayo CW, Dockery MB: Primary malignant tumors of the small intestine. Am J Surg 108：13—18，1964
5) Ausbrey DA, Blumgart LH, Davis GT et al: Occult small-bowel tumors: Their diagnostic features and management. Br J Surg 58：678—684，1971
6) Silberman H, Crichlow RW, Caplan HS: Neoplasms of the small bowel. Ann Surg 190：157—161，1971
7) Wilson JM, Melvin DB, Grey GF et al: Primary malignancies of the small bowel. Ann Surg 180：175—179，1974
8) Freund H, Lavi A, Pfeffermann P et al: Primary neoplasm of the small bowel. Am J Surg 135：757—759，1978
9) Lowenfils AB: Why are small bowel tumor so rare? Lancet 1：24—26，1973
10) Wiancko KB, Mackenzie WC: Primary tumots of the small bowel and its mesentery. Can Med Assoc J 88：1225—1229，1963
11) Wattenberg LW: Studies of polycidric Hydrocarbon of the intestinal possobility relating to cancer. Cancer 28：99—102，1971
12) Sager GF: Primary malignant tumors of the small intestine. Am J Surg 135：601—601，1978
13) Miles RB, Crawford D, Duras S: The small bowel tumor problem. Ann Surg 189：732—740，1979
14) O'Brien CJ, Saverymuttu S, Evans DJ: Coeliac disease adenocarcinoma of jejunum and in situ squamous carcinoma of oesophagus, J Clin Pathol 36：62—67，1981
15) 白川和夫，円岡　寿，川口　実ほか：小腸内視鏡によって確診しえた空腸癌の1例．胃と腸　16：1057—1060，1981