日消外会誌　18（1）：130～133，1985年

小腸広範切除の1例
—H_2受容体拮抗剤の有用性—

天理よろづ相談所病院・腹部一般外科
西村　理　柏原　貞夫　小泉　俊三　中村　義徳

A CASE OF MASSIVE BOWEL RESECTION TREATED WITH H_2RECEPTOR ANTAGONIST

Satoru NISHIMURA, Sadao KASHIHARA, Shunzo KOIZUMI and Yoshinori NAKAMURA
Department of Abdominal Surgery, Tenri Hospital

索引用語：小腸広範切除，胃液過分泌，シメチジン

緒　言

小腸の広範な切除を余儀なくされる事は比較的まれであるが，その多くは術後に下痢，低栄養など困難な問題をともなうものである．この場合の下痢を増悪させる因子として術後の胃液，及び胃酸の過分泌が注目されて居るが，近年，H_2受容体拮抗剤がこれらの過分泌に対して有効であると言われる．

われわれは残存小腸30cm（全小腸の7％）の広範切除例を経験し，本例にH_2受容体拮抗剤を投与して，良好な結果を得たのでその臨床経過を報告するとともに，文献的考察を加える．

症　例

患者：75歳，男性．

主訴：腹痛，下痢．

家族歴：母，胃癌にて死亡．

既往歴：心筋硬塞．

現病歴：昭和58年7月16日，心窩部痛あって呕吐，褐色下痢便を伴う．17日，当院に入院するも腹痛は増強し下痢の軽快なし．右腹部圧痛，筋性防御も出現し，同22日当科に転科し，急性腹症の診断で緊急手術を施行した．

入院時現症：体格中等，栄養不良，脈拍不整で82/分，血圧180/110，体温37.8℃，皮膚蒼白，心濁音界拡大するも心雑音なく，肺ラ音なし．右季肋部に軽度圧痛あるが平担で，腹水，腫瘤なく，肝脾触知せず，腸雑音は低下す．

入院時検査成績：RBC　$4.83\times10^6/mm^3$，WBC $17.5\times10^3/mm^3$，Total Protein 5.9g/dl，Total Bililubin 1.9mg/dl，GOT 48U，GPT 59U，LDH 95U，ALP 3.5BU，Amylase 104SU，BUN 23.8mg/dl，CRP 17.7mg/dl．

血清電解質：正常

心電図，心房細動

腹部単純X-P：結腸ガスを認めるも，中下部小腸相当部に多くの鏡面像を認めた．

手術所見：上腹部正中切開で開腹すると，腹腔内は紫紅色を呈する小腸により大部分を占められており，この小腸の変化はトライツ靱帯の肛門側20cmから回盲弁の口側20cmに渉り認められる．十二指腸と変色を免れた空腸は直径4cmと拡張し，浮腫が著しい（図1）．上腸間膜動脈根部の拍動は触知困難だった．以上の所見から上腸間膜動脈閉塞と診断し，口側空腸15cm，回腸末端15cmを残して約400cmに渉って小腸を切除した．トライツ靱帯の肛門側10cmの空腸と回腸断端を側端吻合し，空腸の末端を臍上部に出して空腸瘻とした．ほかに胆嚢結石症も認められ，胆嚢摘除術を併せて施行した．

病理学的所見：肉眼的に，切除された小腸の両断端粘膜は正常だったが，他の粘膜は暗紫色で，びろん，壊死を呈していた．

組織学的には腸管の粘膜，粘膜下層に出血，浮腫，剝離，更に壊死があり，虚血性変化と考えられた．

術後経過：術直後よりデスラノシド，ジピリダモー

＜1984年10月17日受理＞別刷請求先：西村　理
〒632　天理市三島町200　天理よろづ相談所病院腹部一般外科

図1　切除標本

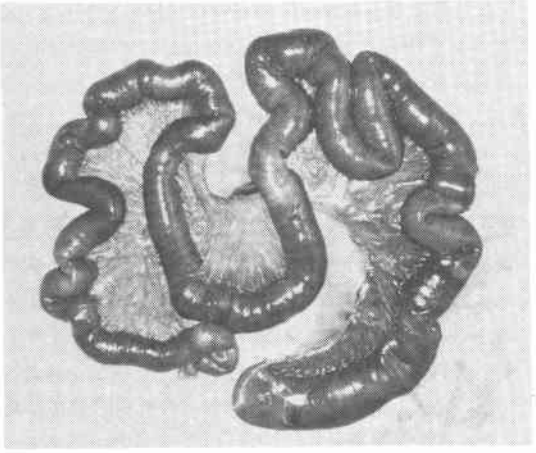

ルの静注を開始するとともに，術後2日より同45日までH_2受容体拮抗剤100mg/回，2回/日の静注を続けた．輸液はすべて末梢血管から行った（図2）．

胃管と空腸瘻からの排液は1,100ml/日以下，平均590cc/日であり，血清電解質に大きな変動はなかった（図2）．空腸瘻開口部に軽度の壊死を認めたが，虚血性変化の進行はなく，術後27日，空腸瘻閉鎖術を行った．術後40日より経口食を開始したが，それ以降に経験した下痢は2回のみだった．術後117日より栄養は脂肪制限30gの食事のみによった．以降，体重は増加傾向を示した（図2）．

術後検査成績：血清総蛋白は徐々に回復したが，Hbの改善はなく正球性正色素性貧血が続いた．血清コレステロールは末梢栄養による影響が大きかったが，次第に正常へ復しつつある．また，術後初期には軽度の肝機能異常と血清Ca, P濃度の低下を認めたが，体重の回復とともに正常に復した．

退院時には，便のスダンIII染色で脂肪滴は陰性であり，ビタミンB_{12}吸収試験11.5%，アルブミン吸収試験6.8%，D-キシロース吸収試験1.2gだった．空腹時血糖は70mg/dl台で，75gブドウ糖経口負荷で血糖が100mg/dl以上になる事はなかった．

図2　術後経過

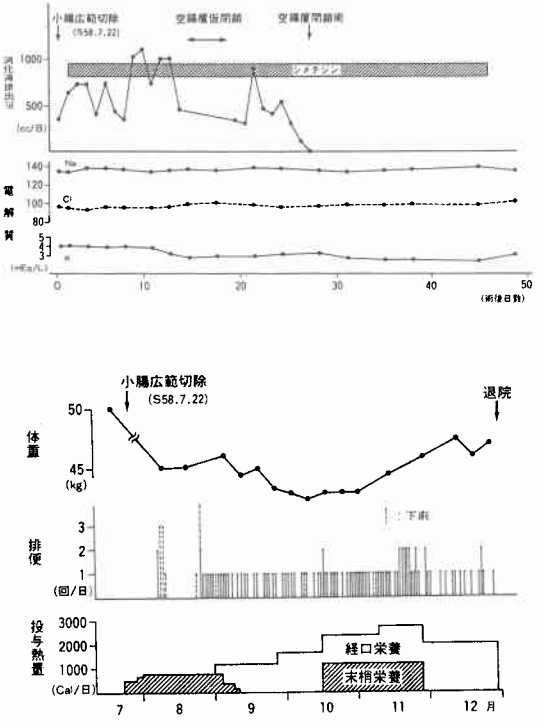

図3　残存空腸の病理所見（HE, ×40）

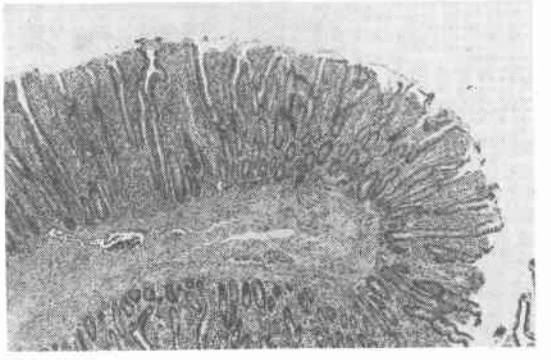

図4　消化管透視（術後50日）



図5　退院時の患者（術後158日）

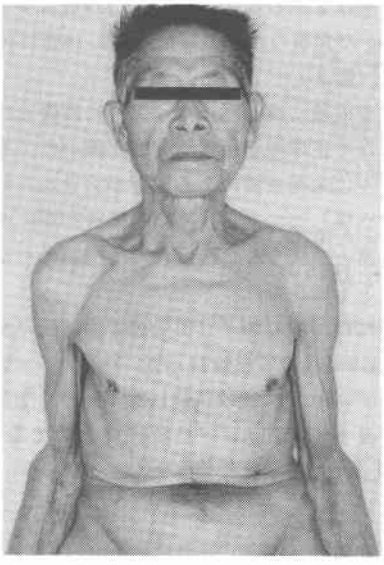

なお，血清ガストリンは38.9から78.7ng/mlの間で変動した．

残存空腸の病理組織学的所見：空腸瘻閉鎖時に，空回腸吻合部の遠位側空腸を切除して，その粘膜を検討した．残存空腸粘膜は良好に保たれ，萎縮の所見はなかった（図3）．

消化管透視：術後50日の透視で，胃から回腸末端迄への造影剤の通過に15分，更に直腸へは3時間を要した．また残存回腸の軽度拡張を認めた（図4）．

術後158日，患者は退院し，以降は高血症，胃潰瘍に準じた治療を行っている．12カ月を経た現在，外来通院中であるが体重は48.5kgと安定し，下痢も全く認められない（図5）．

考　察

日常の診療において，小腸の広範な切除を余儀なくされる事は比較的まれであるが，術後の頑固な下痢と，消化・吸収障害による低栄養は重大な問題である．殊に，80%以上の小腸切除では病弱，就労不能となる事があり[1)~3)]，1979年の日本臨床外科医学会総会では3/4～4/5が小腸切除範囲の安全限界とされた．しかし近年における術後管理の長足の進歩は，更にこの限界を変えつつある．

中心静脈栄養を小腸広範切除後早期より用いる事はその効果が認められる所となり[4)~7)]，切除限界の拡張に果した役割は大きい．しかし，Hamilton[8)]の実験によると，中心静脈栄養は胃液分泌に対して一定の効果を示さないと言う．

小腸広範切除後に胃液，並びに胃酸の過剰分泌が起る事はよく知られている[9)10)]．一般に，この過分泌は術後早期に認められる一過性の現象[11)]と考えられているが，必ずしも全例に認められるとは限らない[12)]．しかし，その程度は切除腸管の長さに相関すると言われる[11)13)14)]．

残存小腸に対する過量の胃液，胃酸負荷は小腸通過時間の短縮[11)]から下痢を増悪し[1)3)]，また同時に小腸の消化液分泌量の減少と相まって，小腸内pHの低下から消化・吸収障害を助長する[3)15)]．これに対して止痢剤などの内科的治療が無効の場合には，止むなく迷走神経切断術あるいは幽門洞切除術などの外科的治療が考慮されて来た[3)12)]．しかし，本症の患者が更なる手術侵襲を受けうる状態にあるか否かは問題の残るところである．

今日，H_2受容体拮抗剤による胃液分泌量の抑制と減酸効果は既に十分に認められた[16)17)]事であり，本剤が小腸広範切除後の胃液過分泌を抑え且つ減酸効果を発揮することは実験[18)19)]，臨床[20)21)]の両面で報告されている．

Murphy[11)]は，小腸切除を受けた症例は対照に比べ胃液量，胃酸分泌量がともに高く，H_2受容体拮抗剤によりこれらの分泌が有意に低下すると報告し，Cortot[20)]は広範切除後3カ月続く下痢の症例に本剤を投薬し，胃液・胃酸分泌量の低下と下痢の回復が見られたと述べ，Vage[18)]は小腸広範切除犬に本剤を早期より投与し，下痢の軽減を認めたと報告した．彼によると，残存小腸の組織学的代償過程，つまり絨毛数，絨毛高，上皮細胞数の増加などが認められたとし，本剤が小腸広範切除後に残存小腸の代償能発現を促進する可能性を示唆した．

われわれは上腸間膜動脈閉塞から小腸壊死を来し，広範な小腸切除の結果，残存小腸30cm（全小腸の7%）となった症例を経験した．この症例に対し，中心静脈栄養を施行する事なく，術後2日より同45日に渉りH_2受容体拮抗剤を投与した．その術後には，所謂Pullan[22)]のI期に特徴的である頑固な下痢は全く認める事なく，術後4カ月以降は脂肪制限食による経口摂取のみで体重の安定を得ている．

本例の良好な術後経過を直ちにH_2受容体拮抗剤の効果に帰する事は早計であり，今後の検討を要する点も多いと思われるが，われわれの経験では本剤の使用により胃液，腸液の喪失は590ml/日と比較的少なくな

り，術後管理が容易になった．また術後27日の残存空腸の粘膜に，病理組織学的に明らかな萎縮の所見がなかった事は，術後の残存小腸がその代償能を円滑に獲得しつつあった事を示唆しうると考えられる．

現在，小腸広範切除後に中心静脈栄養を施行する事は必須と考えられているが，その際に，H_2受容体拮抗剤を併用する事により残存小腸の代償能が更に促進されうるものと期待される．

結　語

われわれは上腸間膜動脈閉塞から小腸広範切除を要し，残存小腸30cm（全小腸の7％）になった症例を経験した．中心静脈栄養を施行せず，H_2受容体拮抗剤を投与したが，消化液の喪失は少なく，頑固な下痢を免れ得た．術後4月から脂肪制限食による経口摂取のみで体重は安定している．

H_2受容体拮抗剤は残存小腸の代償能を促進する可能性がある．

文　献

1) 石井淳一，片岡　徹，東　弘志ほか：小腸広範切除患者の管理，消外　5：319—325，1982
2) Weser E: The management of patients after small bowel resection. Gastroenterology 71：146—150，1972
3) 小山　真，相馬　剛，福田　稔ほか：小腸広範切除，外科治療　31：274—288，1974
4) Wilmore DW, Dudrick SJ, Daly JM et al: The role of nutrition in the adaptation of the small intestine after massive resection. Surg Gynecol Obstet 138：673—680，1971
5) 畠山勝義，小山　真，山寺陽一ほか：小腸広範切除後の病態生理とその管理，外科治療　49：610—616，1983
6) 寺部啓介，近藤達平：小腸広範切除後の問題点．外科診療　23：449—458，1981
7) Scheflan M, Galli SJ, Perrotto J et al: Intestinal adaptation after extensive resection of the small intestine and prolonged administration of parenteral nutrition. Surg Gynecol Obstet 143：757—762，1976
8) Hamilton RF, Davis WC, Staphenson DV et al: Effect of parenteral hyperalimentation on upper gastrointestinal tract secretion. Arch Surg 102：348—352，1971
9) Frederick PL, Sizer JS, Osborne MP: Relation of massive bowel resection to gastric secretion. N Eng J Med 272：509—514，1965
10) Osborne MP, Frederick PL, Sizer JS et al: Mechanism of gastric hypersecretion following massive intestinal resection. Ann Surg 164：622—634，1966
11) Murphy LJP, King RD, Dubois A: Treatment of gastric hypersecretion with cimetidine in the short bowel syndrome. N Eng J Med 300：80—81，1979
12) 小山　真：小腸広範切除と栄養．臨外　33：973—983，1978
13) Conn JH, Chavez CM, Fain WR: The short bowel syndrome. Ann Surg 175：803—814，1972
14) Wickbom G, Landor JH, Bushikin FL: Changes in canine gastric acid output and serum gastrin levels following massive small intestinal resection. Gastroenterology 69：448—452，1975
15) 小西孝司，清水康一，上野桂一ほか：大腸切除を伴った小腸広範切除術の2治験例．消外　4：355—359，1981
16) 三好秋馬，大江慶治，松尾　裕ほか：H_2受容体拮抗剤Cimetidineの胃酸分泌抑制作用．医学のあゆみ　107：588—592，1978
17) Henn RM, Isenberg JI, Maxwell VBS et al: Inhibition of gastric acid secretion by cimetidine in patients with duodenal ulcer. N Engl J Med 293：371—375，1975
18) Vega JET, Banner BF, Haklin MF et al: Effect of cimetidine on intestinal adaptation following massive resection of the small intestine, Surg Gynecol Obstet 156：41—50，1983
19) 伊藤　治，山村　修，金子幸二ほか：小腸広範切除における胃酸過分泌に対する治療．日消外会誌　17：29—34，1984
20) Cortot A, Fleming CR, Malagelada JR: Improved nutrient absorption after cimetidine in short bowel syndrome with gastric hypersecretion. N Engl J Med 300：79—80，1979
21) McCorthy DM: Report on the United States experience with cimetidine in Zollinger-Ellison syndrome and other hypersecretory states. Gastroenterology 74：453—458，1978
22) Pullan JM: Massive intestinal resection. Proc Roy Soc Med 52：31—37，1959