日消外会誌　18（1）：134～137，1985年

盲腸癌合併虫垂神経鞘腫の1例

小野田市立病院外科
福田　重年　　西山　利弘　　山下　勝之

A CASE OF NEURILEMOMA OF THE APPENDIX WITH CARCINOMA OF THE CECUM

Shigetoshi FUKUDA, Toshihiro NISHIYAMA and Katsuyuki YAMASHITA
Department of Surgery, Onoda City Hospital

索引用語：虫垂神経鞘腫，盲腸癌

はじめに

消化管に発生する神経鞘腫は比較的まれであるが，なかでも大腸に発生することは極めてまれとされている．最近われわれは，盲腸癌に合併した虫垂神経鞘腫の症例を経験したので，若干の文献的考察を加えて報告する．

症　例

症例：71歳，男性．

主訴：右下腹部痛．

既往歴：特記すべきことなし．

現病歴：1982年5月頃より食事に関係なく心窩部痛をきたし近医にて内服薬の投与を受けるも改善しないため，同年6月，胃腸透視を受け，特に異常所見なしといわれた．しかしその後も時折心窩部痛をきたすことがあったが放置していた．1983年6月30日，右下腹部痛，腹部膨満感発来し，近医受診．急性虫垂炎の疑いにて7月4日，直ちに当科紹介入院となった．

入院時現症：体格・栄養中等度．顔貌やや苦悶状．体表には皮膚腫瘤，色素沈着は見られない．胸部理学的所見は異常を認めない．右下腹部に強い圧痛を認め，Blumberg 徴候，筋性防御ならびに Rosenstein 徴候いずれも陽性．しかし腫瘤ならびに肝・脾などは触知せず．そのほか特に異常所見は認めなかった．

入院時検査所見：中等度の白血球増多及び軽度の蛋白尿を認めるもその他の検査には異常を認めなかった．

上記の所見より急性虫垂炎の診断の下に，緊急手術施行．右旁腹直筋切開にて開腹．精査にて回盲部に悪性を疑わせる約5cm大，弾性硬腫瘤を認め，また，虫垂先端部には，1cmの弾性硬腫瘤を触知した．そこで回盲部腫瘤の精査の要有りと判断し直ちに閉腹した．

注腸検査所見：初回手術後4日目に注腸検査施行．回盲部より回腸末端4cmにわたり不整な管腔狭窄・盲腸の著明な変形とともに，虫垂先端部の閉塞像を認めた（図1）．

大腸内視鏡検査：盲腸に顆粒状の表面を有した Borrmann 2～3型様の隆起性病変を認め，これは汚穢な白苔で覆われていた（図2）．この際施行した生検にて腺癌の診断を得た．

腹部CT検査等にては特に異常を認めなかった．7

図1　注腸検査
回盲部の不整な管腔狭窄・盲腸の著明な変形とともに，虫垂先端部の閉塞像（矢印）を認める．

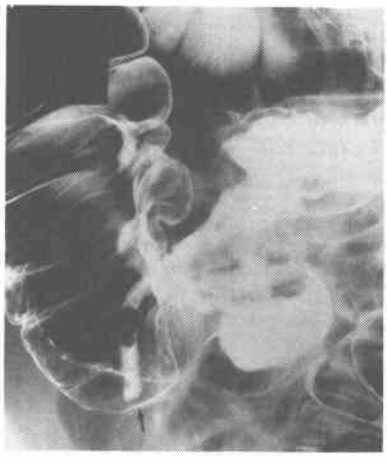

＜1984年9月19日受理＞別刷請求先：山下　勝之
〒756　小野田市大字東高泊　小野田市立病院

図2　大腸内視鏡検査
盲腸に，汚穢な白苔に覆われたBorrmann 2～3型様の隆起性病変を認める．

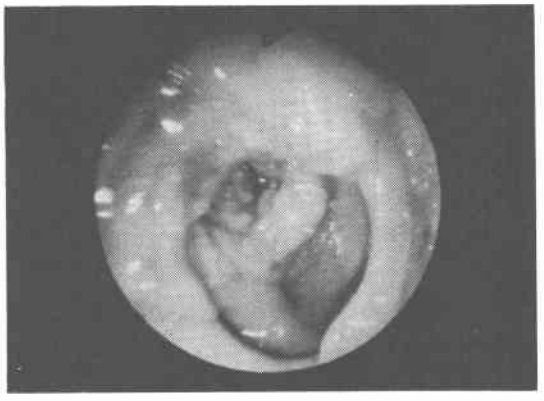

図3　切除標本
盲腸に全周性，表面顆粒状のBorrmann 3型様の癌腫を認める（図3-a）．虫垂先端部には淡黄白色，境界明瞭な充実均一性の腫瘍を認める（図3-a矢印，図3-b）．

a

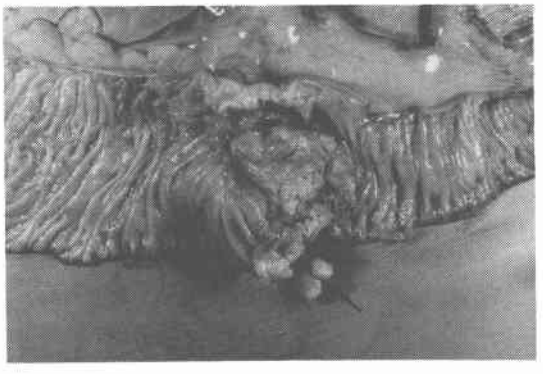

b

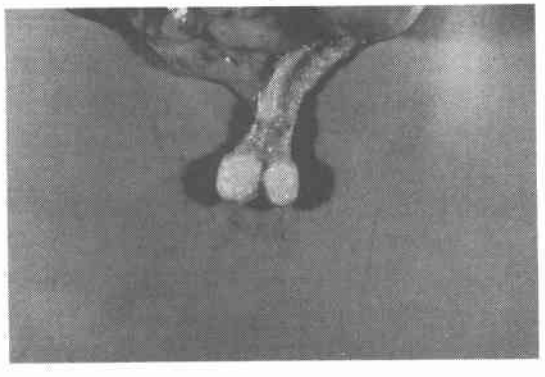

月12日，結腸右半切除術を施行．

手術所見：右旁腹直筋切開にて開腹．盲腸に5cm大の弾性硬腫瘤ならびに漿膜面への浸潤像を認めた（S_2）．腹腔内に播種性転移なく（P_0）肝転移も認めなかった（H_0）．結腸右半切除ならびに回腸横行結腸端々吻合術を施行した．

切除標本所見：盲腸粘膜面に全周性，表面顆粒状のBorrmann 3型様の癌腫を認め，漿膜面へも浸潤していた．さらに虫垂先端部には，淡黄白色調を呈し，周囲との境界明瞭な7mm×9mm大，楕円形，充実均一性の腫瘍を認めた（図3）．なお，摘出リンパ節には転移を認めなかった（N_0）．

病理組織所見：盲腸は，大腸粘膜が欠損し，腺管形成性の腫瘍細胞に置換されており，これは漿膜へ達し一部脂肪織内へも浸潤していた（図4）．虫垂先端部に

図4　盲腸病理組織像
大腸粘膜が欠損し腺管形成性の腫瘍細胞に置換されている．（HE. ×2.5）

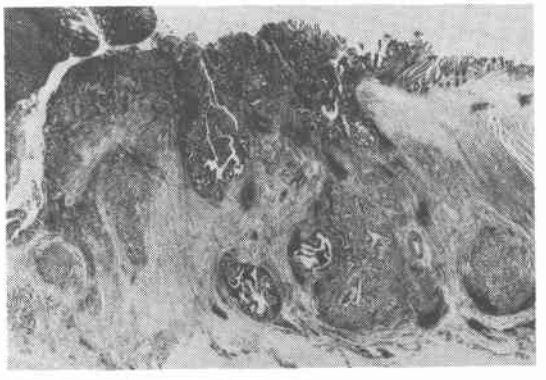

図5　虫垂一腫瘍中心部組織像
紡錘形の核を有する細長い細胞が束状あるいは渦状に錯走している．核の並列傾向が伺われる（矢印）．（HE. ×100）

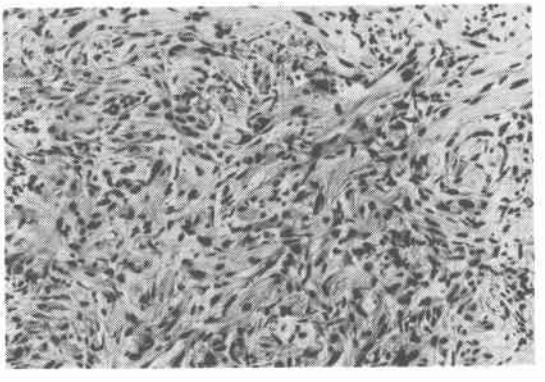

図6　虫垂一腫瘍辺縁部組織像
中心部で見られるのと同様の細胞が小結節状に増生している．結節周囲には，小リンパ球の浸潤が高度に認められる．(HE. ×40)

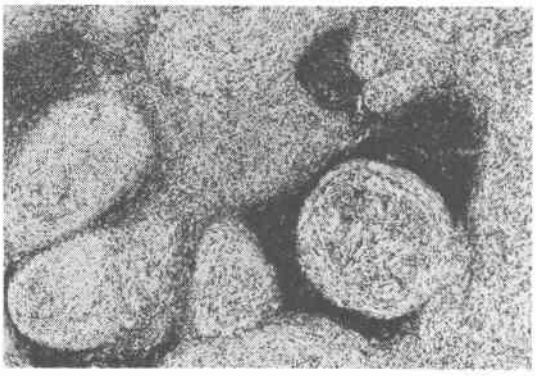

は，周囲と境界明瞭な腫瘍を認め，その中心部では紡錘形の核を有する細長い細胞が束状あるいは渦状に錯走していた．典型的なpalisadesの像は認められないものの，核が並列する傾向が伺われた(図5矢印)．腫瘍細胞は密に増生し，核に大小不同が見られた．しかし核分裂像は認められなかった．腫瘍辺縁部では，中心部で見られるのと同様の細胞が小結節状に増生しており，結節内の腫瘍細胞はpalisades patternを示していた．結節周囲にはリンパ球の浸潤が高度に認められた（図6）．以上の所見より組織学的には，solitary cellular neurilemomaと診断された．なお，本症は，上記Antoni type-Aの組織像のみより成り，Antoni type-Bの部は見出し得なかった．

考　察

1910年Verocay[1]はSchwann細胞より発生した神経性腫瘍を"Neurinoma"と命名しその組織学的特徴を詳述した．以来，同腫瘍に対しては，"Perineurial fibrosarcoma""Schwannoma""Peripheral glioma"などの呼称の下，多くの報告がなされてきたが現在においては，その神経鞘発生腫瘍との観点から"Neurilemoma"（神経鞘腫）と呼ばれるのが一般的である．

神経鞘腫の好発部位は，脊髄・脳であり，その他四肢・頚部等の大神経にも比較的多く見受けられる．しかし消化管発生の神経鞘腫はまれであり，とりわけ大腸発生のものは極めてまれである．Stout[2]の集計によれば，消化管発生神経鞘腫35例のうち胃原発28例（80%）に対し，小腸原発は5例（14%）であり，大腸原発はわずか2例（6%）にすぎない．又，われわれの集計より，本邦においては18例の大腸神経鞘腫が報告されているが[3)~19)]，そのうちわけは，直腸13例（72%）盲腸3例（17%）虫垂1例（6%）横行結腸1例（6%）である．従って自験例は大腸神経鞘腫としては19例目となり，虫垂神経鞘腫としては2例目にあたる．

虫垂神経鞘腫においては，その臨床症状として特異的なものはなく，前述の1例[4]も，著者らと同様急性虫垂炎の診断の下に手術が施行されている．

一般的に神経鞘腫は孤立性であり，神経鞘内あるいはこれに密着する形で被膜に包まれて存在することが多い．この点von Recklinghausen病として多発性に発生することが多いといわれている神経線維腫とは異なっている[20]．

組織学的に神経鞘腫は，A・Bの主要型及びまれな類上皮型に分けられる[21]．Antoni type-A（束状型）は紡錘形あるいは桿状の核を有した細胞が束状に走る傾向が強い．細胞束は，直走・曲走・錯走・渦状走行などを示すが，核がその長軸を平行に，周期的間隔で横列に並ぶことが多い（palisades）．これに対しAntoni type-B（網状型）は細胞成分に乏しく核が散在し，網目状を呈し，細胞間に空洞や嚢を形成し，特別な走行形態を有していない．A型とB型の共存あるいは移行像を見ることもある．類上皮型は類上皮細胞が集団をなしtype-A及びtype-Bとの間に移行像を示すといわれている．われわれの症例は，明瞭な被膜は有していないものの，細胞の性状，その走行形態などより，neurilemoma（Antoni type-A）と診断された．

さて，神経鞘腫の悪性化の問題であるが，一般的には神経鞘腫は良性の経過をとり，悪性化することは少ないとされているものの，Bodnerら[22]は，神経鞘腫の全例に悪性化の可能性のあることを強調し，また本邦においても，西田ら[16]により直腸神経鞘腫の悪性化例が報告されている．悪性神経鞘腫の組織学的特徴に関し，Chenら[23]は，光顕的にこれを他の肉腫と完全に鑑別することは困難であるとし，光顕的所見に加えて電顕的検索の必要性を強調し，その特徴として，基底膜や接着帯及び接着斑が明瞭であることを挙げ，飲小胞や筋細糸を有していない点で平滑筋肉腫との鑑別は可能であると述べている．

神経鞘腫の治療としては，外科的に摘出する以外にないが，前述のBodnerら[22]は，手術侵襲それ自体が悪性化への誘引となることを指摘し可及的根治手術を施行すべきであると述べている．またDoyleら[24]は，悪性化の可能性は比較的少ないとしながらも根治手術を

勧め，Sabchareonら[25]は，神経線維腫や神経肉腫と鑑別する上からも大きく切除すべきことを強調している．

おわりに

われわれは，右下腹部痛を主訴として来院した盲腸癌合併虫垂神経鞘腫という極めてまれな症例を経験したので若干の文献的考察を加えて報告した．

文　献

1) Verocay J: Zur Kenntnin der "Neurofibrome". Beitr path Anat allg Path 48：1—68, 1910
2) Stout AP: The peripheral manifestation of the specific nerve sheath tumor (neurilemoma). Am J Cancer 24：751—796, 1935
3) 児玉喜夫：直腸周囲を浸潤せるノイリノームの1例．北越医会誌 54：274—275, 1940
4) 岡田日向，城　良二：虫垂に発生せる"ノイリノフィブローム"の1例．最新医 2：395—398, 1947
5) 兼松武雄，小野正員：直腸に発生せるノイリノームの1例について．外科の領域 2：60—63, 1954
6) 田中　実，中村善治郎，小西　勝：腸管ノイリノームについて．日消病会誌 3：597—600, 1955
7) 早坂　滉，安保秀勝，高野教泰ほか：稀有なる部位に発生した神経鞘腫の1治験例．外科 21：535—537, 1959
8) 前田克明，中尾量保，西　望ほか：直腸に発生した神経鞘腫の2例．日臨外医会誌 33：657, 1972
9) 林　悦郎，緒方　淳，工藤正純ほか：直腸周囲に発生した巨大神経鞘腫の1治験例．日臨外医会誌 34：319—320, 1973
10) 岡　哲郎，石川　純，藤井康宏ほか：直腸悪性神経鞘腫の1例．岡山医会誌 88：1156, 1976
11) 熊本吉一，小林　理，三橋　進ほか：直腸神経鞘腫の1例．外科 39：533—535, 1977
12) 久保川　潔，鍋谷欣市，花岡建夫ほか：直腸神経鞘腫の1治験例．日消病会誌 75：126, 1978
13) 百井健二：直腸ノイリノームの1例．日外会誌 79：334, 1978
14) 佐藤公望，畑井大二，芝田茂文ほか：腸重積を起した盲腸神経鞘腫の1治験例．外科 40：300—304, 1978
15) 関矢　偈，市井吉三郎，高橋博行ほか：消化管神経鞘腫の2経験例について—胃神経鞘腫及び下行結腸神経鞘腫の2症例—．新潟医会誌 92：705, 1978
16) 西田　修，佐野文男，佐藤直樹ほか：巨大な肝転移をともなった直腸Malignant Neurinomaの1例．日本大腸肛門病会誌 33：155, 1980
17) 小林和夫，古屋儀郎：直腸神経鞘腫の1例．新潟医会誌 94：197, 1980
18) 市原邦彦，吉富久吉，大場　清ほか：腸重積をきたした盲腸神経鞘腫の1例．外科 43：1481—1483, 1981
19) 谷口利尚，森　洋幸，磯野信吾ほか：直腸神経鞘腫の1例．日臨外医会誌 43：1293, 1982
20) Stout AP: Neurofibroma and neurilemoma. Clin Proc 5：1—12, 1946
21) 今井　環：腫瘍．今井　環，橋本美智雄編．病理学．第2版．東京，医学書院，1969, p371—373
22) Bodner E, de los Santos EV: The malignant degeneration of a rectal neurinoma. Philippine Surg Spec 20：125—141, 1965
23) Chen KT, Latorraca R, Fabich D et al: Malignant schwannoma, a light microscopic and ultra-structural study. Cancer 45：1585—1593, 1980
24) Doyle JK, Bryant FJ, Voltz PW: Neurilemoma of the cecum. Tex Med 64：42—43, 1968
25) Sabchareon V, Bacon HE, Gennaro AR: Neurilemoma of the rectum and perirectal area. report of a case. Dis Colon Rectum 11：356—358, 1968