日消外会誌　18（1）：138，1985年

研究速報

^{131}I-オレイン酸にてラベルした食道静脈瘤硬化剤 Ethanolamine Oleate 注入後の体内分布

鋤柄　稔　田口　泰　禰屋　和雄
宮前　達也　尾本　良三

緒言　われわれは先に内視鏡的食道静脈瘤硬化剤 Ethanolamine Oleate（以下 EO）は血管内注入（intra vasal injection： IVI）後に門脈経由で全身に散布されることを報告した[1]．しかし，先の研究では5％ EO に少量の^{99m}Tc-O_4を混じたものを用いたため，^{99m}Tc-O_4が硬化剤 EO と分離されて散布される可能性を否定できなかった．そこで，今回は EO の構成成分の一つであるオレイン酸そのものをアイソトープでラベルして EO を作製し，これを実験的にイヌに注入し，注入後の体内分布を調べたので報告する．

方法　15～18kg の成犬3頭を開腹し，胃体部漿膜側の静脈枝より 5Fr のカニューレを左胃静脈（left gastric vein： LGV）に向けて挿入．先端が同静脈に入ったところでカニューレを固定し，このカニューレを薬剤注入用とした．5％ EO の作製は武田ら[2]の方法に準じたが，オレイン酸のみは^{131}I-オレイン酸（第1ラジオアイソトープ社・東京）を用いた．これによって^{131}I でラベルされた5％ EO が作製されたことになるが，以下これを^{131}I-EO と呼ぶ．薬剤注入時には食道胃接合部付近の高さで LGV を綿テープにて一時的に圧迫し，血液と薬の上方への流出をコントロールした．

結果　^{131}I-EO が LGV に注入されると30秒以内に門脈を経て肝に流入し，さらに5分後には局所にとどまる^{131}I-EO はわずかとなり，全身散布が目立った（図1）．

考察　人において EO と^{99m}Tc-O_4^-を混じた液を内視鏡的に IVI した場合，その多くが数分以内に全身に散布されることをわれわれは報告した．今回は EO そのものを^{131}I でラベルして実験を行ったが，結果は人の場合とほぼ同じであった．全身散布によると思われる溶血とそれによってもたらされるヘモグロビン尿の報告はまれでないし，又，EO に似た硬化剤を IVI した場合の呼吸不全の報告もあることから，硬化剤使用時には注意すべきことと考えられた．

図1　5分後のシンチグラム　CV：左胃静脈，L：肝，Lu：肺，H：心，S：脾臓

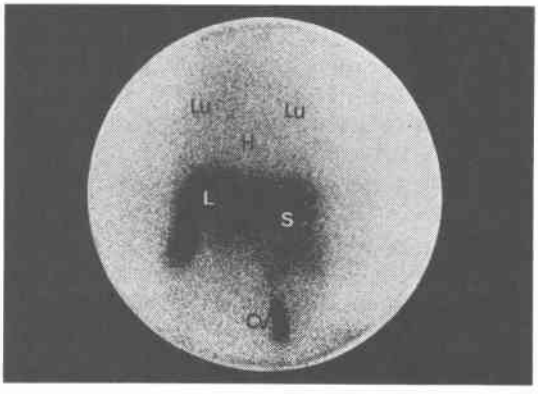

索引用語：内視鏡的硬化療法

文献：1）鋤柄　稔，古賀和美，鈴木健之ほか：内視鏡的食道静脈瘤硬化剤 Ethanolamine Oleate の Systemic Leakage とその身体への影響．医のあゆみ 131：34―36，1984　2）武田光志，須賀　肇，家田重義ほか：食道静脈瘤の内視鏡的栓塞療法．病院薬学10：35―38，1984　3）Monroe P, Morrow CF, Millen E：Acute respiratory failure after sodium morrhuate esophageal sclerotherapy. Gastroenterology 85：693―699，1983

The distribution of sclerosant ^{131}I-ethanolamine-oleate after intravassl injection in dogs.

Minoru SUKIGARA, Yasushi TAGUCHI, Kazuo NEYA, Tatsuya MIYAMAE* and Ryozo OMOTO　1st Department of Surgery, *Department of Radiology Saitama Medical School

＜1984年11月21日受理＞別刷請求先：鋤柄　稔　〒350-04　人間郡毛呂本郷38　埼玉医科大学第1外科