日消外会誌　18（1）：139，1985年

研究速報

胃・食道癌に対する術中超音波検査法の意義

菊池　俊之　竜　崇正　向井　稔　長島　通
有我　隆光　高　在完　神津　照雄　佐藤　博

目的及び方法　胃・食道癌に対し，口側浸潤を知る目的として術中超音波を応用し，これが術中迅速組織診に代わり得るかを検討した．

使用器種は東芝SAL50Aで術中探触子は7.5MHzのものを使用，更に消化管壁への密着性の優れたレストン（coupling material）を介在物質として使用した．手順は胃・食道をかなり遊離した時点で，内腔に脱気水を充満して壁を伸展させ，レストンを壁に密着させた上から探触子をあてて精査した．なおレストンの厚さは1.5cmで一定とし，又探触子は壁に直角にあたる様に留意した．

対象　対象は教室における1984年3月より9月までに手術施行せる胃癌22例，食道腫瘍9例で，内訳は胃癌はm癌6例，sm癌3例，進行胃癌13例，食道腫瘍は進行食道癌8例，食道肉腫1例である．

結果　①術中超音波により，正常胃・食道壁は5層構造を呈し，更に水深超音波像と組織の対比により，第1，2層は粘膜，第3層は粘膜下層，第4層は筋層，第5層は漿（外）膜と考えられた．②早期癌では第1，2層の欠損や第3層の肥厚，進行癌では層構造の消失や乱れ，壁肥厚の所見を呈した．③術中超音波により癌腫の口側の正常5層構造を呈する部にて切除線とし，31例全例にow㊀を得た．

考察　胃・食道壁の超音波像の研究は諸家により切除標本の水深超音波によりなされてきたが，われわれは①近距離分解能の優れた7.5MHzの術中用小型探触子の使用．②レストンを介在物質として使用することによる焦点距離の合った一定距離での壁観察．③胃・食道内の脱気水充満による壁の伸展．④探触子壁に直角にあてるなどにより，術中にも安定した画像を得ることができた．癌部では5層構造の乱れや消失，壁の肥厚等の所見を呈し，超音波上限局型の癌では正常部との境界は明らかである．又肉眼所見からは浸潤範囲の診断困難な浸潤型の癌でも，土方ら[1]の指摘する様に，浸潤部では低エコーレベルの層の肥厚を認め（Fig），正常部とは明らかに異なり浸潤範囲を決定することが可能であった．そしてこの様な所見の部より口側で明らかな正常5層構造を呈する部で切離し，31例全例にow㊀を得ることができ，術中超音波は術中迅速組織に代わりうると考えられた．

図　Borrmann 3型胃癌症例．左矢印部は癌浸潤部で低エコーレベルの壁肥厚を認める

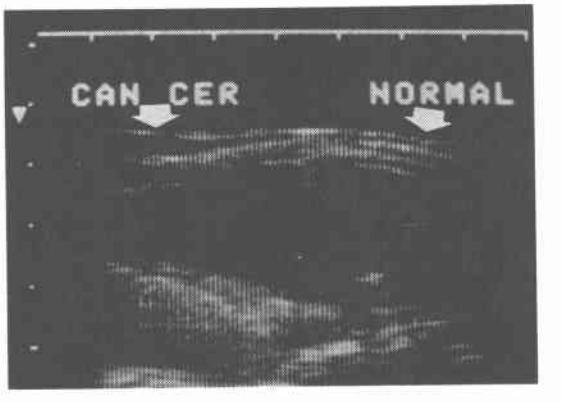

結語　①7.5MHzの術中用探触子・レストンを用いて胃・食道癌に術中超音波を応用し，術中にも安定した胃・食道壁の超音波像を得ることができた．②胃・食道壁の正常超音波像は5層構造を呈し，癌部では層構造の乱れ，消失などの所見を呈したが，浸潤型癌の浸潤部では低エコーレベルの層の肥厚を呈し，健常部との区別は可能で，術中超音波にて切除線を決定し，31例全例にow㊀という結果を得，術中超音波は術中迅速組織診に代わりうると考えられた．

索引用語：胃・食道癌の術中超音波検査

文　献：1）工方　淳，松江寛人，吉田孝宣ほか：浸潤性胃癌の超音波診断．日超音波医会42回研発表会講論集，425，1983．

Assessment of intraoperative ultrasonography for the gastric and esophageal cancers. Toshiyuki KIKUCHI, Munemasa RYU, Minoru MUKAI, Tohru NAGASHIMA, Takamitsu ARIGA, Zaikan KOH, Teruo KOUZU, Hiroshi SATOH. Second Department of Surgery, Chiba University, School of Medicine
＜1984年11月21日受理＞別刷請求先：菊池俊之　〒280　千葉市亥鼻1－8－1　千葉大学医学部第2外科