日消外会誌　18（1）：148～151，1985年

卒後教育セミナー 3

膵頭十二指腸切除術
―切除手技を中心に―

金沢大学医学部第2外科
宮　崎　逸　夫

PANCREATODUODENECTOMY

Itsuo MIYAZAKI
The Second Department of Surgery, Kanazawa University School of Medicine

索引用語：膵頭十二指腸切除術

I. 緒　言

膵頭十二指腸切除術（以下PD）の切除手技を要約すれば，1）開腹，2）胃切離，3）胆管切離，4）門脈前壁剝離，5）膵離断，6）空腸切離，7）膵頭部剝離[1]である．これらの過程で，膵頸部後面と門脈前面の間を剝離する所謂Tunnelingは重要な手技であり，経験の少ない初学者にとって困難な1つの関門でもある．また，膵離断後，門脈及び上腸間膜静脈と膵頭部を更に上腸間膜動脈と，膵鉤状突起部を血管を結紮切離しながら剝離をすすめる操作は，熟練者にとっても慎重を要するところである．したがって，PDの施行にあたっては術前に血管造影法を行って，動脈の走行異常の有無，腫瘍による門脈，上腸間膜静脈の圧迫あるいは狭窄の有無を知悉していなければならない．

II. 切除手技

1. 開腹

皮膚切開は上正中切開法によるが，剣状突起部から臍の右下4～5cmに至る大きめがよい．

a）開腹時診断とくに切除可否の決定

多くの症例では，膵頭部領域癌の術前診断はそれほど困難ではない．しかし，ときには膵癌と慢性膵炎との鑑別が難しく，開腹時の所見，腫瘤の1部の生検，リンパ節生検等を行っても，なお診断を確定しえない場合がある．このような慢性膵炎の可能性もありなおかつ癌が疑われる症例には積極的に切除することを奨めたい．

開腹後，切除が適応とならない所見として，先ず肝転移，腹膜播種を挙げることが出来る．また，横行結腸を挙上して，腸間膜根部へ癌の浸潤がみられるならば切除不能とした方が良い．

b）Kocherの十二指腸授動術（図1）

十二指腸下行脚右外側縁に沿って腹膜を網嚢孔に達するまで切離し，十二指腸とともに膵頭部を左側へ引き起こしながらその背側を鈍的に，後腹膜腔より剝離する．こうすれば，腹部下大静脈ついで大動脈が露出される．

2. 胃切離

胃の切離は所謂Demel線より噴門側としている．す

図1　Kocher氏十二指腸授動術

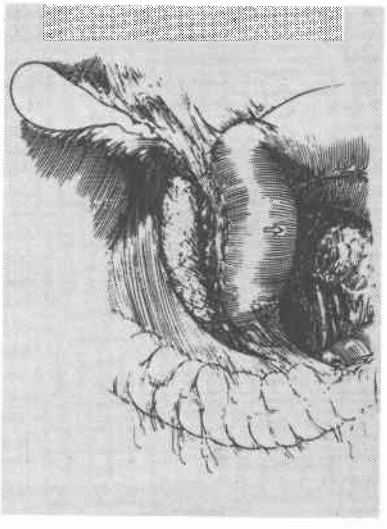

※第5回卒後教育セミナー・膵頭部領域癌
＜1984年10月17日受理＞別刷請求先：宮崎　逸夫
〒920　金沢市宝国13―1　金沢大学第2外科

なわち，胃大弯側は左胃網動脈を2枝切離し，幽門に向って胃結腸間膜を逐次結紮切離し，右胃網静脈の根部で切離する．胃小弯側は左胃動脈下行枝を切離し，この高さで右方へ向って，肝胃靱帯を切離し，さらに之につなげて肝十二指腸間膜の腹膜を胆嚢管合流部まで鋏で切開しておく．

上記の操作ののち，先に述べた予定した部位で胃を切離し，術野を広くするため残胃を左横隔膜下へ押し上げておく（**写真1**）．

3．胆管切離

胆嚢底より胆嚢管へ向って，胆嚢を肝より剝離をすすめ，胆嚢動脈を結紮切離する．こうして剝離した胆嚢を右外側へ索引しながら，胆管を遊離せしめる．その際胆管の背側を走行する門脈を損傷しない様に注意する．胆管の拡張が著明で，炎症のため周囲組織からの剝離が困難なときは，胆管の前壁に横切を加え内腔を開き胆管壁を確めながら，胆管の剝離をすすめると安全である（**写真2**）．

胆管の切離は三管合流部直上で行い，肝側の切離端をブルドック鉗子で胆汁の洩出を防ぐ．膵頭側の胆管は，以下の操作中に脱落しない様に太目の絹糸で連続縫合により緊密に閉鎖しておく．

4．門脈前壁剝離（Tunneling）

肝固有動脈の走行を確めながら右胃動脈を分岐部で切離し，総肝動脈へ向えば胃十二指腸動脈の分岐部が露出されるので，之を二重結紮下に離断する（**写真3**）．こうして，露出された門脈の前壁に沿い，膵頸部背面との剝離を鈍的に下方に向ってすすめる．之とは反対に，上腸間膜静脈を剝離露出し，上方へ向って Tunneling をすすめる方法もある．すなわち，中結腸静脈の走行をたどって，膵頸部下縁から上腸間膜静脈の前面に到達し，この前面に沿って膵頸部背面との間の剝離を鈍的にすすめる．経験の浅い術者には後者の方が安全である（**写真4**）．

5．膵離断

膵頸部背面の Tunneling が完了した後，その幅を拡

写真1　胃切離

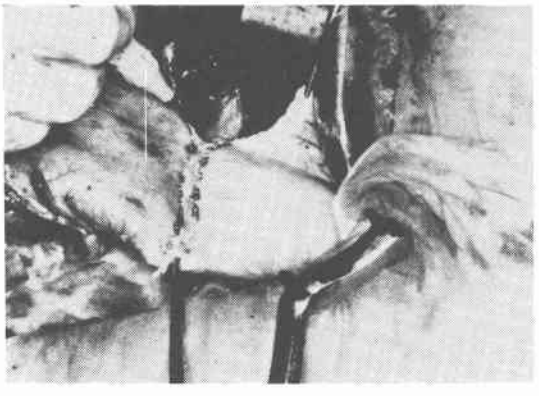

写真2　胆管切離

写真3　胃十二指腸動脈切離

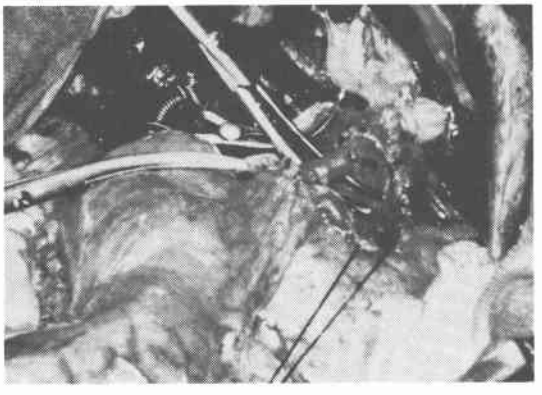

写真4　門脈前壁剝離 Tunneling

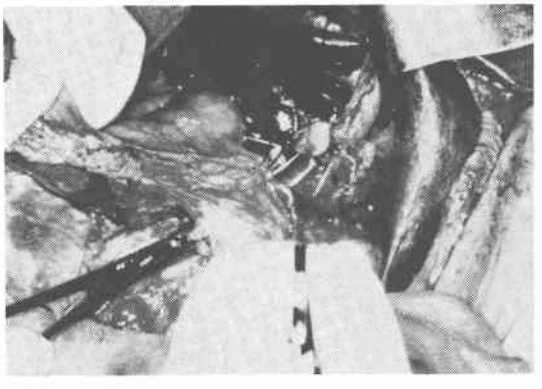

げ，膵背面を尾部の方向へ向って更に2～3cmにわたる剝離を行い，膵を離断する．

膵の離断に際し止血を目的とした絹糸による集束結紮を行う．頭側端は以降の操作中に外れない様，針糸をかけて緊密に結紮しておく．尾側端の集束結紮は後刻の膵腸吻合までの仮結紮であり，これによって，膵管が見つけにくいこともなく，またビニール管を膵管内へ挿入する妨げとはならない．

膵の離断は実質をメスで削るようにしながらすすめ，膵管をみつけ之を尾側断端より0.5～1.0cmの余裕を残して切離する．膵実質が軟かくまた膵管が細い場合には，膵管の発見はやや困難である．膵管内へアトム8号のビニール管を挿入し，デキソン糸によって膵管とともに結紮固定しておく．膵内に留置されるビニール管には数ケの側孔をあけ，2～3cmの長さとしておく（**写真5**）．

6．空腸切離

さきに授動した十二指腸下行脚に沿って，十二指腸を索引しながら空腸へ向って鋭的に剝離をすすめると，やがてTreitz靱帯に到達する．そこで，横行結腸を挙上し，空腸起始部を5～10cmの部位で切離する．（**写真6**）．

切離された空腸口側端を上腸間膜動・静脈の背側を通じて十二指腸の方へ引き出せば，鉤状突起部の露出が容易である（**図2**）．

7．膵頭部剝離

膵頭部剝離の主たるものは，上下及び前後の膵十二指腸動・静脈の結紮離断である．この操作中，索引されると静脈は判り難く，またわずかな索引によって，静脈は根部で損傷され易いので慎重な操作が必要である．この点に関し，Howard[2]は“disection must be meticulous, sometimes tedious, but not hurriedly”と述べている．この操作は，かなりの熟練者でも，多少の出血を惹起するが，損傷部位を圧迫すれば必ず一旦は止血するので，慌てることなく，まず圧迫しつい

写真5　膵管内チューブ挿入

写真6　空腸切離

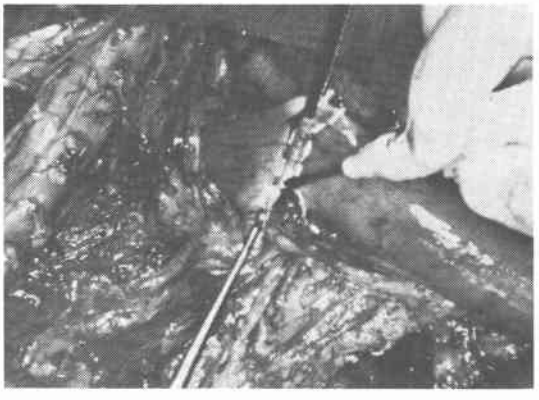

図2　切離空腸端を上腸間膜動・静脈の背側を通し，右方へ引き出す．

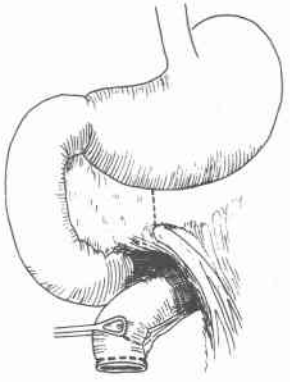

写真7　膵頭部剝離

で出血部位を確め，血管縫合糸によって損傷された門脈を縫合するがよい．

膵頭部を右方へ索引しながら門脈との剝離をすすめると，膵鉤状突起部と上腸間膜動脈との組織を残すだけとなる．この中には膵頭神経叢，下膵十二指腸動脈，時には膵背動脈が存在する場合もあるので，十分確認しながら切離をすすめ，この操作が完了すれば，病巣の摘除，すなわち本稿の目的である標準膵頭十二指腸切除が遂行されたことになる（**写真7**）．

III. 結　語

所謂標準膵頭十二指腸切除術について，その切除手技について述べた．本稿は主としてこれから，本手術を行うとする外科医を対象としたものである．本手術のキーポイントは門脈の露出と膵頸部背面のTunnelingと，膵頭部剝離操作の2点にあり，これらは丹念に行えばそれほど困難でもないのでPDを積極的に挑戦実施されることを奨めて結語とする．

文　献

1) 宮崎逸夫，永川宅和：膵空腸吻合術．外科治療 **36**：15—23，1977
2) Howard JM, Jordan GL： Surgical Diseases of the Pancreas. Philadelphia & Montreal, JB Lippincott comp, 1960, p542