日消外会誌　18（1）：152～155，1985年

卒後教育セミナー 4

膵頭部領域癌の手術手技
―特に再建手技について―

東京女子医科大学消化器病センター外科
羽生富士夫　今泉　俊秀　中村　光司
吉川　達也　大橋　正樹　鈴木　衛

PANCREATICODUODENECTOMY FOR PANCREATODUODENAL CANCERS

Fujio HANYU, Toshihide IMAIZUMI, Mitsuji NAKAMURA, Tatsuya YOSHIKAWA, Masaki, OHASHI and Mamoru SUZUKI
Division of Surgery, Institute of Gastroenterology, Tokyo Women's Medical College

索引用語：膵頭部領域癌，膵頭十二指腸切除術，膵腸吻合法

はじめに

膵頭部領域癌の外科療法は，癌をen blocに摘除する拡大手術の導入によってその向上は著しいものがある[1]．本稿では，膵頭部領域癌に対する最も標準的な術式である膵頭十二指腸切除術における再建手技について述べる．

1．自験例の概要

1968年1月から1984年6月までの過去16年6ヵ月間に，東京女子医大消化器病センターで切除した膵頭部領域癌は，膵頭十二指腸切除術203例，膵全摘術20例，乳頭部切除術3例の計226例で，膵頭十二指腸切除術が，膵頭部領域癌に対する最も標準的術式であるといえる．一方，膵頭十二指腸切除術の対象はただ単に膵頭部領域癌のみにとどまらず，表1のごとく多岐にわたり各種の疾患に行われている．

手術直接死亡率は膵頭十二指腸切除術全体で9.4%であるが，他臓器合併切除の多い悪性疾患では11.7%と多いが，標準的膵頭十二指腸切除術の対象である良性疾患では3.3%にすぎない．以下，自験例330例のうち記載の明らかな288例について再建法を検討した．

2．消化管再建法について

図1は当センターで施行された各種の吻合配列法のシェーマである．

表1　膵頭十二指腸切除術

疾患			例数（直接死亡数）〈直接死亡率〉		
悪性疾患	膵頭部領域癌	下部胆管癌	40 (5) 〈12.5%〉	203 (19) 〈9.4%〉	270 (29) 〈11.7%〉
		乳頭部癌	70 (5) 〈7.1%〉		
		膵頭部癌	85 (9) 〈10.6%〉		
		十二指腸癌	8		
	肝門部胆管癌		1		
	中部胆管癌		19 (2) 〈10.5%〉		
	胆嚢癌		21 (6) 〈28.6%〉		
	胃癌		25 (2) 〈8.0%〉		
	右尿管癌		1		
良性疾患	慢性膵炎		50 (2) 〈4.0%〉		60 (2) 〈3.3%〉
	膵嚢胞		5		
	膵頭部良性腫瘍		1		
	先天性総胆管嚢腫（単，膵胆管合流異常症）		2		
	十二指腸潰瘍		1		
	外傷性十二指腸破裂		1		
計			330 (31) 〈9.4%〉		

（I）胃―膵―胆の配列法は最近よく試みているが，残胃と空腸とを端々吻合したもの(I-a)，空腸ループと残胃とを端側吻合したもの(I-b)，さらに，残胃（又は全胃）と，温存した十二指腸水平脚との間に空腸を有茎移植したもの（I-c）が行われている．

（II）膵―胆―胃法は最も多く行われているが，残存膵と空腸とを端側吻合する方法，この際空腸をループとする方法（II-a），空腸を盲端とする方法（II-b），空腸端を腹壁に固定し空腸瘻とする方法（II-b）とがあるが，一方では残存膵と空腸とを端々吻合をして残存膵を嵌入させる方法（II-c）も行われている．

※第5回卒後教育セミナー・膵頭部領域癌
＜1984年10月17日受理＞
別刷請求先：羽生富士夫
〒162　新宿区市ケ谷河田町10　東京女子医科大学消化器病センター外科

図1　膵頭十二指腸切除術消化管再建法
東京女子医大消化器病センター

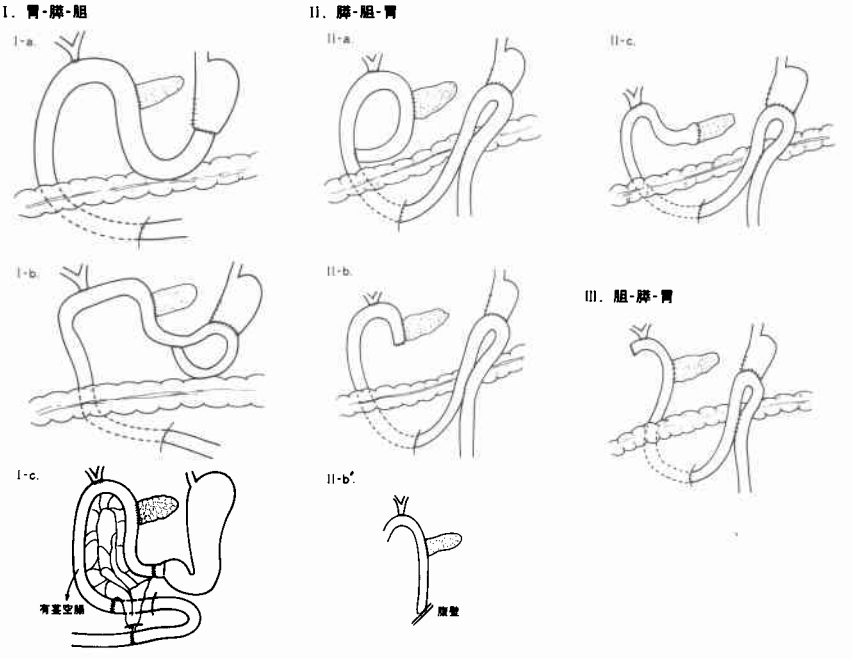

(III) 胆一膵一胃法も極めてまれではあるが行われている.

3. 膵腸吻合法について

膵腸吻合術には，膵実質と空腸，又は膵管と空腸との吻合が考えられる．残存膵と空腸との吻合を全く行わず，残存膵を空置したもの4例，残存膵実質と空腸との吻合のみを行ったもの175例,残存膵実質と空腸との吻合に加えて残存膵の膵管と空腸との吻合を行ったものが109例である.最近は可及的に膵管空腸吻合を行うようにしている.

次に,膵腸吻合を端側にする方法は圧倒的に多く233例に行っており，このうち，空腸をループ式にしているもの85例（主にII-a)，空腸をループ式にせず盲端（主にII-b）か，腹壁に固定して空腸瘻としたもの（主にII-b'）が148例に行われている．一方，端々吻合（II-c）は51例に行われている.

4. 膵管減圧法について

膵腸吻合術に膵管減圧を行うか否かは，残存膵の病態と膵管の拡張の有無にもよるが，膵管減圧を全く行わないもの74例，膵管内に外瘻 tube を挿入し，体外へ誘導したもの192例，膵管内に lost draine を留置したもの19例と,膵管外瘻 tube による膵管減圧法が圧倒的に多く行われている.

5. 膵腸吻合法の実際

膵腸吻合法は，画一的な手技があるのではなく，残存膵の病態に応じた配慮が必要である．私共が日常施行している．最も基本的な，正常に近い膵の場合の吻合法をシェーマで示すことにする．端側吻合法(図2）の要領は，膵断端が空腸の腸間膜付着部の対側に吻合され，できれば，空腸前壁で被覆されるようにするとよい．又，この吻合法は，膵被膜実質と空腸漿膜との結節縫合を前後壁に行うことが主で，更に膵管壁（時には膵断端実質を含めてもよい）と固定された膵管内留置外瘻 tube によって,膵管減圧を付加した一層縫合法である.

端々吻合法（図3）は膵被膜実質と空腸漿膜，更に膵断端と空腸全層とを縫合する二層縫合であり,かつ,空腸脚口側端に，膵断端を嵌入させる方法であるが膵断端の口径が，空腸よりも太い場合は適応となりにくい.

考　察

膵頭部領域癌に対する基本術式である膵頭十二指腸切除術は，胃の幽門側，十二指腸，空腸起始部，胆嚢胆管，膵頭部を一塊として切除し，消化管，胆汁ならびに膵液路の再建を行うという，消化器外科の中では最も複雑で困難な手術の一つで，Whipple[2]の報告以

図2　膵腸吻合法（端側吻合）

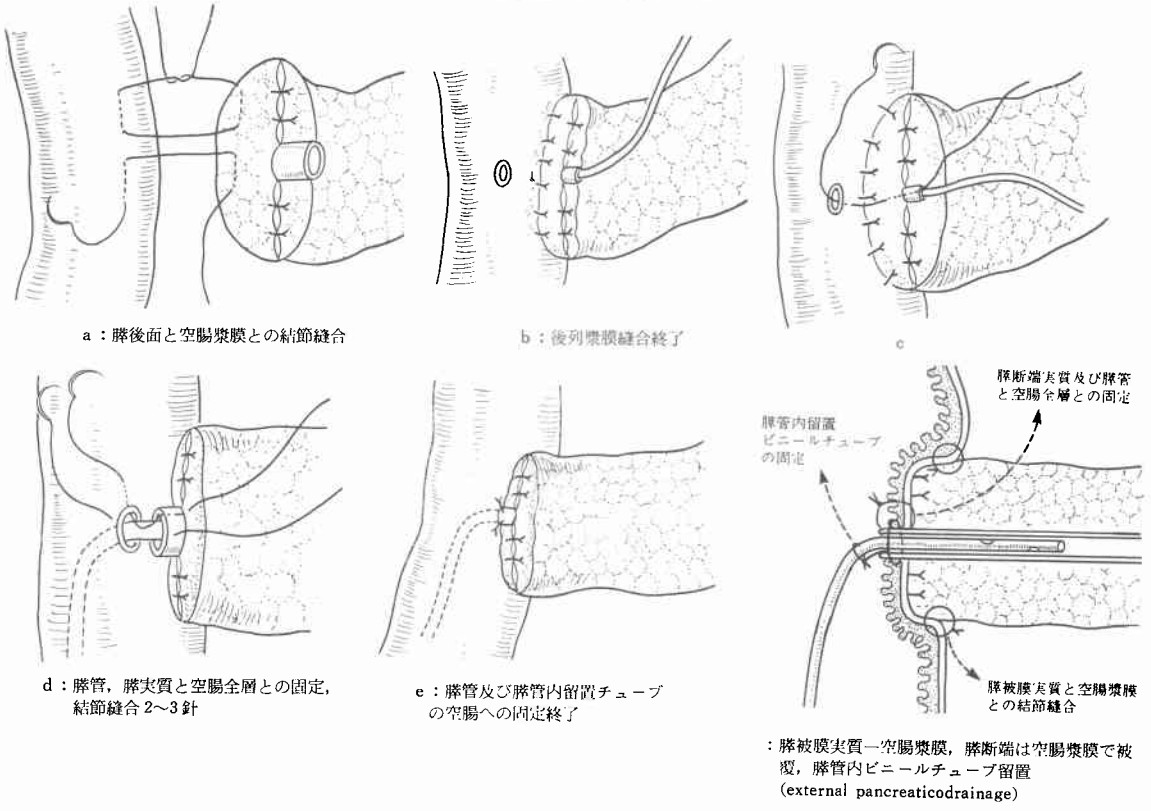

来，多くの術式の工夫が報告されている．

1．消化管再建法一吻合配列について

Leger[3]は，68法の膵頭十二指腸切除術後の消化管再建法を記載しているが，諸家により幾多の変遷，改良が加えられながら今日に至っている．現在，最も普通に行われている消化管の吻合配列法は，以下の三法に要約される．すなわち，①胆一膵一胃（Whipple），②胃一膵一胆（Cattell），③膵一胆一胃（Child）である．これらの配列を選ぶ根拠として，第1には本術式のなかで最も致命的な合併症を発生しやすい膵腸吻合部を，胆汁や消化液から空置し，空腸の最上流におくとする考えがあげられる．もちろんその必要はないとする意見もある．第2は術後の上行性感染の問題で，胃空腸吻合部を，胆管空腸吻合部の下流におき，消化液ならびに食物の逆流を防ぐために両者の間隔を30cm以上離すべきであるとする意見に対し，上行性感染は，むしろ空置した形になる腸管内容のうっ滞によるとする意見，さらにまた上行性感染は，胆管空腸吻合部の狭窄が主役であり，消化液の逆流は問題ではないとする意見などさまざまである．第3には消化性潰瘍発生防止のために，胃空腸吻合部を，胆管および膵空腸吻合部より下流におくことによる胆汁や膵液のアルカリ性分泌液で胃空腸吻合部を被覆するという意見もある．

第4には最も重要なこととして，消化管ホルモンの宝庫である上腹部重要臓器の切除後の再建であるから，少しでも消化管ホルモン分泌細胞が残存している上部空腸を，空置させることのない再建をすべしとする意見で，この場合は，当然，胃一膵一胆の配列が要求される．私共は膵一胆一胃の配列を主として行ってきたが，最近では胃一膵一胆の配列も行っている．後者は確かに最も生理的であり，愁訴も極めて少ないと考えているが，いまなお，膵腸吻合部は，必ずしも安全な吻合ではないこと，また癌の局所再発のことなどを考えあわせると，配列に関しては，胃一膵一胆に固執すべきではないと考えている．

2．膵腸吻合について

膵は虚血に極めて弱く，また旺盛な外分泌機能を営むことから，これに外科的処置を加えることは，膵液漏出，出血，自己融解，壊死などを容易に起こしやすい．従って，膵空腸吻合は，他の消化管吻合における

図3　膵腸吻合法（端々吻合）

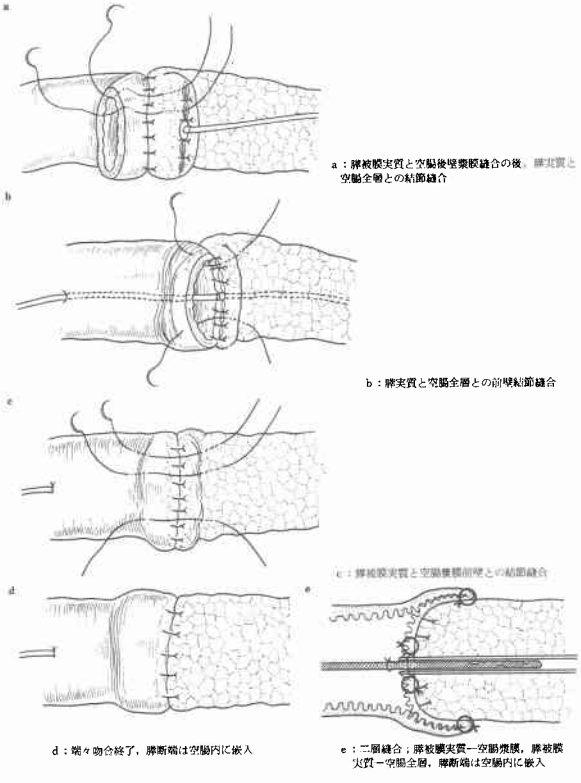

縫合不全という概念とはいささか趣を異にした種々の吻合部合併症を起こしやすい，いまなお最もおそれられている吻合の1つといえよう．したがって，膵腸吻合を全く放棄した膵頭十二指腸切除術も，過去には登場したが，現在では，膵外分泌の保持，消化性潰瘍の防止，膵断端の瘻孔形成の防止などの理由で，極めて特殊な場合を除き，膵腸吻合はこれをすべきであるという趨勢である．しかしこの膵腸吻合部の合併症発生頻度や，手技の難易は吻合すべき膵の病態によって大きく左右される．一般に随伴性膵炎の著しい膵頭部癌，慢性膵炎などでは膵管の拡張も著しく，膵実質も硬化し，外分泌活性も低いので，手技も容易で合併症は皆無であるのに対し，下部胆管癌や乳頭部癌の一部，又，胃癌などに本術式が適用される場合では膵が全く正常で軟らかく，膵断端における主膵管の径も1～2mmと細く，手技は困難であるばかりでなく，膵の臓器特性による合併症の発生率が高い[4]．膵腸吻合には膵断端全体を空腸に吻合する方法と，主膵管を吻合する方法，すなわち，膵空腸吻合と，膵管空腸吻合とがある．またこの2つの手技を同時に行うこともできる．膵管空腸吻合が可能かどうかはすべて膵管の拡張の程度による．私共は，膵管径が4mm程度以上の場合には，膵管と空腸との吻合を行い，それ以下の場合には，膵管内にtubeを挿入し空腸内を通して外瘻とするのみで，膵管内tubeは3～4週後に抜去する．このように，膵管空腸吻合は行わなくとも，膵液は，自然の内瘻化が期待されるものであり，膵管と空腸との間の開存性も証明されている[5]．

また，膵腸吻合は，膵と空腸とを端々型式に吻合する方法と端側型式に吻合する方法があるが，私共は両者とも行っている．いずれを採るかは，膵断端の大きさが空腸端に容易に陥入できるかどうかで判断している．

膵断端の処理に関しては，硬化著しい例ではメスで一気に鋭的に切離し，出血点も少ないので電気メスで止血している．膵が正常で軟らかく，主膵管の細い例では，メスで少しずつ切離してゆき，主膵管を発見したら，これを膵の断端より可及的に頭側に追及して5mm～1cm残すように切離し内腔に約2cm，側孔を数ケあけたtubeを挿入して，膵管と強固に緊縛する．他の膵断端は数針の針付3-0ナイロン糸で魚口形か，mattress sutureかで処理する[6]．

胆管空腸吻合については他書を参考にされたい[7)8)]．

おわりに

膵頭部領域癌に対する標準的な膵頭十二指腸切除術の再建法について自験例を中心に検討を加えた．

文　献

1）今泉俊秀，羽生富士夫，中村光司ほか：膵頭部癌拡大手術例の検討―とくに門脈系血管合併切除に関して―．日消外会誌　17：615―623，1984
2）Whipple AO, Parsons WB, Mullins CR: Treatment of carcinoma of the ampulla of Vater. Ann Surg 102：763―779，1935
3）森岡恭彦，島津久明，加賀美尚ほか訳：レジェ膵臓の外科．東京，中外医学社，1984，p247―251
4）羽生富士夫，中村光司，高田忠敬ほか：膵頭部領域癌の外科的治療．日外会誌　80：978―982，1979
5）羽生富士夫：社会復帰を考慮した十二指腸癌の治療．癌の臨　28：37―43，1972
6）羽生富士夫，今泉俊秀：膵腸吻合術―特に膵頭十二指腸切除術について―．外科治療　49：129―140，1983
7）羽生富士夫：胆道再建術；成人．消外セミナー　11：249―262，1983
8）羽生富士夫：胆管吻合術．臨外　38：971―875，1983