日消外会誌　18（3）：706～709，1985年

胃良性間葉腫の1例

自治医科大学消化器一般外科
青柳　豊　宮田　道夫　金澤曉太郎
同　消化器内科
吉田行雄　酒井秀朗
同　病理
二ノ村信正　斉藤　建

A CASE OF BENIGN MESENCHYMOMA OF THE STOMACH

Yutaka AOYAGI, Mithio MIYATA and Kyotaro KANAZAWA
Department of Gastrointestinal Surgery, Jichi Medical School
Yukio YOSHIDA and Hideaki SAKAI
Department of Gastroentelogy, do
Nobumasa NINOMURA and Ken SAITO
Department of Pathology, do

索引用語：胃良性間葉腫，胃粘膜下腫瘍

近年，胃の診断技術の発達により胃粘膜下腫瘍の報告が多くみられるようになってきた．胃粘膜下腫瘍そのものは，胃癌などに比べると少ないものであるが，われわれは胃粘膜下腫瘍の中でも極めてまれな胃良性間葉腫を経験したので報告する．

症　例

患者：44歳，女性．

主訴：空腹時前胸部痛．

既往歴：32歳の時虫垂切除術を受ける．

家族歴：特記すべきことはない．

現病歴：昭和52年頃より前胸部痛あり，近医で狭心症の疑いのもとで加療していた．昭和54年9月，空腹時前胸部痛あり当院内科を受診，X線検査で胃粘膜下腫瘍を疑われ精査のため内科に入院した．胃生検によって胃脂肪腫と診断され手術のため，昭和55年2月外科に転科した．

入院時所見：身長162cm，体重62kg，血圧140—80 mmHg 貧血や黄疸は認めず，胸腹部理学的所見にも異常はなし．

入常時一般検査：白血球数5,200，赤血球数438万，血色素量13.1g/dl，血沈1時間値6mm，血清蛋白6.6g/dl，A/G 値1.92，肝機能，腎機能，血清電解質，血清アミラーゼなどには異常所見は認めなかった．尿一般検査にも異常なく，便潜血反応も陰性であった．

胃X線所見：立位充満像で左方より胃体部を強く圧迫されており，仰臥位二重造影では胃体部中央後壁に手拳大の境界明瞭な腫瘤陰影を認め，隆起周辺の粘膜には硬化像や悪性腫瘍にみられるような浸潤像は認めなかった（図1）．

胃内視鏡所見：食道胃接合部直下後壁より胃内腔に突出した隆起性病変を認め，粘膜は正常胃粘膜であり，小弯側より腫瘤に向かう briding fold があり，典型的な胃粘膜下腫瘍の所見であった（図2）．組織診断をするために胃粘膜下腫瘍の頂上を電気焼灼し人工的に潰瘍を形成して同潰瘍部からの生検を施行した．

胃生検病理所見：人工潰瘍より生検にて得られた組織は，組織全体が成熟脂肪組織であった．

以上の検査より胃脂肪腫の診断のもとに手術を施行した．

手術所見：上腹部正中切開で開腹，腫瘤は食道胃接合部より約3横指肛門側の胃体部後壁やや小弯側よりにあり，漿膜側では正常漿膜に被われた表面平滑な淡黄色の手拳大の腫瘤を認めた．胃内腔からみると手拳

＜1984年11月21日受理＞別刷請求先：青柳　豊
〒329-04　栃木県河内郡南河内町大字薬師寺3311—1
自治医科大学消化器一般外科

図1　胃X線所見．胃体部中央後壁に腫瘤陰影を認める．

図2　胃内視鏡所見．胃内腔に突出した隆起性病変を認める．

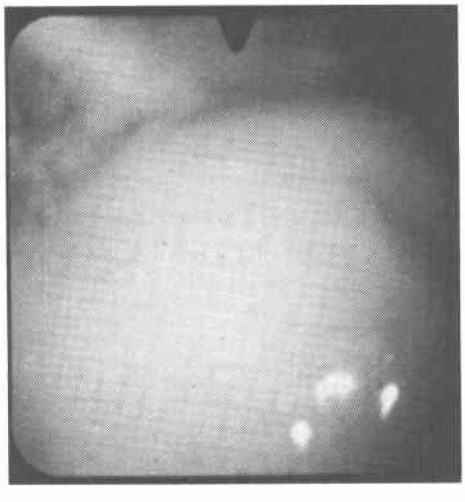

大の表面平滑で境界明瞭な半球状，弾性硬の正常粘膜に被われた腫瘤で胃内腔に突出する粘膜下腫瘍であった．肉眼的には所属リンパ節をはじめ，他臓器には特に著変を認めなかった．手術は腫瘤のみを摘出する楔状胃切除術を施行した．

摘出標本所見：肉眼所見では，腫瘍の表面は正常胃粘膜で被われ，固有筋層の上下に突出する格好でダンベル状を呈していた(図3，4)．粘膜下では7×4.5×3.5cm，漿膜下では6.5×5×4cmであり，割面の性状は共に黄白色，やや弾性硬を示している．組織学的には，成熟した脂肪細胞が主体で線維組織の混在が見られ，一部には軟骨も認められた．悪性像はなく．いわゆる，Stoutの提唱する胃良性間葉腫であった(図5)．

図3　摘出標本所見



図4　摘出標本模式図．矢印で示す黒点に径5mm位の軟骨組織を認めた．

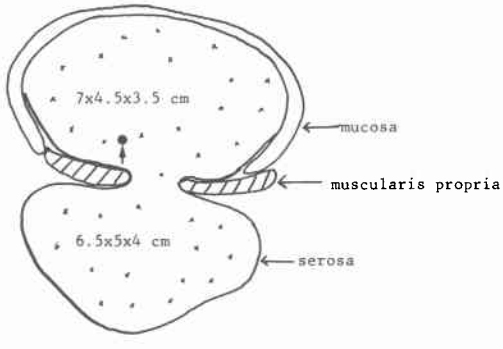

図5　病理組織所見．線維組織，脂肪，軟骨を認める．

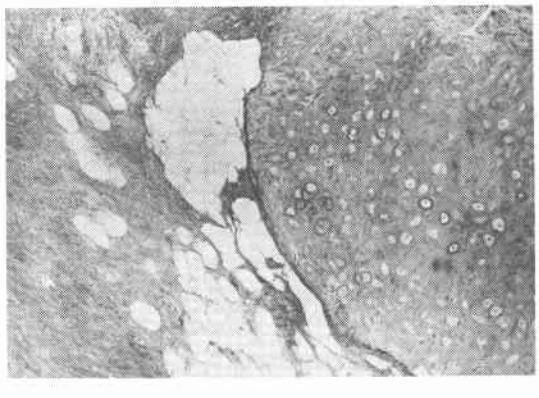

考　察

胃粘膜下腫瘍の概念は，報告者によりいろいろなとらえ方をしているが[1)~5)]，信田[4)]によれば，胃粘膜下腫瘍は主病変が臨床的に胃粘膜より下層に存在し周囲粘膜と同様の粘膜に被われ，半球状または球状に胃内腔に突出した病変を総称する臨床的診断名であり，良性と悪性，上皮性と非上皮性の分類はあくまで病理組織学的所見に基づく腫瘍の分類法によるものであると説明している．

胃粘膜下腫瘍の発生頻度に関して，葛西[5)]は，良性，悪性合わせて胃に発生する腫瘍全体の1～3％であると報告している．当科において，1974年4月～1983年12月までに入院した胃癌再発を除く胃疾患患者数は1,070例であり，そのうち良性，悪性を合わせた胃腫瘍は906例であった．胃粘膜下腫瘍の発生頻度は胃腫瘍906例中38例（4.1％）であり，そのうち良性腫瘍は13例で全胃腫瘍の1.4％にあたり，上皮性腫瘍は3例，非上皮性腫瘍は10例であった．胃悪性粘膜下腫瘍（胃肉腫）は25例で胃腫瘍中2.7％であった．非上皮性胃粘膜下腫瘍のうち，頻度の最も高い腫瘍は，本邦，欧米共に良性腫瘍では平滑筋腫であり，悪性腫瘍では悪性リンパ腫である[1)~7)]．当科においても，本症例を含めた非上皮性胃良性粘膜下腫瘍10例中頻度の最も高い腫瘍は，平滑筋腫7例（70％）であり，一方，非上皮性胃悪性粘膜下腫瘍（胃肉腫）25例中頻度の最も高い腫瘍は悪性リンパ腫14例（56％）であった（**表1**）．

Stout（1948年）[8)]は，線維，脂肪，粘液，血管，軟骨，筋などの間葉組織成分の組織より成る腫瘍で構成され，これら間葉性成分のうち線維成分に加え，2つまたはそれ以上の間葉性成分より成る腫瘍をmesenchymoma（間葉腫）と提唱し，これを良性と悪性に分類した．腫々の間葉組織成分をもって構成される間葉腫は，多極化能力を有する未分化間葉細胞の腫瘍化と解され多くは悪性であると言われているが[9)]，われわれの症例は，病理組織学的に悪性所見は認めず大部分は成熟脂肪細胞より成り，一部線維組織や軟骨を認めるStoutの言うmesenchymomaの範中に入る胃良性間葉腫と思われる．大井[10)]の胃非癌性腫瘍の全国集計報告によると，非癌性腫瘍1,484例中3例が混合腫瘍でこのうち1例が悪性間葉腫であったと報告している．

表1　胃粘膜下腫瘍の集計

I　良性腫瘍　（自治医大，外科，1974年～83年）	
1）非上皮性腫瘍	
平滑筋腫	7
神経鞘腫	1
グロームス腫瘍	1
間葉腫	1
2）上皮性腫瘍	
迷入膵	2
嚢腫	1
計	13例
II　悪性腫瘍（肉腫）	
悪性リンパ腫	14
平滑筋肉腫	9
平滑筋芽細胞腫	1
分類不能	1
計	25例

表2　胃良性間葉腫の報告例

報告者	年齢・性	主訴	発生部位	腫瘍の大きさ	組織
1. 森（1963年）	63歳・女	腹部腫瘤	体部から前庭部後壁に2個	10×6×5cm 4×3×3cm	線維・血管・骨軟骨・筋
2. 中野（1964年） 日浦（1965年）	56歳・女	腹部腫瘤	体部大弯側後壁	10.5×5×5cm	線維・脂肪・血管骨・筋
3. 佐々木（1968年）	39歳・男	心窩部鈍痛不快感	幽門部後壁	記載なし	線維・脂肪・血管
4. 自験例（1981年）	44歳・女	空腹時前胸部痛	噴門部から体部後壁	粘膜下 7×4.5×3cm 漿膜下 6.5×5×4cm	線維・脂肪・軟骨
5. HAQQANI（1983年）	78歳・男	貧血，微熱	底部 2葉になっている	4cmと3.3cm	線維・脂肪・血管骨・軟骨・粘液・筋
	71歳・男	消化不良 心窩部不快感	底部後壁	6×4×3cm	線維・脂肪・血管骨・偽軟骨・筋粘液

残り2例の良性混合腫瘍がStoutの言う間葉腫にあてはまるかどうかは，組織型記載不明のためわからないが，われわれが検索しえた限りでは，本邦では森[11]，中野と日浦[12)13]，佐々木[14]，自験例[15]，の各1例ずつを認め，欧米ではHaqqaniの2例[16]を認めるのみであった（**表2**）．

胃良性間葉腫6例は，39歳から78歳に分布し，平均年齢58.5歳で胃粘膜下腫瘍の好発年齢とほぼ同じであり，性差はなかった．発生部位は胃体部から口側で後壁に多く発生している．主訴としては特に胃良性間葉腫に特有の症状はなく，腹部腫瘤か上腹部の不定愁訴が主なものである．組織成分は，線維成分の他に脂肪，血管，骨，軟骨，筋，粘液を認めるが，線維成分以外では脂肪成分と血管成分を含む腫瘍が6例中5例と高頻度であり，その他の成分については骨，軟骨成分，筋成分が4例づつ，粘液が2例認める．

胃良性粘膜下腫瘍の大きさに関しては，村上ら[2]は11～20mmのものが最も多いと報告しており，葛西らは胃粘膜下腫瘍の良性例は3cm以下のものが大部分を占め，5cm以上のものは悪性例が多いと報告している．しかし，上述のように報告されている胃良性間葉腫においては，5cm以上の症例が6例中4例もある．また，胃粘膜面の性状において潰瘍化したものに悪性例が多いと言われているが，報告されている胃良性間葉腫において，森の1例のみに潰瘍形成を認めるのみであった．

以上の事より，胃粘膜下腫瘍で腫瘍の大きさの面からみて悪性腫瘍が疑われる場合でも，粘膜の性状が他の検査結果から良性の腫瘍の可能性が最も考えられる時には，極めてまれな腫瘍であるが胃良性間葉腫も考慮すべき腫瘍の1つと思われる．

結　語

44歳女性の胃に発生したStoutの提唱したmesenchymomaに該当する胃良性間葉腫の1例を経験したので文献的考察を加え報告した．

文　献

1) 竹本忠良，市岡四象：その他の隆起性病変．新内科学大系17B，東京，中山書店，1978，p54—79
2) 村上忠重，川俣健二，信田重光ほか：ポリープと非癌性胃腫瘍．臨床内科全書第4巻，東京，金原出版，1970，p363—417
3) 佐野量造：胃疾患の臨床病理．東京，医学書院，1978，p284—301
4) 信田重光，長島金二，荒川征之ほか：消化管の非上皮性腫瘍について—その臨床面よりの考察—．胃と腸 10：861—875，1975
5) 葛西洋一，中西昌美，佐野秀一：胃粘膜下腫瘍．外科治療 46：87—91，1982
6) Palmer ED: Bening intramural tumors of the stomach: A review with special reference to gross pathology. Medicine 30：81—181，1951
7) Palmar ED: The sarcomas of the stomach: A review with reference to gross pathology and gastroscopic manifestations. Am J Dig Dis 17：186—195，1950
8) Stout AP: Mesenchymoma, The mixed tumor of mesenchymal derivatives. Ann Surg 127：278—290，1948
9) 森　亘：肝．管野晴夫，小林　博（編）：腫瘍病理学．東京，朝倉書店，1970，p522—543
10) 大井　実，三穂乙実，伊東　保ほか：非癌性胃腫瘍．外科 29：112—133，1967
11) 森　正英，渡辺　裕，杉山公二ほか：横行結腸間膜線維腫の先行した胃良性間葉性混合腫瘍の一例．日外宝 32：856—864，1963
12) 中野喜久男，日浦利明：胃に発生せる良性多発性間葉性混合腫瘍の一例．日病理会誌 53：239—240，1964
13) 日浦利明：胃壁より発生せる中胚葉性混合腫瘍の一治験例．千葉医誌 40：700，1965
14) 佐々木喬敏，井林　淳：胃のMesenchymomaの一例．日消病会誌 65：434，1968
15) 青柳　豊，松沢裕一，大多和俊行ほか：胃良性間葉腫（間葉性混合腫瘍）の一治験例．日消病会誌 78：792，1981
16) Haqqani, MT, Krasner N, Ashworth M: Benign mesenchymoma of the stomach. J Clin Pathol 36：504—507，1983