日消外会誌　18（4）：821～824，1985年

ss胆のう癌再手術例の検討

北海道大学医学部第1外科
上林　正昭　柿田　章　高橋　毅　熊谷　文昭
佐治　裕　高橋　雅俊　高橋　昌宏　円谷　敏彦

A CASE STUDY OF RECURRENT GALLBLADDER CARCINOMA IN SUBSEROSAL INVASION STAGE

Masaaki KAMBAYASHI, Akira KAKITA, Tsuyoshi TAKAHASHI, Fumiaki KUMAGAI, Yutaka SAJI, Masatoshi TAKAHASHI, Masahiro TAKAHASHI and Toshihiko TSUBURAYA
First Department of Surgery Hokkaido University School of Medicine

索引用語：ss胆のう癌，ss胆のう癌再発症例，胆のう癌根治術式

I. はじめに

近年，超音波検査法をはじめとする診断技術の進歩により胆のう癌の切除症例数が増加している．しかし，胆のう癌における「早期癌」の定義はなく，進展様式の解明も十分なされていないため，その系統的手術術式にも一定の見解がないのが現状である．

外科胆道癌取扱い規約[1]に従って，本稿では深達度が漿膜下（subserosa以下ssと略す）の胆のう癌で，初回手術より3年11カ月・4年9カ月後に再発，再手術を施行した2症例の検討から，ss胆のう癌の特徴と根治術式のあり方を述べ，胆のう癌に対する系統的術式を明らかにするための一助とする．

II. 症　例

症例1：75歳，女性

臨床経過：1974年11月，胆石症の診断で胆のう摘出術を施行．摘出胆のうの病理組織学的検索で，底部・腹腔側（Gf, perit）に3×3cm，浸潤型，深達度ss，中分化型腺癌，ly_1, v_0, pn（perineural invasion：以下pnと約す）陰性の癌病巣が発見された（図1）．Stage Iで，初回手術はR_0，相対的治癒切除であった．経過観察中，3年11カ月後に黄疸が出現し入院となった．

入院時所見：心窩部で肝を3cm触知，その下部に5×10cm，境界不明瞭，可動性のない腫瘤をみとめた．血液生化学検査で，閉塞性黄疸，肝機能異常がみられ，

図1　深達度ss，中分化型腺癌（H.E.染色）

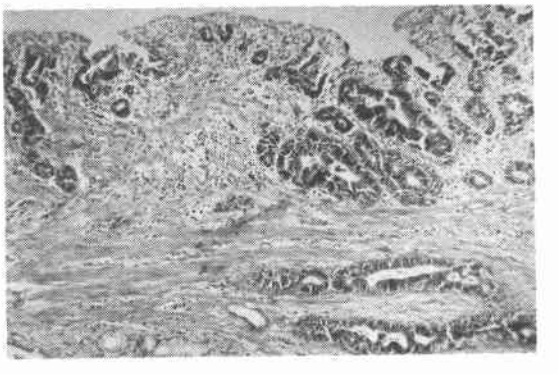

血清carcinoembryonic antigen（以下，CEAと略す）値は21ng/mlであった．percutaneous transhepatic cholangiography（以下，PTCと略す）でBsmiのほぼ完全な狭窄がみられ（図2），1977年11月，胆のう癌再発の診断で再開腹した．

再手術時所見：肝門部は腫瘍でおおわれ，第1・2群のリンパ節転移がみられ，進展度は，$Hinf_2$, H_0, B_3, Vp_2, N_2, P_0, M_0であった．肝床部肝の組織診で同部への癌浸潤がみられ（図3），左肝内胆管空腸吻合術を施行したが6カ月後に死亡した．

症例2：65歳，女性

臨床経過：1972年より右季肋部痛発作をみる．1977年4月，黄疸出現と自然消褪をみ，9月胆石症の診断で，胆のう摘除術を施行した．血清CEA値0.6ng/ml．胆のう内には100個の混成石のほかに，体部・腹腔側

＜1984年12月12日受理＞別刷請求先：上林　正昭
〒060　札幌市北区北15条西7丁目　北海道大学医学部第1外科

図2　PTC像，Bsmiの浸潤閉塞

図3　肝浸潤（H.E.染色）

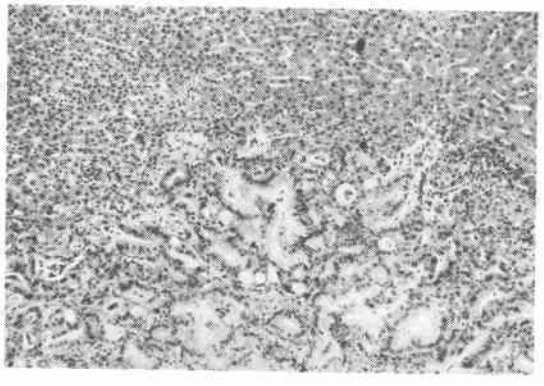

図4　深達度ss，0.5×0.5cm結節型，Gf-perit.

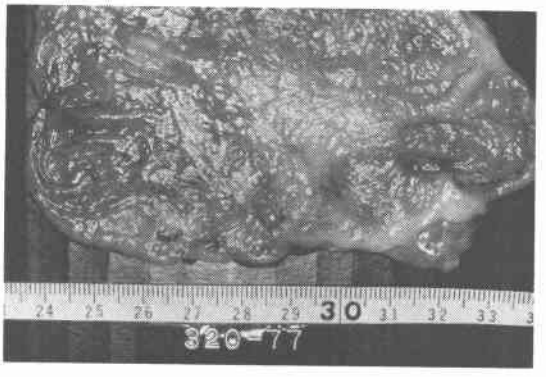

図5　PTC像：Bsmiの浸潤閉塞

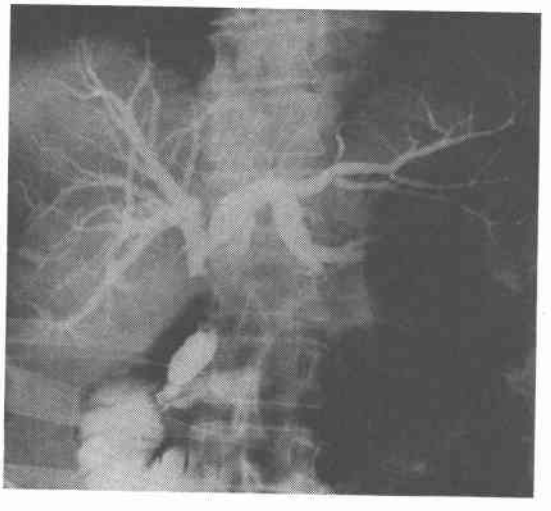

図6　術中所見のシェーマ．
Hinfo, H_0, B_3, Vp_3, N_3, P_0, M_0

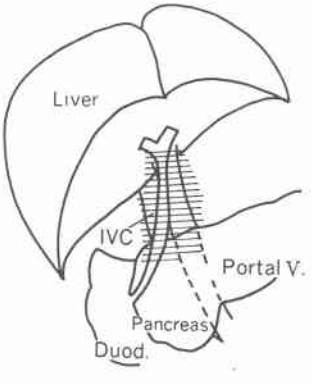

（Gb, perit）に0.5×0.5cmの結節性病変がみられた．病理組織診でこの部が深達度ss，中分化型腺癌，ly_0, v_0, Pn陰性の胆のう癌であったため（図4），4週後に再開腹，肝床部肝部分切除と第2群までのリンパ節郭清，更に初回手術時胆のう体部と癒着していた十二指腸下行脚の部分切除を施行した．追加切除部位には癌の浸潤・転移はみられず，Stage I, R_2の絶対的治癒切除であった[1]．4年9カ月後に血清CEA値が4.8ng/mlと上昇，静脈性胆のう造影法で総胆管の狭窄がみられ，胆のう癌再発を疑った．

再入院時所見：腹部は肝・脾・腫瘍を触知しない．3週後より黄疸が出現し，血清CEA値は11.8ng/mlであった．PTCでBsmiのほぼ完全な閉塞がみられ（図5），1982年9月，3回目の手術を施行した．

三回目手術時所見：腫瘍は肝門部から膵頭部まで一塊となっており，門脈・下大静脈をまきこみ，進展度はHinf$_0$, H_0, B_3, Vp_3, N_3, P_0, M_0であった（図6）．

III. 考　察

1983年の宮崎ら[2]の全国集計によると治癒切除率は19.8%のみであり，そのうち60%は3年未満に死亡しており，胆のう癌の手術成績は極めて不良である．こ

れら死亡例の中には長期生存の期待できえる症例でありながら，術式が満足すべきものではないことにより，遺残・再発死亡した症例も多く含まれていると考えられる．

著者ら[3]は，胆のう癌早期症例の検討から長期生存を左右する因子を3点に要約し胆のう癌の進展様式を踏まえた系統的術式を確立しなくてはならないことを強調した．

胆道癌では，深達度によってその進展様式は異なること[4]より，系統的術式を考える一里程標としてss胆のう癌の根治術式について考察する．

「早期胆のう癌」の定義に関する一定の見解はまだない．武藤[5]，榊原ら[6]は，病巣が粘膜内に限局しているものとし，これに対し佐藤[7]，光永ら[8]は，粘膜癌と筋層内にとどまる癌では，手術所見や予後の面から有意の差がみられない点から，筋層にとどまる例を早期胆のう癌と考えたいとしている．著者ら[3][9]の検討でも，筋層までの症例では，横山[10]，Nevinら[11]の成績とほぼ一致する結果をえており，現状では筋層にとどまる例を「早期癌」とする[12]のが妥当と考えている．これら「早期胆のう癌」では，リンパ管侵襲・血管侵襲・神経浸潤・リンパ節転移が極めて少ない[13]とされている．

進展度に応じて術式の選択を行っている宮崎[14]は，肝浸潤（－），胆管浸潤（－）の例では，拡大胆のう摘除術とリンパ節郭清を標準術式としており，田代[15]は，S_0, $Hinf_0$, H_0, B_0, P_0, N_0（Stage I）では，肝床切除＋第1・2群リンパ節郭清（R_2）を行うとしている．著者ら[3]も，従来，漿膜浸潤のない症例では，肝床部肝部分切除を行う拡大胆のう摘除術と第2群までのリンパ節郭清によりほぼ良好な成績がえられたことによりこれを標準術式としてきた．

しかしながら，ss症例では，ly因子陽性率100%，Pn因子陽性率20%，さらに胆管壁のリンパ管・神経侵襲がみられたとする報告[16]もあり，さらに，横山ら[17]は，病理組織学的に線維膜層に浸潤の及んでいた胆のう癌の3例について，総胆管浸潤1例，リンパ節転移が2例みられ，全例1年8カ月以内に再発死亡したとしている．今回経験したss 2症例をみると，1例は単純胆摘後に肝床部・胆管への再発がみられ，他の1例では拡大胆摘術と第2群までのリンパ節郭清を行い肝浸潤（－），リンパ節転移（－）であったが胆管から門脈，下大静脈をふくむ後腹膜領域への再発がみられ，深達度がssにおよぶとリンパ・神経行性による胆管への腫瘍の進展が明らかであり，ssでは「早期胆のう癌」とは考えられず，ss症例では現在行われている標準術式では，腫瘍の遺残・再発の危険性を十分もっている．

リンパ行性転移から手術を考える場合，リンパ管内に存在する癌細胞まで含めてのリンパ節群のen-blocの切除が必要とされており[18]，ss胆のう癌の根治術式としては第2群までのリンパ節郭清と同時に，後腹膜をふくむ可及的広汎な胆管切除を加える必要がある．一方肝床部切除に関しては，ss症例では胆のうからの直接浸潤・リンパ行性進展も否定できないこともあり選択的肝区域切除[19]を行うことがより合理的な術式と考えられる．

IV. 結　語

ss胆のう癌2例の再発手術例からss胆のう癌はすでに「早期胆のう癌」とはいえず，s_0に対して現在標準術式となりつつある拡大胆のう摘除術と第2群までのリンパ節郭清では不十分である．ss胆のう癌ではリンパ・神経行性による遠位への進展がみられることより肝十二指腸間膜，後腹膜をふくむ可及的広範囲の胆管切除を加える必要があり，さらに肝床部切除は中下・前下区域を含めた選択的肝区域切除の施行が合理的である．

稿を終るにあたり，終始御指導をいただいた故葛西洋一教授に深甚なる謝意を表します．

本研究は厚生省がん研究助成金58-19によった．

文　献

1）日本胆道外科研究会編：外科胆道癌取扱い規約，東京，金原出版，1981
2）宮崎逸夫，永川宅和：わが国における胆嚢癌治療の現況―アンケート集計結果から―．胆と膵　4：1171―1176，1983
3）柿田　章，佐々木英制，上林正昭ほか：胆嚢癌早期症例の診断と予後を左右する因子．日消外会誌　15：1626―1630，1982
4）上林正昭，柿田　章，高橋　毅ほか：深達度からみた胆管癌の進展様式．胆と膵　5：919―921，1984
5）武藤良弘，内村正幸，脇　慎治ほか：早期胆嚢癌―その形態について―．癌の臨　26：1665―1671，1980
6）榊原　宣，小林正美，川田彰得：胆嚢における早期癌．外科治療　30：137―140，1974
7）佐藤寿雄，小山研二，山内英生：早期胆道癌について．外科　42：1511―1518，1980
8）光永慎吾：早期胆道癌の考え方．臨成人病　6：1193―1198，1976
9）葛西洋一，佐々木英制：早期の肝癌・胆嚢癌．診断と治療　68：261―266，1980

10) 横山育三, 田代征記, 今野俊光ほか：本邦における胆嚢癌の外科療法の趨勢. 日消外会誌　13：1362—1368, 1980
11) Nevin JE, Moran TJ, Kay S et al: Carcinoma of the gallbladder, staging, treatment and prognosis Cancer 37：141—148, 1976
12) 柿田　章, 高橋　毅, 上林正昭ほか：胆嚢・胆管癌の早期診断. 診断と治療　72：1861—1865, 1984
13) 渡辺英伸, 山際岩雄, 山下明徳：早期胆道癌の定義の診断—病理の立場から—. 胃と腸　17：608—612, 1982
14) 宮崎逸夫, 小西孝司：胆嚢癌（治療）. 消外　5：912—917, 1982
15) 田代征記, 林田信夫, 持永瑞恵ほか：胆嚢癌・胆管癌. 肝胆膵　6：61—68, 1983
16) 斉藤　裕, 三浦将司, 藤沢正清ほか：胆嚢癌の胆管進展についての検討. 胆と膵　4：1677—1684, 1983
17) 横山育三, 田代征記, 持永瑞恵ほか：胆道癌の転移様式. 臨成人病　6：47—56, 1976
18) 高橋俊雄, 河野研一, 山口俊晴：リンパ系における癌細胞の消長と転移に対する対策. リンパ学　1：37—40, 1978
19) 角田　司, 元島幸一, 土屋涼一：胆嚢癌の治療—胆嚢癌の二期的手術. 胆と膵　4：1243—1250, 1983