日消外会誌　18（4）：829～832，1985年

主膵管と交通を認めた膵嚢胞腺癌の1例

厚生連中勢総合病院外科
中井　昌弘　　酒井　秀精　　島村　栄員
岡田　喜克　　岩崎　　誠　　五嶋　博道

A CASE OF CYSTADENOCARCINOMA OF THE PANCREAS COMMUNICATED WITH THE MAIN PANCREATIC DUCT

Masahiro NAKAI, Hideaki SAKAI, Shigekazu SHIMAMURA, Yoshikatsu OKADA, Makoto IWASAKI and Hiromichi GOSHIMA
Department of Surgery, Chusei General Hospital

索引用語：膵嚢胞腺腫，膵嚢胞腺癌，粘液産生膵癌

I. はじめに

膵嚢胞腺癌はまれな疾患であるが，腹部超音波検査，computer tomography（以下CT）などの画像診断の進歩により，最近報告例は増加している．本邦では，1899年北川[1]の報告以来，1984年9月末現在で100例を越える報告がなされているが，膵管と交通を認める症例は少ない．最近われわれは，主膵管と交通を認める膵嚢胞腺腫に合併した膵嚢胞腺癌の1例を経験したので，膵嚢胞腺癌と粘液産生膵癌の異同について考察を加え報告する．

II. 症　例

症例：71歳，女性．

主訴：心窩部不快感．

家族歴：特記すべきことなし．

既往歴：特記すべきことなし．

生活歴：飲酒歴なし，喫煙歴なし．

現病歴：昭和59年5月下旬より心窩部不快感が出現．近医を受診し，左季肋部の腫瘤を指摘され，6月28日当科へ腫瘤精査の目的で紹介入院する．

入院時現症：身長147cm，体重48kg，栄養状態良，体温36.5℃，血圧124/80，脈拍80/分整．眼球結膜黄疸なく，眼瞼結膜貧血なし．表在リンパ節は触知せず，心肺には理学的に異常を認めず．腹部では，左季肋部肋骨弓下縁にそって，約2横指の表面平滑，弾性軟な無痛性腫瘤を触知した．

入院時検査成績（表1）：膵酵素，膵内外分泌機能検査および腫瘍マーカーを含め異常は認めなかった．

腹部単純写真：左上腹部に均一な12.5×9.5cm大の楕円形の腫瘤陰影を認めた．

上部消化管X線像：胃穹窿部から体部にかけて左外側後方からの圧排を認めるも，胃粘膜に異常を認めなかった．

腹部エコー，CT：膵尾側に嚢胞像を認めたが，嚢胞内に隔壁は認めなかった．

表1　入院時検査成績

血液一般検査：			γ-GTP	12	mU/ml
WBC	5,800/mm³		Ch-E	1.05	ΔPH
RBC	406×10⁴/mm³		Na	141	mEq/L
Hb.	12.1	g/dl	K	4.0	mEq/L
Ht.	37.2	%	Cl	104	mEq/L
PLT	16×10⁴/mm³		FBS	110	mg/dl
Ret	5	‰	BUN	17	mg/dl
血液凝固検査：			Cr	0.9	mg/dl
出血時間	1分30秒		HPT	100	%
凝血時間	11分		尿一般検査：異常なし		
PT	100	%	血清学的検査：		
APTT	30.0 秒		HBsAg	(−)	
TT	100	%	HBsAb	(−)	
fibrinogen	340	mg/dl	Lues	(−)	
血液生化学検査：			抗核抗体	(−)	
T.P.	7.0	g/dl	DNA抗体	(−)	
A/G	1.52		膵検査：		
TTT	1.5	U	血中アミラーゼ	150	IU/L
ZST	4.3	U	尿中アミラーゼ	220	IU/L
T.B.	0.6	mg/dl	75gOGTT	正常型	
D.B.	0.4	mg/dl	PFD	70	%
GOT	13	K.U	その他：		
GPT	11	K.U	CEA	1.7	ng/ml
LDH	311	Wröb.U	TPA	95	U/L
ALP	6.3	K-A.U	フェリチン	85	ng/ml
LAP	136	G-R.U	CA19-9	14	U/ml

＜1984年12月12日受理＞別刷請求先：中井　昌弘
〒513　鈴鹿市神戸8－28－30　厚生連中勢総合病院

図1　内視鏡的逆行性膵管造影（左）では矢印のごとく造影剤の尾側膵管末端から嚢胞への流入を，選択的腹腔動脈造影動脈相（右上）では脾動脈の頭側および横膵動脈の尾側への圧排を，門脈相（右下）では脾静脈の断裂（矢印部）を認めた．

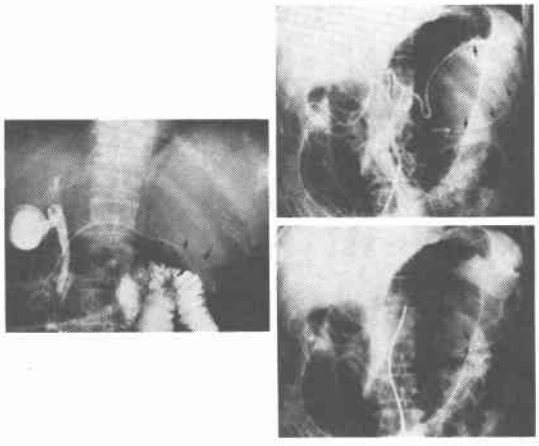

内視鏡的逆行性膵管造影（以下ERP）（図1左）：頭部から体部にかけての主膵管は正常であるが，矢印のごとく造影剤の尾側膵管末端から嚢胞への流入を認める嚢胞の全貌は描出されていない．

選択的腹腔動脈造影（図1右）：動脈相では，脾動脈の頭側および横膵動脈の尾側への圧排を，門脈相では，脾静脈の断裂を呈したが，血管新生および腫瘍濃染像は認めなかった．

以上の所見より膵仮性嚢胞も否定できなかったが，飲酒歴，外傷の既往がないことより腫瘍性膵嚢胞を強く疑い，7月10日手術施行．

手術所見：上腹部正中切開にて開腹．腹腔内を検するに，肝，胆嚢，胃，腸管に異常を認めなかったが，膵尾側に手挙大の嚢胞を認め，前面は胃後面と癒着していた．嚢胞周囲の膵実質は硬かったが，膵頭部は柔らかく肉眼的に正常であった．膵嚢胞周囲の癒着剝離後，脾摘および膵体尾部切除を行った．膵切離は，嚢胞外側縁から約2cm頭部側の脾動脈根部の部位で行った．摘出標本では，膵尾側に11.5×9.0×7.0cmの嚢胞を認めた．

摘出標本膵管造影（図2左上）：造影剤の主膵管末端（矢印部）から嚢胞への流入を認めた．

摘出標本割面像（図2右）：嚢胞は単胞性で，嚢胞壁は4～6mmの厚さで，嚢胞内壁は平滑で，2カ所に長径4mmの乳頭状発育を認めた．主膵管は嚢胞壁を約3cm走行したのち，嚢胞と交通していた．嚢胞内容液は

図2　摘出標本膵管造影では，造影剤の主膵管末端（矢印部）から嚢胞への流入を，摘出標本割面像では，主膵管（矢印部）が嚢胞壁を約3cm走行し，右側矢印部で嚢胞との交通を認めた．

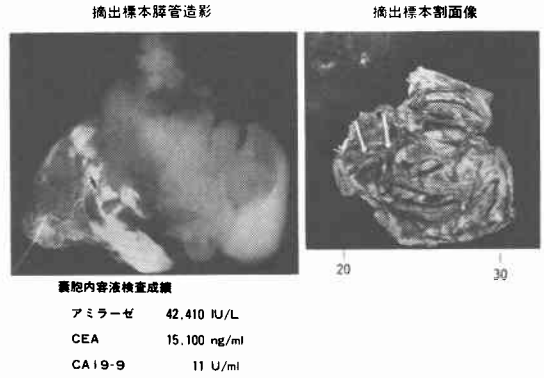

混濁した暗緑色の液体で，その検査成績（図2左下）では，CA19-9は正常域であったが，アミラーゼ42,410 IU/LおよびCEA 15,100mg/mlと高値を認めた．

病理組織所見：嚢胞壁の大部分は，小さい核が基底側に並ぶ一層の高円柱上皮でおおわれた嚢胞腺腫であったが，乳頭状発育を示す2カ所では，大きい核とクロマチンの増量を認め，一部重層配列を示す高分化型乳頭状腺癌であった．膵断端には，組織学的にも浸潤はなく，領域リンパ節への転移も認めなかった．PAS染色およびAlcian Blue染色では，両染色共陽性上皮を認め，その数は腺癌に比べて腺腫部に多かった．

以上の所見により，主膵管と交通を認める嚢胞腺腫に合併した嚢胞腺癌と診断した．

術後経過：術後経過は良好で，術後1カ月にて退院し，4カ月目の現在健在である．

III. 考　察

腫瘍性膵嚢胞は，大部分嚢胞腺腫と嚢胞腺癌である[2)3)]．嚢胞腺腫は，HodgkinsonやCompagnoの提唱した分類が支持されている．嚢胞腺腫をserous type[4)]（microcystic type）[5)]とmucinous type[5)6)]に分類し，嚢胞腺癌はすべてmucinous typeでserous typeの悪性例は知られていない．本症例もmucinous typeの嚢胞腺腫に合併した嚢胞腺癌であった．

嚢胞腺腫および腺癌の報告例は，最近の画像診断とともに増加しているが，膵管と交通を認める症例は少なく，われわれの集計しえたのは自験例も含め表2のごとく5例であった．全例ERPで膵管との交通を証明しているが，さらに和田ら[7)]の症例および自験例では，摘出標本でも確認されている．

最近膵嚢胞腺癌は，主膵管に発生する癌で粘液産生が強く主膵管に著明な拡張をきたした，大橋[8]，高木ら[9]の膵癌3型との異同が問題となっている[10]．大橋，高木らの膵癌3型とは，主膵管内に増殖した癌が粘液を分泌し，そのため主膵管が全長にわたり拡張した像を呈し，内視鏡検査で乳頭部腫大と乳頭開口部の著明な拡張および粘稠な膵液の分泌が特徴である．大橋ら[11]は，この粘液産生膵癌の特徴的な内視鏡像は，腫瘍の分泌する粘液の粘稠性が高いため，乳頭口からの排泄が悪く，乳頭が腫大し，粘液分泌の増加により乳頭開口部は開存したままになり，さらに貯瘤した多量の粘液のため，主膵管の拡張が生じると説明している．粘液産生膵癌の報告例は少なく，われわれが集計しえたのは，腺腫も含めて表3のごとく10例であった．年齢は44～77歳(平均56.2歳)，男女比は8：2と男に多く，主訴は黄疸が5例と最も多かった．発生部位では頭部に何らかの病変があるものが9例（90%）と非常に多く，組織所見では乳頭状6例(60%)，粘液結節性4例（40%）で，手術術式では膵全摘5例，膵頭十二指腸切除3例，膵体尾部切除1例と積極的に切除されている．転帰では，2例を比較的早期に失っているが最高4年8カ月を含め6例長期生存中である．

膵嚢胞腺癌と粘液産生膵癌の共通性は，第1に両者とも膵管上皮から発生すると考えられていること[2)4)6)]，第2に膵嚢胞腺癌は粘液を産生する高円柱上皮を有する嚢胞腺腫から発生すると考えられているが，粘液産生膵癌も乳頭状円柱上皮細胞癌の症例[12]や，高円柱上皮の粘液産生膵腺腫と考えられる症例[13]を認め，粘液を産生する高円柱上皮の前癌病変を有する可能性があること，第3に組織学的に両者とも乳頭状腺癌を呈することが多いこと，以上の3点より同一疾患である可能性が強いと思われる．それでは，両者の臨床像の違いは何に原因するのであろうか．大橋ら[11]の粘液産生膵癌の臨床像に対する考え方を発展させると，癌が主膵管あるいは主膵管に近い部位に発生し，粘稠な粘液が主膵管へ流入できる場合は，粘液が主膵管に貯瘤し，主膵管を拡張させて粘液産生膵癌を呈し，癌が末梢膵管から発生し，粘稠な粘液が主膵管に流入

表2　膵管と交通を認める膵嚢胞腺癌および腺腫本邦報告例

No.	報告者	年齢・性	主　訴	発生部位	大きさ	形状	組織所見	手術形式	転帰	文献
1	与儀	59・♀				多発	嚢胞腺癌	根治切除		日消病会誌　75：178，1978
2	小西	74・♀	右季肋部腫瘤	頭部	10×6×6cm	多房	嚢胞腺癌	腫瘍摘出	5ヵ月生	外科　42：67，1980
3	和田	54・♀	発熱	体尾部	径4.5cm大	単房	乳頭状腺癌	膵体尾部切除		胆と膵　5：1145，1984
4	柳野	70・♂		頭部	7.2×7.0×3.0cm	単房	嚢胞腺腫	嚢胞切除	1ヵ月生	日膵臓病研会プロシーディングス　14：330，1984
5	自験例	71・♀	心窩部不快感	体尾部	11.5×9.0×7.0cm	単房	高分化型乳頭状腺癌	膵体尾部切除	4ヵ月生	

表3　粘液産生膵癌および腺腫本邦報告例

No.	報告者	年齢・性	主　訴	発生部位	大きさ	組織所見	手術術式	転帰	文献
1	小池	60・♂	黄疸	頭部	径5cm	乳頭状円柱上皮細胞癌	膵頭十二指腸切除	4年8ヶ月生	症例による胆道膵疾患の診断　186，1980
2	大橋	70・♀	黄疸	頭部	径4.0cm	乳頭管状腺癌	膵頭十二指腸切除	2年7ヵ月生	Prog Dig Endosc　17：261，1980
3	木村	64・♂	黄疸	頭部	径1cm	乳頭状腺癌	なし	3ヵ月死	外科　43：1387，1981
4	村上	62・♂	心窩部痛	頭体部	径3cm	乳頭状腺癌	膵全摘	1年10ヵ月生	Prog Dig Endosc　19：304，1981
5	高木	63・♂	上腹部圧迫感	体部	径2.5cm	乳頭状腺癌	膵体尾部切除	2年4ヵ月生	臨外　37：881，1982
6	大橋	77・♂	体重減少	全体	径2cm	粘液結節性癌	膵全摘	2ヵ月死	Prog Dig Endosc　20：348，1982
7	前田	59・♂	黄疸	頭部	4.0×3.5×3.5cm	粘液結節性癌	膵全摘	7ヵ月生	日消病会誌　80：1651，1983
8	高山	59・♂	黄疸	頭部	4.5×3.5×3.5cm	粘液結節性癌	膵全摘	8ヵ月生	胆と膵　5：229，1984
9	高山	63・♀	上腹部鈍痛	頭体尾部		粘液結節性腺腫	膵全摘		胆と膵　5：229，1984
10	高倉	44・♂	右季肋部痛	頭部	7.0×4.5×4.0cm	高分化型乳頭状腺癌	膵頭十二指腸切除		日膵臓病研会プロシーディングス　14：332，1984

できない場合は，末梢膵管内で粘液が貯留し，嚢胞腺癌を呈すると考えられた．

膵嚢胞腺癌および粘液産生膵癌は，膵管癌に比べて比較的予後が良好で[7)14)]，特徴的な臨床像を十分に把握した上で，治療する必要があると考えられた．

IV. 結　語

膵管と交通を認める膵嚢胞腺腫に合併した膵嚢胞腺癌の1例を報告した．膵嚢胞腺癌と粘液産生膵癌は，発生母地，粘液を産生する前癌状態を有する可能性および組織所見の共通性により同一疾患であると考えられ，両者の臨床像の違いは産生される粘稠な粘液が主膵管に流入できるかどうかによって生じるものであると推察した．

本論文の要旨は1984年9月第21回東海外科学会にて発表した．

文　献

1) 佐藤三吉：膵嚢腫に就て．中外医事新報 464：980, 1899
2) Becker WF, Welsh RA, Pratt HS: Cystandenoma and Cystandeocarcinoma of the pancreas. Ann Surg 161：845—863, 1965
3) Piper CE Jr, ReMine WH, Priestley TT: Pancreatic cystadenoma report of 20 cases JAMA 180：648—652, 1962
4) Hodgkinson DG, ReMine WH, Weiland LH: Pancreatic cystadenoma—A clinicopathologic study of 45 cases. Arch Surg 113：512—519, 1978
5) Compagno J, Oertel JE: Microcystic adenomas of the pancreas (glycogen-rich cystandenoma)—a clinicopathologic study of 34 cases. Am J Clin Pathol 69：289—298, 1978
6) Compagno J, Oertel JE: Mucinous cystic neoplasms of the pancreas with overt and latent malignancy (cystandeocarcinoma and cystandenoma)—A clinicopathologic study of 41 cases. Am J Clin Pathol 69：573—580, 1978
7) 和田祥之，黒田　慧，森岡恭彦ほか：腫瘍性膵嚢胞とその外科治療．胆と膵 5：1145—1163, 1984
8) Ohhashi K, Maruyama M, Yokoyama Y, et al: new classification of pancreatic cancer. Gastroenterology 8：1241, 1981
9) 高木国夫，竹腰隆男，大橋計彦ほか：膵癌の診断．臨外 37：98—102, 1982
10) 柳澤昭夫，加藤　洋，菅野晴夫ほか：膵嚢胞の病理．胆と膵 5：1079—1085, 1984
11) 大橋計彦，村上義央，丸山雅一ほか：粘液産生膵癌の4例．Prog Dig Endosc 20：348—350, 1982
12) 小池昭彦，末永昌宏，日比野清康ほか：問題12．中沢三郎．症例による胆道膵疾患の診断．医学図書出版，1980, p186—190
13) 高山哲夫，加藤活大，佐野　博ほか：粘液産生膵腫瘍の2例．胆と膵 5：229—234, 1984
14) Cubilla AL, Fitzgerald PJ: Morphological pattern of primary nonendocrine human pancreas carcinoma. Cancer Res 35：2234—2248, 1975