日消外会誌　18（4）：891～895，1985年

特集 6

膵頭部領域早期癌，とくに臨床病理学的検討に基づく早期癌の定義とその診断，治療について

金沢大学第2外科
東野　義信　　永川　宅和　　宮崎　逸夫

DEFINITION OF EARLY CANCER IN THE PANCREATICODUODENAL REGION ON THE BASIS OF CLINICOPATHOLOGICAL STUDY AND ITS DIAGNOSIS AND TREATMENT

Yoshinobu HIGASHINO, Takukazu NAGAKAWA and Itsuo MIYAZAKI
Surgery II, Faculty of Medicine, Kanazawa University

索引用語：早期乳頭部癌，早期膵癌，早期胆管癌

緒　言

早期胃癌の概念が胃癌の早期発見，早期治療を成功に導いたことは周知のことであるが，膵頭十二指腸領域癌に関しては，いまだ進行癌が大半を占め，各施設における症例数も限られているため早期癌の定義は明らかでない．しかし，最近，診断技術が著しく進歩し，この領域の癌に対する認識が徐々に高まるとともに，切除例の中にも比較的早期と考えられるものが経験されるようになってきた．

今回，膵頭十二指腸領域癌の早期癌に関し発表の機会を与えられたので，乳頭部癌，膵内胆管癌，膵頭部癌についておのおのの局所進展様式の差異を明らかにし，“早期の癌”の定義を主にして検討した．

対象と方法

対象は膵頭十二指腸領域癌76例で，その内訳は乳頭部癌28例（膵頭十二指腸切除26例，乳頭部切除2例），膵内胆管癌19例（膵頭十二指腸切除），膵頭部癌29例（膵全摘12例，膵頭十二指腸切除17例，他院症例4例を含む）であった．これら切除標本の全割切片にHE, Elastica van Gieson, Azan染色などを行った．

結　果

I）乳頭部癌について

その局所進展様式は十二指腸浸潤（d因子）と膵浸潤（panc因子）の2つの因子で規定することができる．図1はその模式図であるが，特に点線で囲まれた領域すなわちAd, Ac, Ab, Apは胆道癌取扱い規約[1]で言う乳頭部にあたり，ここに限局する癌をdo, $panc_0$とした．d因子と5生率（耐術例）の関係をみるとd_0 100%（3/3），d_2 40%（4/10），d_3 25%（1/4）で，d_1に該当する症例は無かった．panc因子の5生率をみると，$panc_0$ 85.7%（6/7），$panc_1$ 33%（1/3），$panc_2$ 16%（1/6），$panc_3$ 0%（0/1）であった．

このd因子，panc因子と予後の関係から局所進展度

図1　乳頭部癌のd因子，panc因子

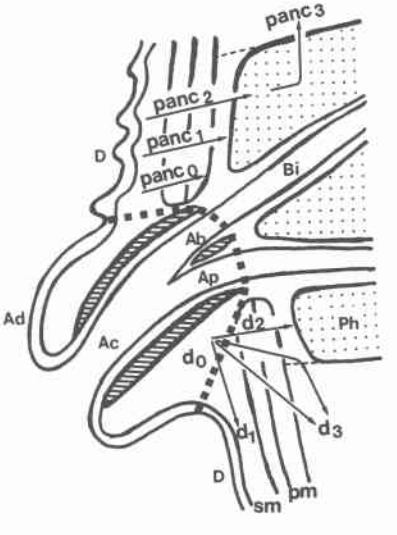

※第24回日本消外会総会シンポII：肝，胆，膵領域早期の癌の診断と治療
＜1984年10月23日受理＞
別刷請求先：東野　義信
〒920　金沢市宝町13－1　金沢大学医学部第2外科

を d_0 $panc_0$, $d_{1\sim2}$ $panc_1$, d_3 $panc_2$, d_3 $panc_3$に分類した．図2はこの進行度分類を予後と対比させたものであるが，その5生率は d_0 $panc_0$ 100%（3/3），$d_{1\sim2}$ $panc_1$ 57%（4/7），d_3 $panc_2$ 14%（1/7），d_3 $panc_3$ 0%（0/1）であった．

II）膵内胆管癌について

図3は正常例の膵内胆管アザン染色標本であるが，線維筋層を含む比較的緻密な線維性結合織層の最外層すなわち外膜までを胆管固有の壁とすると，矢印で示す範囲となり胆管壁の認識が容易となる．そこで，これを指標として s_0を胆管壁内に浸潤がとどまるもの，s_1を胆管壁を越えるが膵実質に浸潤していないもの，s_2を膵実質に浸潤するものと分類した．

図4にs因子と予後との関係を示したが，s_0は2例のみで，10年および2年8月生存中であった．s_1に該当する症例は無かったが，s_2ではその5生率は13%であった．

III）膵頭部癌について

膵頭部癌の局所進展様式は膵前方の被膜浸潤（s因子）と膵後方への浸潤（rp因子）の2つに分けて検討した．

s因子と予後との関係は図5に示すように，被膜に癌細胞が露出するse症例は全例2年未満に死亡した．これに対し，s因子陰性の s_0症例では3例に4年以上の長期生存例があり，5生率は8.3%(1/12)であった．

rp因子については図6に示すように，rp陽性例(rp(+))では現在3年以上の生存例は得られていない．これに対し，rp陰性例（rp(−)）は4例中3例が4年以上の長期生存例で，5生率は50%（1/2）であった．

そこで，s因子とrp因子による進行度分類を行い予

図2　d因子 panc 因子と予後

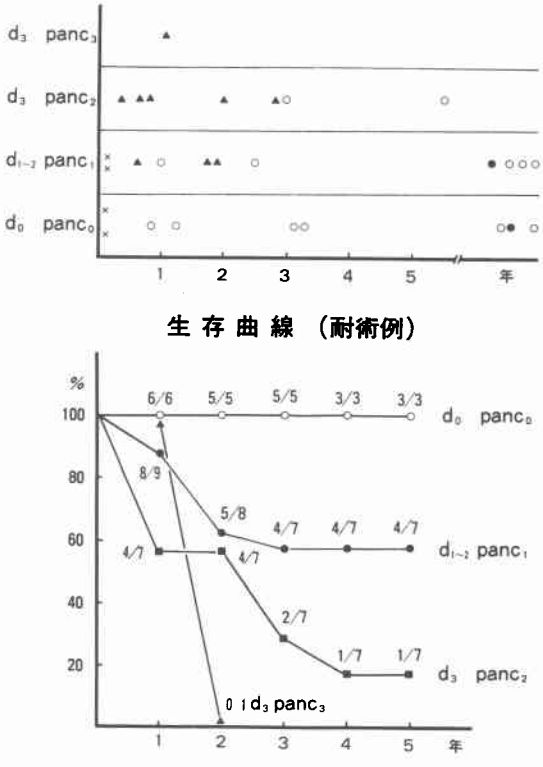

図3　正常例の膵内胆管組織像（アザン染色標本）

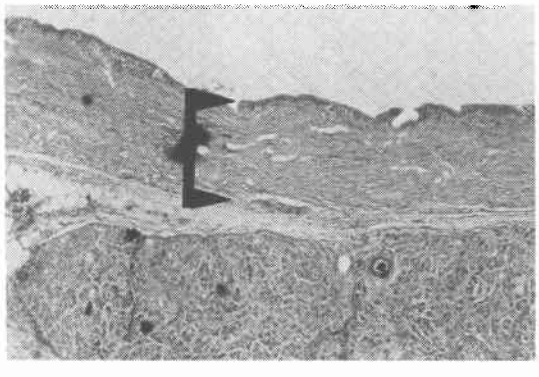

図4　胆管壁外浸潤と予後

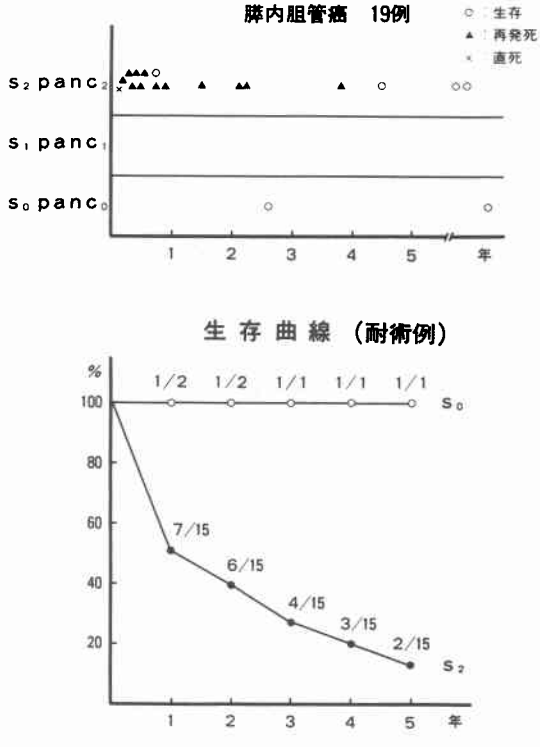

図5　s因子と予後

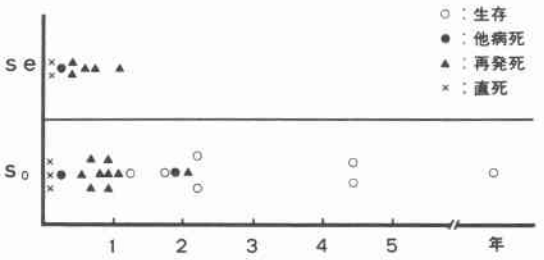

生存曲線（耐術例）

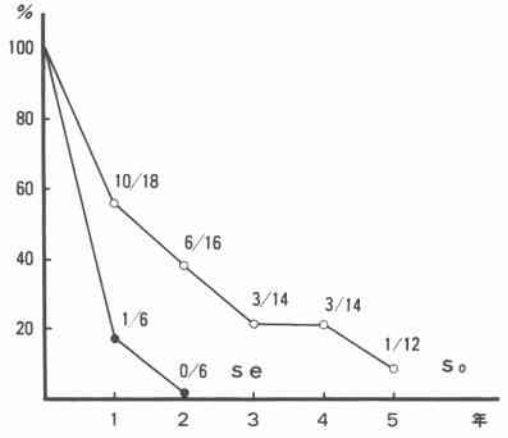

図6　rp因子と予後

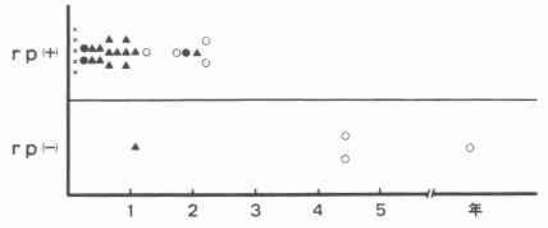

生存曲線（耐術例）

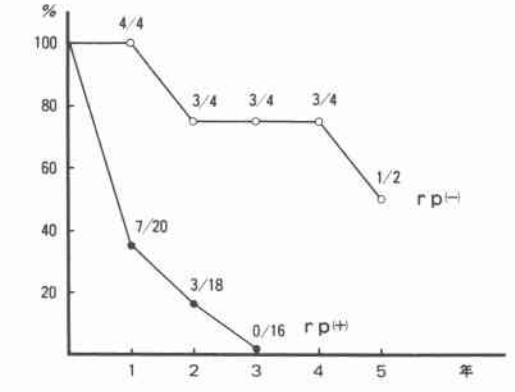

後との関係をみた．図7に示すように，s_0 rp（−），s_0 rp（＋），se rp（−），se rp（＋）の順にしだいに予後は不良となった．s_0 rp（−）の3例では死亡例はなく，逆にse rp（＋）の6例は1年未満に全例死亡した．

膵癌に関しては腫瘍径も重要な因子であるが，今回検討した症例の組織学的腫瘍径はt_1（0～2cm）3例，t_2 a（2.1～3.0cm）10例，t_2b（3.1～4.0cm）9例，t_3（4.1～6.0cm）6例，t_4（6.1cm～）1例であった．t_1では3例のうち2例が死亡し，1例が2年2月生存中であったのに対し，前述のs_0 rp（−）の3例の腫瘍径はt_2a, t_2b, t_3に各1例ずつであり，腫瘍径とs因子rp

図7　s因子rp因子と予後

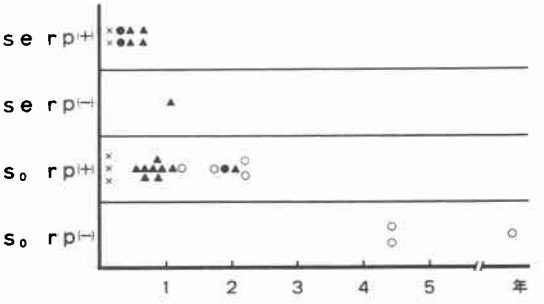

生存曲線（耐術例）

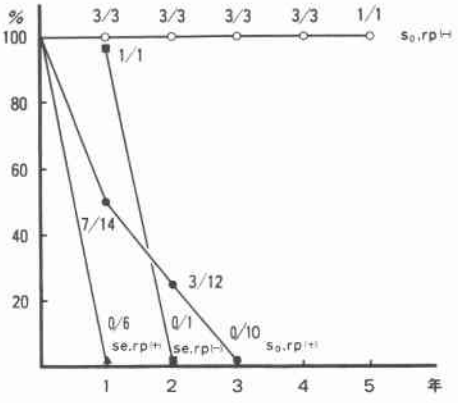

表1　s因子，rp因子とew因子

	ew(−)	ew(+)
s_0,rp(−)	3/3 100%	0%
se,rp(−)	1/1 100%	0%
s_0,rp(+)	6/17 35%	11/17 65%
se,rp(+)	0%	8/8 100%

因子との相関は現在のところ得られていない．

また，門脈浸潤の有無についてみると，s_0 rp（－）症例ではすべて門脈浸潤はなく，逆に門脈浸潤を有する症例はすべて rp 陽性例であった．

ew 因子については膵後方剝離面に癌細胞が露出または接するものを ew 陽性とすると，その陽性率は表1に示すように s_0 rp（＋）では65%，se rp（＋）では100%と高率であった．

考　察

癌の病期を臨床病理学的に潜伏癌（latent cancer），早期癌，進行癌，末期癌と分けた場合，早期癌に含まれる癌の形態は上皮内癌（carcinoma in situ），非浸潤癌（non-infiltrating cancer）および早期浸潤癌であり，一般に転移のあるものは早期癌に入れられていない[2]．一方，臨床的には治療によって高い根治率が期待できるような病期にある癌を早期癌としている[3]．早期胃癌の概念はこのような臨床の立場に立って定義され，術前診断の困難な転移の有無については問われていないが，十分にその目的を達している．すなわち，臨床面で早期癌を定義する際の条件は，1）治療後の予後が良好なこと，2）術前診断ができるかぎり可能であること，3）治療の指針となることなどが挙げられる．

さて，膵頭十二指腸領域癌では現在においても予後不良な進行癌が大半を占めるため，早期癌の概念を確立することは困難である．しかし，中には比較的早期と言える癌も少数ながら経験されることから，それらが持つ病理組織学的条件について検討した．従って，題名に用いた“早期癌”はあくまで“早期の癌”の意味であり，その条件についても局所進展様式から規定し，転移の有無は含めなかった．

まず，乳頭部癌はこの領域の中では比較的治療成績の良好な癌であり，しかも十二指腸内視鏡により病変部を観察することが可能である．しかし，膵管胆管の合流部にあたるために解剖学的には複雑である．著者らは胆道癌取扱い規約の乳頭部の定義を生かして十二指腸浸潤，膵浸潤の2つの因子から規定した．乳頭部癌の組織学的進行度分類に関しては既に報告したが[4]，乳頭部にとどまる dopanco が早期癌であるとした．従って，乳頭部内であれば Oddi 氏筋を越えた十二指腸粘膜，粘膜下層（Ad にあたる）への浸潤があってもよく，臨床的には Oddi 氏筋を認識するよりは乳頭部を認識する方がより実際的であると考えられた．一般には Oddi 氏筋を越えないものを早期癌としている報告が多いが[5)6)]，Oddi 氏筋を越え，Ad にとどまる癌については言及されていない．

著者らが早期とした9例のリンパ節転移は1例（11%）に陽性で，転移部は13b であった．さらに肉眼型では8例（89%）が腫瘤型であり，腫瘍径は2cm までが7例（78%）であった．

胆管癌についてはその局所進展様式は深達度で規定したが，前述した胆管壁および早期癌の定義は膵内胆管だけでなく，胆管全域にあてはまるものと考えている[7]．すなわち，筋層の発達が不良な胆管壁ではそれをもって深達度の指標とすることは危険であり，また薄い胆管壁を最初から細分化することも臨床面では実際的でないと考えられる．また，著者らの検討では胆管壁内に癌がとどまるかぎり，胆管壁外に神経周囲浸潤は認めず，一方浸潤が一旦胆管壁を越えると高率に壁外の神経周囲浸潤を認めた[8]．竹本らは癌の深達度が粘膜下結合識にとどまり，胆管内腔に増殖した癌で，周囲臓器やリンパ節への転移のないものと非常に狭義に定義している[9]．

著者らが早期とした2例はリンパ節転移は共に No. 13a にみられ，肉眼型は結節型であった．

膵頭部癌についてはその局所進展様式を s 因子，rp 因子で規定すると，s_0 rp（－）が早期の癌と考えられた．早期膵癌の定義に関しては膵癌取扱い規約[10]の Stage I または Moosa[11]の案に基づけば腫瘍径2cm 以下で膵被膜浸潤およびリンパ節転移のないものとなり，佐藤ら[12]の Stage I に基づけば膵被膜浸潤およびリンパ節転移の無いものとなる．今回の検討では組織学的腫瘍径でみても腫瘍径と予後との相関は得られず，t_1 の3例に関しても2例が s_0 rp（＋），1例が se rp（＋）であった．すなわち，現在教室で行っている後腹膜郭清によってもなお rp 陽性例の ew 陽性率が高く，このことがきわめて大きな問題点となっている．高木ら[13]は膵被膜浸潤のないものでもリンパ節転移を有したものは5例中2例が再発死したことから，膵内に限局し転移のないものが早期膵癌であると報告している．

著者らが早期とした3例では1例に No. 13a への転移をみている．

以上，乳頭部癌，膵内胆管癌，膵頭部癌について局所進展の程度から早期癌の定義を試みたが，早期癌について論ずる際に基本的に重要なことは，癌の進展度を規定する各因子については組織学的に十分確認された正確なものを用いることである．その定義にリンパ節転移を含めることが必須であるか否かは多数例の予

後を検討できるようになれば明らかになると考えられる.

結　語

膵頭十二指腸領域癌についてその早期癌を局所浸潤の進展様式から規定すると，乳頭部癌では do $panc_0$，膵内胆管癌では s_0，膵頭部癌では s_0 rp 陰性とするのが妥当と考えられた．今回の検討症例からみればその術式は R_1 郭清膵頭十二指腸切除でよいことになるが，特に胆管癌では胆管壁外への浸潤，膵癌では膵後方への浸潤の有無を術前術中に正確に把握することが現状では依然困難なため，十分な後腹膜郭清が必要と考えられた．

文　献

1) 胆道疾患取り扱い規約．日本胆道外科研究会編，東京・大阪・京都，第1版，金原出版，1981
2) 菅野晴夫：癌の進展．菅野晴夫，小林　博編，腫瘍病理学，東京，1970，p32—37
3) 北川知行：癌の発生と生長．大田邦夫，山本　正，杉村　隆，菅野晴夫編，癌の生物学，第1巻，東京，京都，南江堂，1980，p48—70
4) 東野義行，永川宅和，秋山高儀ほか：臨床病理学的検討からみた早期乳頭部癌の条件．胆と膵　5：1561—1566，1984
5) 岡島邦雄，成末允勇，荒木京二郎：Vater 乳頭部癌の組織学的進行度分類とその意義．癌の臨　23：895—900，1977
6) 佐田正之：乳頭部癌切除例の臨床病理学的検討—とくに肉眼型，癌進行と予後について—．日外会誌　84：1186—1197，1983
7) 小西一朗，永川宅和，秋山高儀ほか：病理組織学的所見よりみた早期胆管癌の条件．胆と膵　5：1413—1417，1984
8) 東野義信，永川宅和，佐久間寛ほか：胆管癌の進展様式，とくに神経周囲浸潤の臨床病理学的意義について．胆と膵　6：63—67，1985
9) 竹本忠良，富士　匡：早期胆道癌の定義と診断．胃と腸　17：613—618，1982
10) 膵癌取扱い規約．日本膵臓病研究会編，京・大阪・京都，第2報，金原出版，1982
11) Moossa AR, Levin B: The diagnosis of "early" pancreatic cancer: The university of Chicago experience. Cancer 47: 1688—1697, 1981
12) Sato T, Saitoh Y, noto N et al: Factors influencing the late results of operation for carcinoma of the pancreas. Am J Surg 136: 582—586, 1978
13) 高木國夫：膵癌（早期癌治療の問題点）．日癌治療会誌　19：629—631，1984