日消外会誌　18（5）：980～983，1985年

胃癌穿孔例の検討
―自験例8例と本邦報告116例について―

国立岩国病院外科
河村　武徳　　小長　英二　　榎本　正満　　佐々木　明
八木　孝仁　　蓮岡　英明　　羽井佐　実　　井出　愛邦
同　病理
荒　木　文　雄

A STUDY ON THE CASES WITH PERFORATION OF GASTRIC CANCER
—WITH SPECIAL REFERENCE TO STUDIES ON 8 CASES FROM OUR CLINIC AND 116 CASES REPORTED IN JAPAN—

Takenori KAWAMURA, Eiji KONAGA, Masamitsu ENOMOTO, Akira SASAKI, Takahito YAGI, Hideaki HASUOKA, Makoto HAISA and Yoshikuni IDE
Department of Surgery, Iwakuni National Hospital
Fumio ARAKI
Department of Pathology, Iwakuni National Hospital

索引用語：胃癌穿孔，胃十二指腸穿孔

はじめに

胃癌の穿孔は非常にまれで，胃癌手術症例の1%前後であるといわれている．われわれは昭和46年より昭和58年までの13年間に胃癌手術例720例中8例の胃癌穿孔を経験したので，若干の文献的考察を加えて報告する．

症例の概要（表1）

症例1：57歳，♀．

主訴：心窩部痛

病悩期間：10年

現病歴：夕食後突然腹痛来し当院受診．横隔膜下遊離ガス認め，穿孔8時間後に胃潰瘍穿孔の診断にて手術．

手術：胃切除術，Billroth-II法にて再建．Stage I（$P_0H_0N_0S_0$），非治癒切除（R_0）

切除標本：前庭部後壁にIII型早期癌（20mm×20mm）認める．その潰瘍中央に1cmϕの穿孔口．組織診断は，Tubular adenocarcinoma, INF β.

予後：再発の徴候なく11年健在．

症例2：65歳，♂．

主訴：上腹部痛

病悩期間：1週間．

現病歴：夕食後より腹痛来し近医にて処置．翌早朝より疼痛増強し当院受診．穿孔推定9時間後に胃潰瘍穿孔の診断にて手術．

手術：胃亜全摘，Billroth-II法にて再建．Stage IV（$P_0H_3N_2S_3$）．非治癒切除（R_0）．

切除標本：前庭部小弯にBorrmann　3型胃癌（75mm×70mm）認める．その癌性潰瘍の中央に0.7cmϕの穿孔口．組織診断はPapillary　adenocarcinoma, INF γ.

予後：術後7カ月後死亡．

症例3：62歳，♀．

主訴：上腹部左側腹部痛．

病悩期間：不明．

現病歴：夕食後上腹部に激痛来し近医に入院．翌朝当院に転科す．穿孔推定18時間後に十二指腸潰瘍穿孔の診断にて手術．

手術：胃全摘，Graham変法にて再建．Stage IV（P_0

＜1985年2月13日受理＞別刷請求先：河村　武徳
〒740　岩国市黒磯町2－5－1　国立岩国病院外科

表1

胃癌穿孔例										
症例	性	年齢	術前診断	手術々式	Stage	胃癌性状	穿孔部位	穿孔形式	組織型	予後
1	♀	57	胃潰瘍穿孔	胃切除 B－II	St-I	II型早期癌	前庭部後壁	b 1cmϕ	管状腺癌	11年健在
2	♂	65	胃潰瘍穿孔	亜全摘 B－II	St-IV	Borr 3	前庭部小弯	a 0.7cmϕ	乳頭腺癌	7か月後死亡
3	♀	62	十二指腸潰瘍穿孔	全摘	St-IV	Borr 3	体部前壁	a 1.5cmϕ	低分化腺癌	1年5カ月後死亡
4	♂	59	胃潰瘍穿孔	亜全摘 B－II	St-IV	Borr 3	前庭部小弯	a 0.2cmϕ	管状腺癌	1年後死亡
5	♂	68	胃癌穿孔	亜全摘 B－II	St-III	Borr 3	前庭部小弯	a 0.5cmϕ	低分化腺癌	3年健在
6	♂	76	胃潰瘍穿孔	大網被覆充填術	St-III	Borr 2	前庭部前壁	a 0.5cmϕ	管状腺癌	1カ月後死亡
7	♀	84	汎発性腹膜炎	亜全摘 B－I	St-III	Borr 2	前庭部大弯	a pin hole	乳頭腺癌	2年健在
8	♂	40	胃潰瘍穿孔	胃切除 B－I	St-III	IIc＋III類似進行癌	体部前壁	a 0.5cmϕ	低分化腺癌	10年健在

$H_2N_2S_3$). 非治癒切除 (R_0).

切除標本：胃体部前壁に Borrmann 3型胃癌 (50mm×50mm) を認める. その癌性潰瘍の中央に1.5cmϕの穿孔口. 組織診断は Poorly differentiated adenocarcinoma. INF γ.

予後：術後1年5カ月後死亡.

症例4：59歳. ♂.

主訴：心窩部痛

病悩期間：2カ月.

現病歴：夜半より上腹部痛来し近医にて処置. 腹痛増強のため当院受診. 穿孔推定40時間後胃潰瘍穿孔の診断にて手術.

手術：胃亜全摘, Billroth-II 法にて再建. Stage IV ($P_0H_2N_2S_2$). 非治癒切除 (R_0).

切除標本：前庭部小弯に Borrmann 3型胃癌 (65mm×35mm) を認める. その癌性潰瘍中心に0.2cmϕの穿孔口. 組織診断は Tubular adenocarcinoma, INF β.

予後：術後1年後死亡.

症例5：68歳. ♂.

主訴：心窩部痛

病悩期間：6カ月

現病歴：当科にて胃癌の精査入院中, 突然腹部激痛来し, 横隔膜下に遊離ガス認め, 穿孔3時間後胃癌穿孔の診断にて手術.

手術：胃亜全摘. Billroth-II 法にて再建. Stage III ($P_0H_0N_2S_2$). 非治癒切除 (R_0).

切除標本：前庭部小弯に Borrmann 3型胃癌 (80mm×60mm) 認める. その癌性潰瘍の中央に0.5cmϕの穿孔口. 組織診断は, Poorly differentiated adenocarcinoma, INF β.

予後：再発の徴候なく3年健在.

症例6：76歳. ♂.

主訴：上腹部痛.

病悩期間：6カ月.

現病歴：夕食直後より腹痛来し近医入院. 腹痛増強のため翌日当院紹介さる. 横隔膜下遊離ガス認め, 穿孔推定15時間後胃潰瘍穿孔の診断にて手術.

手術：全身状態考慮し大網による穿孔部被覆術施行. 前庭部に腫瘤認め (剖検にて Borrmann 2), その前壁に0.5cmϕ穿孔口. Stage III ($P_0H_0N_2S_2$).

予後：術後1カ月後死亡.

症例7：84歳. ♀.

主訴：呕吐. 意識消失.

病悩期間：2カ月.

現病歴：突然呕吐と意識消失を来し当院受診, 腹部腫瘤触知し, 穿孔推定3時間後横行結腸癌穿孔による腹膜炎の診断にて手術.

手術：胃亜全摘, Billroth-I 法にて再建. Stage III ($P_0H_0N_2S_2$). 非治癒切除 (R_0).

切除標本：前庭部大弯に Borrmann 2型胃癌 (50mm×50mm) を認める. その癌性潰瘍の中央に pin hole 大の穿孔口. 組織診断は, Papillary adenocarcinoma, INF γ.

予後：術後2年健在.

症例8：40歳. ♂.

主訴：心窩部痛.

病悩期間：不明.

現病歴：昼食後腹痛来し近医にて処置. その後も腹痛増強のため当院受診. 横隔膜下遊離ガス認め, 穿孔20時間後胃潰瘍穿孔の診断にて手術.

手術：胃切除術. Billroth-I 法にて再建. Stage III ($P_0H_0N_2S_2$). 非治癒切除 (R_0).

切除標本：体部前壁に IIc+III 型類似進行癌 (32 mm×20mm) を認める. その癌性潰瘍の中央に0.5 cmϕ の穿孔口. 組織診断は, Poorly differentiated adenocarcinoma, INF γ.

予後：術後10年健在.

以上8症例の穿孔部組織学的所見に関しては, 西ら[1]の分類に準じて行うと, 漿膜下層に達する癌腫の直接的な壊死潰瘍による穿孔を示す a-type は7例, 癌のない薄い結合織からなる潰瘍底の穿孔を示す b-type は1例であった. 図1上段は a-type 自験例症例8の組織像であり, IIc+III 類似進行癌穿孔と診断された. 下段は b-type 自験例症例1の組織像であり, III 型早期癌穿孔と診断された.

図　1

上：粘膜および穿孔部潰瘍底（⬇）に癌細胞がスキルス様に浸潤している, a-type.

下：潰瘍辺縁粘膜面（⬇）に癌を認めるが穿孔部潰瘍底（⇩）には癌の浸潤を認めない, b-type.

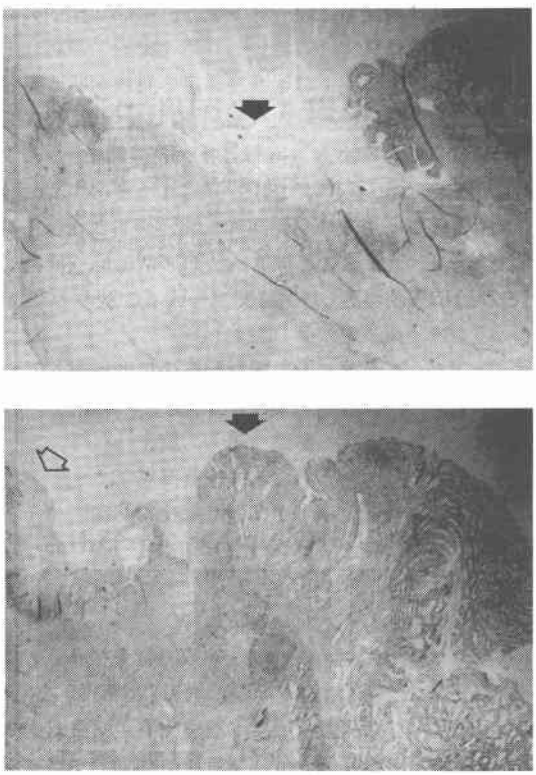

考　察

胃癌穿孔は1824年 Laennec が, また本邦では1915年斉藤の報告が最初のようである[2]. 朝沼ら[3]は, 1955年～1977年の22年間の胃癌穿孔167例を集計報告している. 今回われわれは, 1977年以降1983年までの7年間に自験例を除き116例を集計しえたので検討したい.

1) 頻度（表2）

胃癌穿孔は比較的まれな疾患である. 全胃癌手術症例中の胃癌穿孔の頻度に関する報告のうち主なものを列記すると表2のとおりで[4)~14)], 大多数の報告者は, 0.30%～2.89%とほぼわれわれと同じ頻度を示し, 平均0.81%であった. 欧米では, McNealy[15], Bisgard[16]らの報告では4%前後とかなり高率にみられている.

2) 年齢・性

記載のある60例についてみると, 男女とも50歳以上に多く45名（75%）で, いわゆる癌年齢に一致している. しかしながら30歳以下の若年者にも胃癌穿孔が3名（5%）報告されている. 男女比は3.3：1の割合で男性に多く全胃癌症例における年齢分布, 性差とほぼ同様の傾向であった.

3) 術前診断

記載のある75例のうち胃癌穿孔と術前診断しえたも

表2　胃癌穿孔の頻度

年度	報告者	胃癌手術例	穿孔例	%
1958	野崎	301	2	0.66
1959	岡本	652	4	0.61
1960	足立	380	3	0.78
1963	山田	455	2	0.44
1964	間野	381	11	2.89
1967	沢野	469	3	0.64
1969	村田	702	13	1.82
1973	秋元	606	3	0.49
1974	新井	1,002	6	0.60
1978	小穴	308	5	1.62
1979	佐藤	374	3	0.80
1980	前田	1,643	5	0.30
1981	西尾	986	6	0.60
1982	赤坂	447	2	0.40
1984	著者ら	720	8	1.11
合　計		9,426	76	0.81

のは25例（33%）で，その内訳は，すでに胃癌と診断されていたものおよび，胃透視，胃カメラが誘因と考えられるものがほとんどである．診断しえなかった50例のうち43例は潰瘍穿孔および汎発性腹膜炎と診断されている．そのほかは，胃穿孔2例，急性胆嚢炎2例，結腸癌，腸閉塞，穿孔性虫垂炎が各1例ずつあった．

4）穿孔部位

記載のある80例では，胃体部が多く47例（58.8%），次いで幽門部26例，噴門部7例の順となる．しかも前壁47例（58.8%），および小弯24例（30%）と，胃体部，幽門部の前壁小弯側に多くみられた．隣接臓器への穿孔の報告もみられ，池田[17]は胃結腸瘻，久保[18]は胃空腸瘻の症例を報告している．

5）癌腫の性状

記載のある62例のうち56例が進行癌であった．また6例に早期胃癌穿孔がみられている．進行癌の肉眼分類では，Borrmann 1型0，2型15例（24.2%），3型35例（56.5%），4型5例（8.1%），IIc類似進行癌1例（1.6%）で，大多数がBorrmann 2ないし3型であった．一方早期癌は，IIc＋III型3例（4.8%），III型1例（1.6%），III＋IIc型2例（3.2%）であり，すべてIIIの部分の穿孔であった．

6）組織学的診断

記載のある46例について検討してみると，乳頭腺癌（pap）5例（10.9%），管状腺癌（tub）14例（30.4%），膠様腺癌（muc）3例（6.5%），低分化腺癌（por）19例（41.3%），印環細胞癌（sig）5例（10.9%）であり，前3者を分化型，後2者を低分化型とすると，分化型腺癌22例（47.8%），低分化型腺癌24例（52.2%）であった．諸家の報告では，分化型が多いとされているが，われわれの集計では低分化型の穿孔例が多かった．

7）手術術式

記載のある85例についてみると，65例（76.5%）に胃切除が行われており，手術死亡は1例認められ，13例（20%）にR_2根治術が施行されていた．うち2例は，大網充塡術後二期的に根治術がなされ，もう1例は保存的に穿孔治療の後，根治術を行っていた．非手術例では，大網充塡12例，縫合閉鎖3例，単開腹5例あり，手術死亡が6例みられている．

8）予後

記載ある胃切除57例と非切除24例の転帰を検討した．生存例は報告時におけるものである．切除例中死亡例は35例で，中でも6カ月以内の死亡例が23例あり，一般に予後不良であるが，生存例22例中，1～2年4例，2～3年6例，3～5年1例，さらに5年以上の生存も4例みられている．これに対し，非切除例の予後は極めて悲観的で，24例中23例が6カ月以内に死亡しており，うち1カ月未満の死亡が18例みられた．治療成績の向上のためには，全身状態の許す限り積極的に胃切除し，できれば根治術をめざすことが望ましい．

おわりに

胃癌穿孔自験例8例を述べるとともに，本邦報告例116例に対して文献的考察を加え報告した．

本症例の要旨は第58回中国四国外科学会（昭和58年11月米子）において発表した．

文　献

1）西　満正，菅野　武，霞富士夫ほか：胃癌の穿孔．胃と腸　6：437—443，1971
2）竹井信夫，石本喜和男，河野暢之ほか：胃癌穿孔4例の経験ならびに文献的考察．和歌山医　31：269—276，1980
3）朝沼　榎，野村秀洋，東　剛造ほか：胃癌穿孔例の検討—自験例6例と本邦報告例128例の検討—．鹿児島大医誌　31：165—173，1979
4）野崎成典，益満義躬，森山　元ほか：胃癌穿孔について．臨外　13：255—260，1958
5）間野清志，片岡和男，山口廸哉ほか：胃癌穿孔について（統計的観察）．外科　26：756—762，1964
6）沢野紀男，高橋牧之介，宮崎義宣ほか：胃癌穿孔3例の手術経験ならびに本邦例の統計的観察．癌の臨　13：947—954，1967
7）村田　勇，広野禎介，佐伯良昭：胃十二指腸穿孔の治療．手術　23：1246—1255，1969
8）秋元光博，伊藤隆夫，田中隆夫：胃癌穿孔の3例．外科　35：992—996，1973
9）新井政幸，藤間弘行，町田肇彦ほか：胃十二指腸穿孔例の検討．外科　36：809—814，1974
10）小穴勝文，椿　哲朗，木村恒人ほか：胃癌穿孔の検討．東京女医大誌　48：256—262，1978
11）佐藤薫隆，近漆拓世，鈴木基広ほか：胃癌穿孔に対する根治手術について—大網引入れ充塡閉鎖術の応用．日消外会誌　12：53，1979
12）前田　守，島津久明，小堀鷗一郎ほか：胃癌穿孔症例の検討—自験6例の報告と本邦文献上報告例の分析—．日臨外医会誌　6：647—654，1981
13）西尾幸男，五百蔵昭夫，植松　清ほか：胃癌穿孔例の検討．日消外会誌　14：938，1981
14）赤坂義和，河村勝弘，中瀬一郎ほか：胃癌穿孔の2例．三重医　26：265—268，1982
15）McNealy RW: Perforation in gastric carcinoma. Surg Gyencolo Obstet 67：818—823，1938
16）Bisgard MD: Emergency gastrectomy for acute perforation of carcinoma of the stomach with diffuse soiling of the free pertioneal cavity. Ann Surg 120：526—530，1944
17）池田俊行，畠山哲明：巨大な胃・結腸瘻を形成した胃がんの1例．広島医　33：230，1980
18）久保信之，増田久之，井上修一ほか：胃癌穿通による胃空腸瘻の1例．日消病会誌　22：88，1980