

# Leser-Trélat sign を伴った胃腺扁平上皮癌症例

福島県立医科大学第2外科学教室

野水 整 浦住幸治郎 井上 典夫  
鈴木 正人 渡辺 岩雄

## A CASE OF ADENOSQUAMOUS CARCINOMA OF GASTRO-ESOPHAGEAL JUNCTION WITH LESER-TRÉLAT SIGN

Tadashi NOMIZU, Kojiro URAZUMI, Norio INOUE,  
Masahito SUZUKI and Iwao WATANABE

The Second Department of Surgery, Fukushima Medical School

索引用語: Leser-Trélat sign, 胃腺扁平上皮癌, 胃癌と seborrheic keratosis

### I. はじめに

突然に出現する著明な seborrheic keratosis は種々の悪性腫瘍のマーカーとなりえる皮膚症状であり, Leser-Trélat sign として知られている。最近著者らはこの Leser-Trélat sign を疑わせる体幹に多数の seborrheic keratosis を有する胃噴門部癌症例を経験したので報告するとともに, 既報告47例を収集しえたのでこの sign のもつ臨床的意義について文献的考察を加える。

### II. 症 例

症例: 72歳, 男性。

主訴: 心窩部痛。

図2 切除胃, 噴門部にII-c様進行胃癌が認められた。

図1 胃透視, 噴門部にII-c様病変を認める。

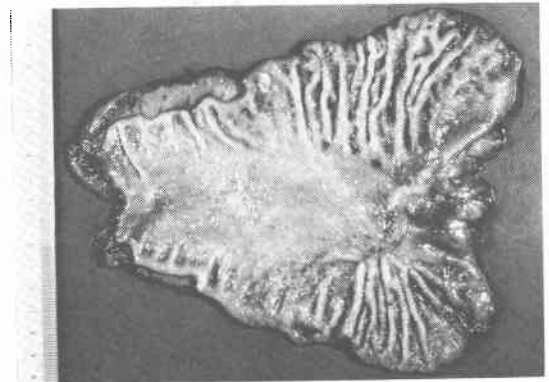
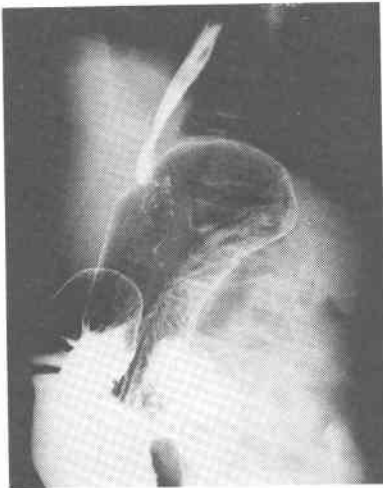
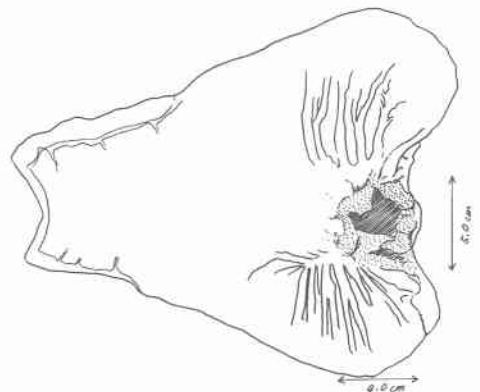


図2のシェーマ



<1985年1月16日受理>別刷請求先: 野水 整  
〒960 福島市杉妻町4-45 福島県立医科大学第2  
外科

既往歴：17歳時肺結核。

現病歴：2年前より時々心窩部痛があったが放置していた。約4カ月前より心窩部痛が頻繁になったため当院内科受診。胃透視および胃内視鏡検査にて噴門部のII-C様進行胃癌の診断で当科転科となった(図1)。昭和58年7月4日胃全摘術施行。食道胃境界部に発生した癌でP<sub>0</sub>H<sub>0</sub>n(-)m, stage I(胃癌取扱い規約, 組織学的進行程度), 組織型は腺扁平上皮癌(adenosquamous carcinoma)であった(図2, 3)。

体幹の皮膚病変については7年前より前胸部に少数点在していたものが, 5年前急に前胸部および背部に多発性に著明な広がりを見せ, その後も徐々に同様の皮膚病変が増えてきていた。入院時の皮膚生検でseborrheic keratosisの診断を得, Leser-Trélat signと判断した(図4, 5)。胃全摘後1年の経過観察ではその増加は認められていない。

図3 胃癌組織像, 腺癌の形態を示す部分(右)と扁平上皮癌の形態を示す部分(左)が混在していた。(HE, 100倍)

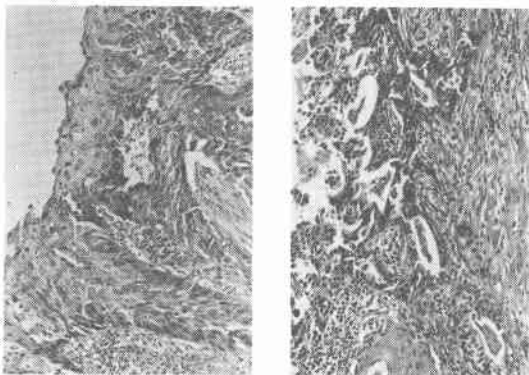


図4 前胸部, 背部に見られた皮膚病変(seborrheic keratosis)。

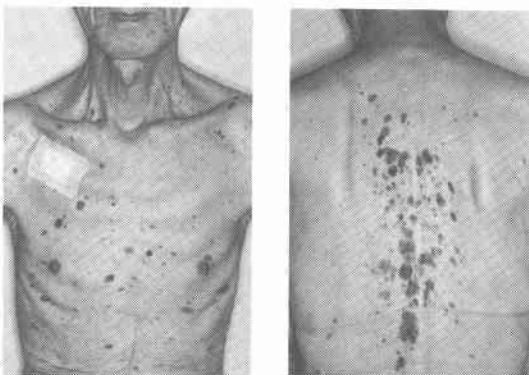

図5 seborrheic keratosisの組織像, 角層, 有棘層, 基底層の増殖が認められた。(HE, 100倍)

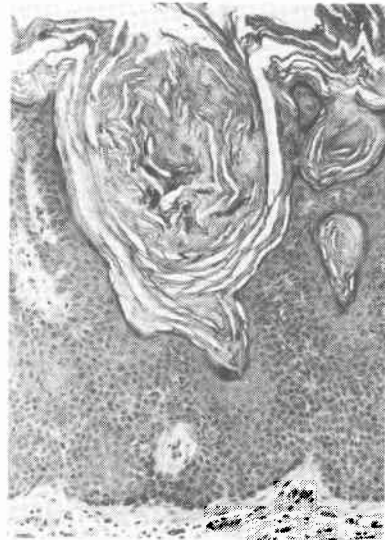

図6 F家系・家系図, Leser-Trélat signの家族内発生が疑われる。

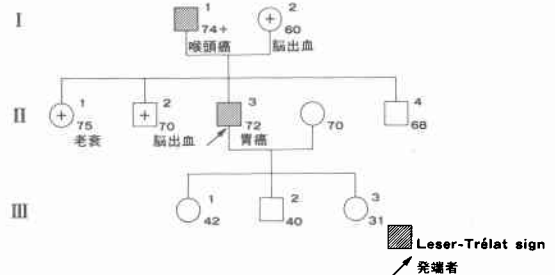


表1 Leser-Trélat signにみられた悪性腫瘍<sup>1)~38)</sup>。

悪性腫瘍	例数
胃小腸	12
肺	2
肝	5
胆嚢	1
胆管	1
膵	1
肺	3
乳房	7
子宮	2
前立腺	1
白血	1
リンパ	2
皮膚	3
口腔	1
痔	3
肉腫	1
不明	1
計	47

なお, 家族歴を聴取すると, 患者の父親が喉頭癌で死亡しているが, 同様の皮膚病変が認められており, Leser-Trélat signの家族内発生が疑われた(図6)。

### III. 考 察

Leser-Trélat sign の診断基準は、癌に関連して seborrheic keratosis が突然に出現し、しかも大きさと数が急速に増大するものとされる<sup>1)</sup>。著者らが文献的に収集しえた Leser-Trélat sign 47例の報告<sup>1)~38)</sup>では、合併した悪性腫瘍は胃癌が12例と最も多く<sup>4)6)8)14)17)23)31)34)~37)</sup>。消化器系では大腸癌5例<sup>10)11)25)</sup>、十二指腸癌<sup>20)</sup>、小腸平滑筋芽腫<sup>38)</sup>、肝癌<sup>13)</sup>、胆嚢癌<sup>26)</sup>、胆管癌<sup>24)</sup>および膵癌<sup>3)</sup>各1例と半数近くが消化器癌である。消化器以外では乳癌が7例と多く<sup>5)28)30)32)33)</sup>、肺癌3例<sup>15)22)27)</sup>、子宮癌2例<sup>9)29)</sup>、卵巢癌<sup>7)</sup>、前立腺癌<sup>12)</sup>各1例、白血病2例<sup>16)19)</sup>、リンパ腫3例<sup>18)21)38)</sup>、セザリー症候群1例<sup>1)</sup>、菌状息肉症3例<sup>18)22)37)</sup>が見られた。組織型では固型癌では大部分が adenocarcinoma であるが、squamous cell carcinoma<sup>15)22)</sup>や small cell carcinoma<sup>27)</sup>も認められている。本症例では adenosquamous carcinoma であり比較的まれな組織型を示した。また、Leser-Trélat sign の家族内発生については Lynch ら<sup>28)</sup>によっても報告されている。

病因論的機序については現在なお明らかではないが、Leser-Trélat sign を癌に関連した genodermatosis の独特の型の現われであるとするものもある<sup>28)</sup>。ひるがえって本症例についてみると、seborrheic keratosis が急速に拡大した時期と癌の症状が初発した時期とに約3年の隔りがある。したがって本症例にみられた皮膚病変を Leser-Trélat sign と必ずしも断定できない一面もあるが、ここで癌の発育の問題を考えてみたい。まず initiation により前癌期となり、次に cancerization によって前臨床癌期となりさらに promotion を受けて臨床癌期となる<sup>39)</sup>とすれば、本症例における症状出現の時期はすでに臨床癌期であり、皮膚病変の急速な拡大の時期が前臨床癌期から臨床癌期への promotion の時期と一致するのかも知れない。あるいは前癌期から前臨床癌期への cancerization の時期であったのかも知れない。いずれにせよ retrospective に考えれば、本症例においては seborrheic keratosis の急速な拡大を認めたのであるから、その時点で癌スクリーニングとくに胃癌スクリーニングを反復して実施していれば早期のうちに胃癌を発見できた可能性がある。

seborrheic keratosis は高齢者ではごく一般的に見られる皮膚病変であり、また本邦においては高齢者ではより癌の顕在化が多い事実<sup>39)</sup>を考えると、seborrheic keratosis と Leser-Trélat sign とを簡単に結び

つけるのは問題があると思われるが、突然に出現したり急速に拡大する、あるいは体幹の著明な seborrheic keratosis は癌の早期発見の一助になりえることに注意を喚起すべきであろう。

### IV. おわりに

著明な seborrheic keratosis を伴った胃噴門部癌の1例を報告し、Leser-Trélat sign について文献的考察を加えた。本症例に見られた Leser-Trélat sign が cancer-associated genodermatosis と解釈する立場にたつと、胃全摘後1年では皮膚病変の増加増大傾向は消失したが、今後どのような経過をたどるのか興味のあるところである。

### 文 献

- 1) Dantzig PI: Sign of Leser-Trélat. Arch Dermatol 108: 700-701, 1973
- 2) Pollitzer S: Acanthosis nigricans, in International Atlas of Rare Skin Disease. no 10. Edited by Morris M, et al. London, Lewis, 1890
- 3) Gougerot H, Duperrat B: Dermatoses verruqueuses "montricières" d'un cancer visceral. Ann Dermatol Syphiligr 2: 193-199, 1936
- 4) Forman L: Acanthosis nigricans with discrete warts and marked mucous membrane changes in a patient with vitiligo. Proc R Soc Med 36: 611, 1943
- 5) Jossierand A, Dargent M, Mayer M: Évolution et involution simultanées de carcinose du sein et de verrues de la région mammaire. Presse Méd 2: 674-675, 1948
- 6) Schwartz B: Acanthosis nigricans. Proc P Soc Med 45: 466, 1952
- 7) Dingley ER, Marten RH: Adenocarcinoma of the ovary presenting as acanthosis nigricans. J Obstet Gynecol 64: 898-900, 1957
- 8) Sneddon IB, Roberts JBM: An incomplete form of acanthosis nigricans. Gut 3: 269-272, 1962
- 9) Ronchese F: Keratoses, cancer and the sign of Leser-Trélat. Cancer 18: 1003-1006, 1965
- 10) Walter JA: Eruptive basal cell papillomata with carcinoma of caecum. Proc R Soc Med 65: 595-596, 1972
- 11) Liddle K, White JE, Caldwell IW: Seborrheic keratoses and carcinoma of the large bowel: Three cases exhibiting the sign of Leser-Trélat. Br J Dermatol 92: 449-452, 1975
- 12) Gitlin MC, Pirozzi DJ: The sign of Leser-Trélat. Arch Dermatol 111: 792, 1975
- 13) Harrington CI: Leser-Trélat sign with Por-

- phyria Cutanea Tarda and malignant hepatoma. Arch Dermatol 112 : 730, 1976
- 14) White H : Acanthosis nigricans and wart-like lesions associated with metastatic carcinoma of the stomach. Cutis 17 : 931—933, 1976
  - 15) Doll DC, McCagh MF, Welton WA : Sign of Leser-Trélat. JAMA 238 : 236—237, 1977
  - 16) Greer KE, Hawkins H, Hess C : Leser-Trélat associated with acute leukemia. Arch Dermatol 114 : 1552, 1978
  - 17) Schwartz RA, Burgess GH : Florid cutaneous papillomatosis. Arch Dermatol 114 : 1803—1806, 1978
  - 18) Safai B, Grant JM, Good RA : Cutaneous manifestation of internal malignancies II The sign of Leser-Trélat. Int J Dermatol 17 : 494—495, 1978
  - 19) Kechijian P, Sadick NS, Mariglio J et al : Cytarabine-induced inflammation in the seborrheic keratoses of Leser-Trélat. Ann Intern Med 91 : 868—869, 1979
  - 20) Curry SS, King LE : The sign of Leser-Trélat. Arch Dermatol 116 : 1059—1060, 1980
  - 21) Halevy S, Halevy J, Feuerman EJ : The sign of Leser-Trélat in association with lymphocytic lymphoma. Dermatologica 161 : 183—186, 1980
  - 22) Lambert D, Fort M, Legoux A : Le signe de Leser-Trélat : A propos de 2 observations. Ann Dermatol Venerol 107 : 1035—1041, 1980
  - 23) Sperry K, Wall J : Adenocarcinoma of the stomach with eruptive seborrheic keratoses, The sign of Leser-Trélat. Cancer 45 : 2434—2437, 1980
  - 24) Lee CH, Clark AR, Thorpe ME et al : Bile duct adenocarcinoma with Leser-Trélat sign and pure red blood cell aplasia. Cancer 46 : 1657—1660, 1980
  - 25) Wagner RF Jr, Wagner KD : Malignant neoplasms and the Leser-Trélat sign. Arch Dermatol 117 : 598—599, 1981
  - 26) Jacob MI, Rigel DS : Acanthosis nigricans and the sign of Leser-Trélat associated with adenocarcinoma of the gallbladder. Cancer 48 : 325—328, 1981
  - 27) Hattori A, Umehae Y, Kataki S et al : Small cell carcinoma of the lung with Leser-Trélat sign. Arch Dermatol 118 : 1017—1018, 1982
  - 28) Lynch HT, Fusaro RM, Pester JA et al : Leser-Trélat sign in mother and daughter with breast cancer. J Med Genet 19 : 218—221, 1982
  - 29) Aylesworth R, Vance JC : Multiple hamartoma syndrome with endometrial carcinoma and the sign of Leser-Trélat. Arch Dermatol 118 : 136—138, 1982
  - 30) Friedman-Birnbaum R, Haim S : Seborrheic keratosis and papillomatosis : Markers of breast adenocarcinoma. Cutis 32 : 161—162, 1983
  - 31) Tutakne MA, Das KD, Upadhyaya VK et al : Leser-Trélat sign associated with carcinoma of gastro-oesophageal junction. Indian J Cancer 20 : 32—34, 1983
  - 32) Venencie PY, Perry HO : Sign of Leser-Trélat : Report of two cases and review of the literature. J Am Acad Dermatol 10 : 83—88, 1984
  - 33) 中村雄彦 : Sign of Leser-Trélat. 臨皮 29 : 897—900, 1975
  - 34) 鈴木 弓, 松尾隼朗, 小栗 昭ほか : Leser-Trélat の徴候より早期胃癌が発見された 1 例. 臨皮 33 : 261—265, 1979
  - 35) 瀬上一誠, 原沢 茂, 渡辺浩之ほか : Leser-Trélat 徴候にて微小 IIC を発見しえた 1 例. Prog Dig Endosc 15 : 157—159, 1979
  - 36) 黄 沾, 中村孝司, 山中正巳ほか : Leser-Trélat の徴候を示した IIa 型早期胃癌の 1 例. Prog Dig Endosc 15 : 160—162, 1979
  - 37) 小泉洋子, 飯塚 一, 桜庭番匠ほか : Leser-Trélat 徴候. 皮の臨 22 : 179—184, 1980
  - 38) 籠持 淳, 幸田 衛, 植木宏明ほか : Leser-Trélat 徴候. 西日皮 44 : 373—378, 1982
  - 39) 菅野晴夫 : ヒト癌の自然史. 日病理会誌 69 : 27—57, 1980