日消外会誌　18（5）：992～995，1985年

胃癌の手術中に発見された左側胆嚢の1症例

財団法人愛世会愛誠病院外科
河野　研一　佐藤　重樹　永野　秀樹　箭本　浩
同　内科
松　田　正　尚
帝京大学第1外科
花　上　仁　四　方　淳　一

A CASE OF THE LEFT-SIDED GALLBLADDER RECOGNIZED DURING OPERATION OF THE GASTRIC CANCER

Kenichi KONO, Shigeki SATOH, Hideki NAGANO, and Hiroshi YAMOTO
Department of Surgery, Juridical Foundation Aisei-Kai Aisei Hospital
Masanao MATSUDA
Department of Internal Medicine, Juridical Foundation Aisei-Kai Aisei Hospital
Hitoshi HANAUE and Junichi SHIKATA
1st Department of Surgery, Teikyo University School of Medicine

索引用語：左側胆嚢，胆嚢位置異常，胆道奇形

はじめに

胆嚢の先天異常のうち，位置異常についてGross[1]は，1. intrahepatic gallbladder, 2. gallbladder on the left side, 3. retrodisplacement of the gallbladder, 4. floating gallbladderがあると述べている．これらのうち，gallbladdre on the left sideについての位置異常は欧米・本邦合せて46例が報告されているが，胆嚢窩が肝円索の左側にある左側胆嚢は23例にすぎない．

われわれは最近その1症例を経験したので文献的考察を加えて報告する．

症　例

患者：59歳，女性．

主訴：上腹部下快感．

家族歴：特記すべきことはない．

既往歴：精神分裂病のため，当院精神神経科に昭和58年5月17日より入院・治療中であった．

現病歴：昭和58年11月初旬より上腹部不快感があり，胃X線検査を受け幽門部前壁小弯側にIIc型早期胃癌（胃癌取扱い規約による）を思わせる所見を得た．その後の胃内視鏡検査によりIIcと診断し，生検によりGroup IV（胃癌取扱い規約による）の診断を得たため外科に転科となった．

現在までに胆嚢炎様の症状はなく，その他の異常を指摘されたこともなかった．

入院時現症：体格，栄養中等度，意識清明，血圧140/98mmHg，脈拍70回/分で緊張良好，眼瞼結膜に貧血はなく，眼球結膜に黄疸なし，胸部理学的所見は正常，腹部は平坦で腫瘤や圧痛はなく，肝，脾も触知しなかった．直腸指診でも異常を認めなかった．

入院時検査所見：**表1**のごとく血算，生化学検査に異常を認めないが，GTT検査で糖尿病域にあることがわかった．

胃X線検査および胃内視鏡検査所見：幽門部前壁小弯側にIIc型早期胃癌を思わせる所見がみられた．胃内視鏡でも同様の所見が認められ，生検によりGroup IVの診断を得た．

胆嚢超音波所見（**図1**）：右矢状走査あるいは肋骨弓下走査よりも正中走査の方がより明確に胆嚢を描写す

＜1985年2月13日受理＞別刷請求先：河野　研一
〒173　板橋区加賀1－3－1　愛誠病院外科

表1　入院時血液検査所見
（　）内は正常値

RBC	495 x 10^4	Creatine	0.6(0.8-1.4)
WBC	3200	Amylase	58(50-220)
Hb	13.6 g/dl	T.P.	7.1(6.4-8.2)
Ht	40.3%	ESR	
ZTT	3.7(4-12)	1 hr.	2
GOT	11(10-32)	2 hr.	6
GPT	7(2-28)	S-suger	122
LDH	270(200-450)	Urine	
Al-p	6.4(3-10)	suger	(-)
T-Bil	0.4(0.3-1.2)	protein	(-)
BUN	13.2(8-22)		

図1　超音波検査．正中矢状走査で，胆嚢が明確に描写できる．胆嚢内に結石はなく，炎症所見もみられない．

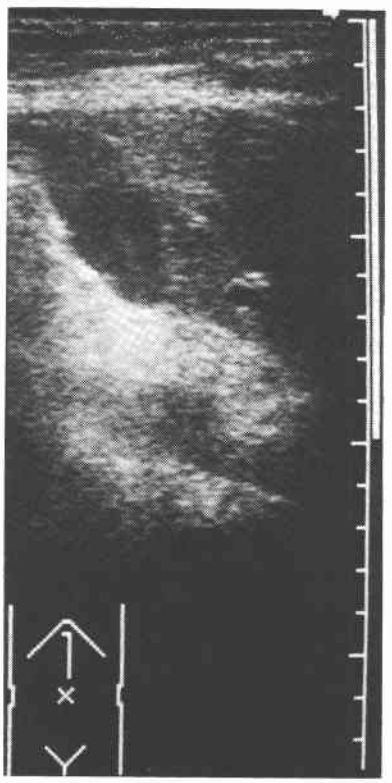

ることが出来たが，この図では，やや正中側にある比較的大きい胆嚢と診断し得たにすぎなかった．

手術所見：胆嚢はやや大きいという感じはあるが，緊満はない．胆嚢壁の肥厚，周囲の癒着などの炎症所見もない．胆嚢は肝円索の左側に位置している（図2）．胆嚢は屈曲しているが，胆嚢窩は左葉にある（図3）．

他の腹腔内臓器の偏位および奇形は認められなかった．

胃癌の肉眼所見は $H_0P_0N_0S_0$ で Stage I, R_2 切除（胃癌取扱い規約による）を施行したが，胆嚢摘出術は行わなかった．

DIC所見：術後に経過観察のために行ったDIC検査である．正面像（図4-a）で胆嚢は脊椎の直上にあり，正常位置よりやや左側によっている．胆嚢頸部で強く屈曲し，底部は左上方に向かっている．側面像（図4-b）でも胆嚢の屈曲が明らかであるが，総胆管の走行に異常はなく，拡張も認められない．

腹腔動脈造影（図5）：術後に施行したものである．肝への動脈は総肝動脈からまず左肝動脈が出，ついで中肝動脈が分岐し，以後右肝動脈となる．胆嚢動脈は中肝動脈から分岐し，その後2本に分れている．胆嚢動脈の末梢は一部，膵十二指腸動脈と吻合しているが，総肝動脈および胆嚢動脈に解剖学的に奇形はない．

CT（computed tomography）所見（図6）：術後に施行したものである．胆嚢は正中よりやや右側に位置しているが，位置の奇形はCTによっても認められなかった．

以上，術後 retrospective に検討するために諸検査を行ったが，これらによっては左側胆嚢と診断する所見は得られていない．

考　察

左側胆嚢は欧米では Hochstetter[2]が報告したのが最初とされており，本邦では1970年に山崎ら[3]が初めて報告した．しかし症例数が少ないためか，まだその呼称・定義については明確にされていない．

現在までに報告されている，いわゆる左側胆嚢は，1. 胆嚢窩が左葉あるいは肝円索の左側にあるもの[4)~7)]，2. 胆嚢窩を欠損し，胆嚢が左側に遊離しているもの（遊離胆嚢）[8]，3. X線像で胆嚢は左側にあるが，胆嚢窩については不明なもの[3)9)10)]，4. 胆嚢周囲の癒着により胆嚢が左方に偏位したもの[8]，と種々である．

Gross[1]，Chuang[11]は on the undersurface of the left lobe of the liver と胆嚢窩が左葉にあるものを左側胆嚢としており，立花ら[8]は左側胆嚢の呼称について，開腹前の診断名を left upper quadrant gallbladder と呼び，手術あるいは剖検により胆嚢の位置関係のはっきりしたものを left hepatic gallbladder とし，

図2　手術所見．胆嚢はやや大きいが，緊満はなく炎症所見もない．胆嚢は肝円索より左側にあり，胆嚢窩も左葉にある．

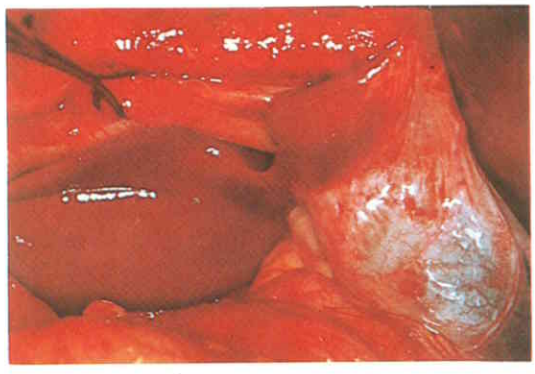

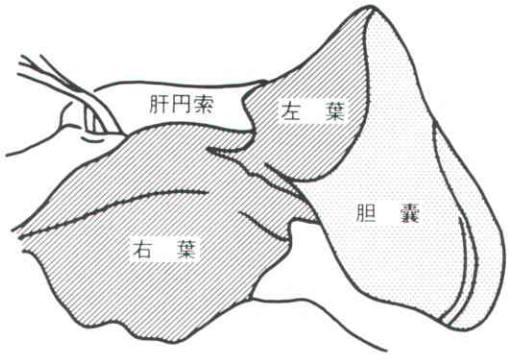

図3　手術所見．胆嚢は屈曲しており，胆嚢窩が左葉にあることがわかる．

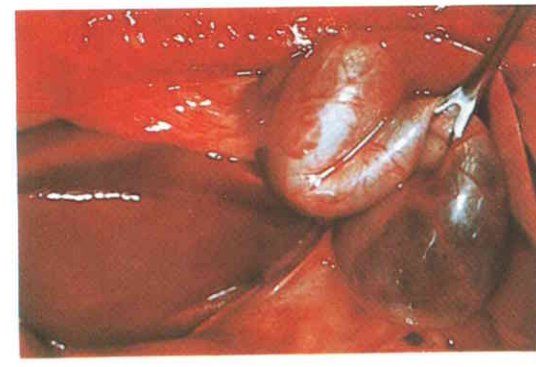

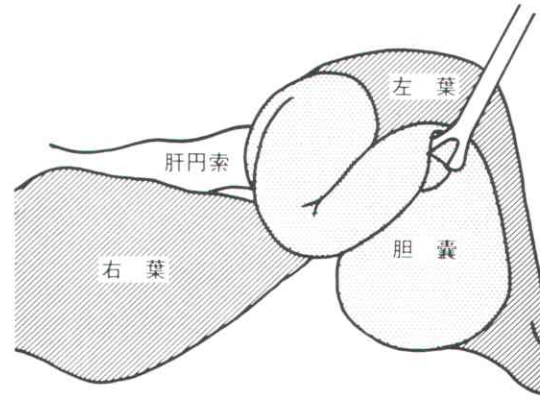

図4-a　DIC所見．正面像で胆嚢は脊椎の上に横たわっている．胆嚢頸部は強く屈曲し，底部は左上方に向いている．

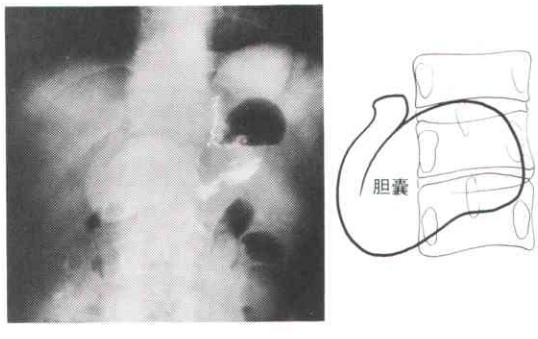

図4-b　DIC所見．胆嚢は屈曲しているが，総胆管の拡張はない．胆嚢管の総胆管への開口部は不明．

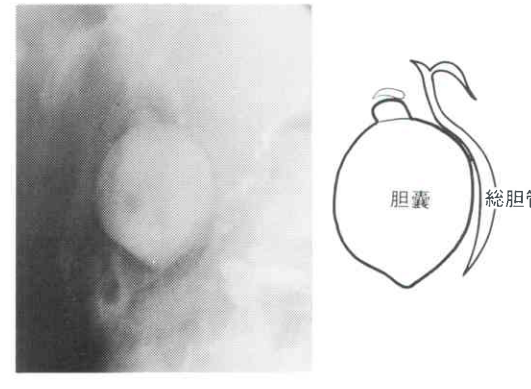

遊離しているものをleft-sided floating gallbladderとするのが適当としている．われわれも手術前の診断名と手術により確認したものと診断名を分けることが必要と考え，左側胆嚢の診断を，胆嚢窩が左葉にあるか，あるいは肝円索の左側にあるもので，その他の内臓偏位のないもの，すなわち，胆嚢の位置ではなく，胆嚢窩により決定するのが適当であると考えた．そこで，これをわれわれの左側胆嚢とした．

欧米の報告35例のうち，剖検あるいは手術で診断されたものは，剖検12例，手術8例であるが，これら20例中胆嚢窩が左葉にあったものは16例である．

図5　腹腔動脈造影所見．胆嚢動脈は中肝動脈から分岐し，その後2本に分れる(矢印)．しかし胆嚢動脈に解剖学的に奇形はない．

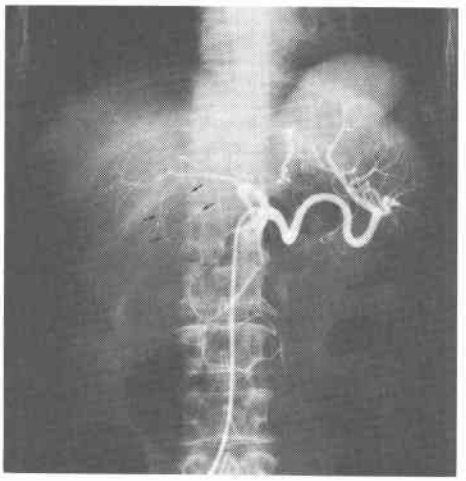

図6　CT検査所見．胆嚢は正中よりやや右側に位置するが，位置の異常はCTによっては診断出来ない．

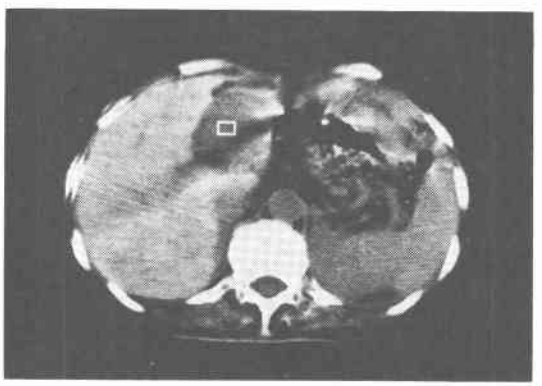

本邦では著者の症例を含めて11例報告されているが，X線のみで診断されているものが1例あり，他の10例は手術により診断されている．しかしこれら10例のうち胆嚢窩が左葉にあったものは7例で，われわれのいう左側胆嚢は欧米・本邦合せて23例ときめて少ない症例である．

手術適応について，胆嚢起因の症状があるものは当然手術の適応となりうるが，症状のないもの，あるいは無症候性の胆石症についてが問題となる．解剖学的に胆嚢胆汁の通過障害が考えられるという理由で積極的に手術を施行するのがよいという意見もある[7]が，われわれの症例においては，胆嚢自体の病的変化も結石もなかったので胆嚢摘出を行わず，外来で経過観察をしているが，術後1年の現在，症状は出現していない．

おわりに

われわれは胃癌の手術中に偶然，胆嚢窩が肝円索の左側にある“左側胆嚢”を経験した．

術後，諸検査を行い検討してみたが，超音波検査，腹腔動脈造影，CT検査では左側胆嚢の所見は得られなかった．

文　献

1) Gross RE: Congenital anomalies of the gallbladder. A review of one hundred and forty-eight cases, with report of a double gallbladder. Arch Surg 32: 131—162, 1936
2) Hochstetter F: Anomalien der Pfortader und der Nabelvene in Verbindung mit Defect oder Linkslage der Gallenblase. Arch Anat Entwick 3: 369—384, 1886
3) 山崎岐男，高松公也：胆嚢左側偏位症．臨放線 15: 841—845, 1970
4) McGowan JM, Nussbaum CC, Burroughs EW: Cholecystitis due to giardia lamblia in a left-sided gallbladder. Ann Surg 128: 1032—1037, 1948
5) Newcombe JF, Henley FA: Left-sided gallbladder. A review of the literature and a report of a case associated with hepatic duct carcinoma. Arch Surg 88: 494—497, 1964
6) 千原久幸，山崎良定，米田紘造ほか：左側胆嚢の1例．外科 41: 1063—1065, 1979
7) 小内信也，尾藤博道，松田保秀ほか：右上腹部痛を主訴とした無石左側胆嚢の1症例．外科診療 24: 907—910, 1982
8) 立花　肇，立花麗子，立花　司ほか：左側胆嚢症の2例．診断と治療 66: 135—140, 1978
9) Bleich AR, Hamblin DO, Martin D: Left-upper quadrant gallbladder. JAMA 147: 849—851, 1951
10) Etter LE: Left-sided gallbladder necessity for film of the entire abdomen inn cholecystography. Am J Roentgenol 70: 987—990, 1953
11) Chuang VP: The aberrant gallbladder: Angiographic and radioisotonic considerations. Am J Roentgenol 127: 417—421, 1976