日消外会誌　18（5）：1004～1007，1985年

膵癌を疑われた後腹膜悪性旁神経節腫の1例

金沢大学第1外科
佐々木正寿　山田　哲司　川浦　幸光
平野　誠　大村　健二　岩　喬

A CASE OF RETROPERITONEAL MALIGNANT PARAGANGLIOMA SUSPECTED PANCREATIC CARCINOMA

Masatoshi SASAKI, Tetsuji YAMADA, Yukimitsu KAWAURA, Makoto HIRANO, Kenji OHMURA and Takashi IWA
1st Department of Surgery, Kanazawa University School of Medicine

索引用語：後腹膜腫瘍，旁神経節腫

I. はじめに

retroperitoneal paragangliomaはまれな疾患であり，本邦ではわずか17例が報告されているにすぎない．われわれは術前検査にて膵癌を疑い，術後の病理組織学的検査にてmalignant paragangliomaと診断された1例を経験したので報告する．

II. 症　例

症例：49歳，男性．

主訴：心窩部不快感．

家族歴・既往歴：特記すべきことなし．

現病歴：昭和58年10月ごろより主訴を認めるようになり，近医受診．胃透視にて小弯側の圧排像を指摘され，精査のため当科紹介・入院となる．

入院時現症：体格中等度，栄養並．高血圧はなく，貧血も認めない．腹部で左悸肋部より臍にかけて手拳大で表面平滑，弾性硬の腫瘤を認める．圧痛はなく，可動性も認めなかった．

入院時検査成積：一般検査も，負荷試験による内分泌検査も共に異常を認めなかった．

画像診断：胃透視では小弯側の圧排像を認めるも，粘膜像に異常は認めなかった．腹部超音波検査およびコンピューター断層写真では，腫瘍は膵体尾部の下に存在し，脾臓を上方へ，左腎を左方へ圧迫していた．また，腫瘍の一部は上腸間膜動脈と大動脈の間に入り込んでおり，腫瘍内部は中心壊死を疑わせた．肝転移は認めなかった（図1，2）．

血管造影：腹腔動脈造影では，著明な血管新生が認められ，主な栄養血管は後膵動脈であった．脾動静脈は腫瘍により圧迫されていたが，浸潤像は認められなかった．左腎動脈造影では，動脈には異常は認められなかったが，腎静脈は閉塞し側副血行の増生を認めた（図3）．

以上の諸検査所見より膵腫瘍，とりわけnonfunctional islet cell tumorの術前診断を下し，1983年12

図1　腹部エコー．上腸間膜動脈と腹部大動脈との間に入り込んでいる内部エコー不均一な充実性腫瘤を認める．

＜1985年1月16日受理＞別刷請求先：佐々木正寿
〒920　金沢市宝町13－1　金沢大学医学部第1外科

図2　腹部全身CTスキャン．中心にlow density areaを伴う巨大腫瘍が認められる．左腎は圧迫されている．

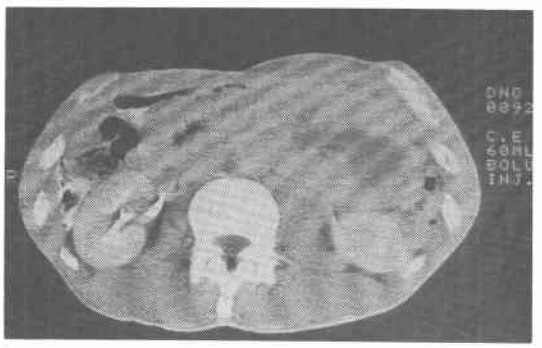

図3　腹腔動脈造影．腫瘤への著明な血管新生が認められる．

図4　摘出標本写真．厚い被膜を有し，一部に壊死・出血巣を認める．

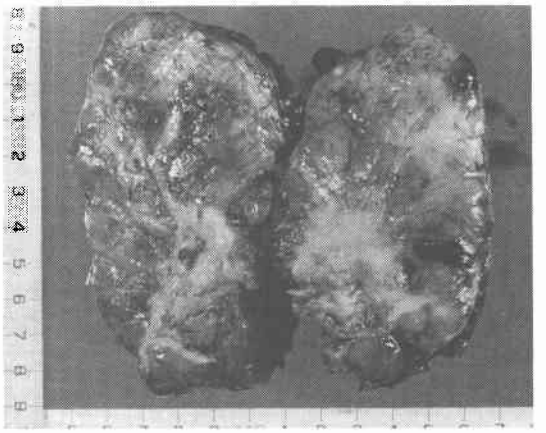

図5　病理組織像（×100）．腫瘍細胞は大型多角形で明るい胞体を持ち，血管豊富な間質で境されている．

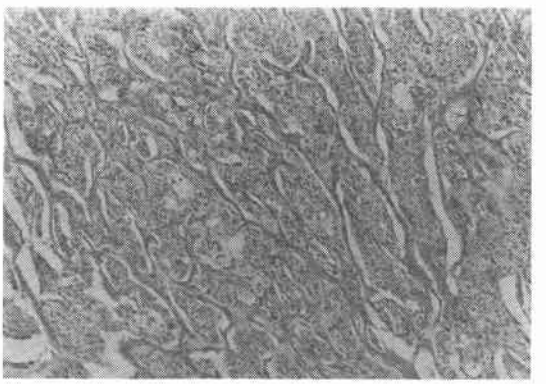

月7日手術を施行した．

手術所見：左肋弓下横切開にて開腹したところ，腫瘍は膵・脾・腎などとは明らかに境界を認め，表面には無数の血管網の新生を認めた．腫瘍内に左腎動静脈を巻き込んでいたため，左腎を含めて摘出術を行った．腫瘍の一部は大動脈前面に強固に癒着，剝離困難なため切除不能であった．

摘出標本：腫瘍は大きさが9×6×4cm，重量220g，卵円形の腫瘍で表面平滑，厚い被膜を有していた．割面は充実性で赤褐色を呈し，内部に壊死及び出血巣を認めた（**図4**）．

病理組織学的検査：血管豊富な間質により境された腫瘍細胞は大型多角形で，明るい胞体を有し，島状の固りを形成していた．リンパ節転移を伴っていたことより，malignant paragangliomaと診断された（**図5**）．最初にホルマリン固定をしたため，クロム親和性の有無は確認することができなかった．

術後経過：大動脈周囲の残存腫瘍に対し，^{60}Co 5,800radの放射線療法，及び化学療法（Jame's療法を施行した．術後の経過は良好で1984年2月18日退院した．術後1年目の現在健康であり，外来にて経過観察中である．

III. 考　　察

後腹膜腫瘍はまれな疾患である．その中でもretroperitoneal paragangliomaは笹野[1]，山形[2]らによれば，剖検例でも後腹膜腫瘍の約2％を占めるにすぎないという．本邦では本症例を含めわずか18例の報告があるのみである（**表1**）．

本症は内分泌活性を示すものもあるが，nonfunctionalなものがほとんどで，他の後腹膜腫瘍と同様に

表1　Retroperitoneal Paragangliomaの本邦報告例

No.	報告者(年)	年齢・性	主　訴	部位	重量	栄養血管
1	嶋　崎(1965)	51　♀	腹痛・腹部腫瘤	左		
2	金　井(1965)	46　♂	腹部腫瘤	右	110	
3	小　池(1967)	69　♀	腹部膨隆	右	6,500	
4	高　橋(1968)	41　♂	腹部腫瘤	右	6,250	
5	高　安(1968)	46　♂	腹部腫瘤	左	375	
6	桜　井(1971)	13　♀	腹部腫瘤	右	1,330	上下腸間膜動脈
7	千　葉(1973)	41　♀	腹部腫瘤	左	1,000	下腸間膜動脈
8	原　(1976)	48　♀	心窩部痛・発熱	右	1,480	右肝動脈，下横隔膜動脈
9	〃　(〃)	43　♂	心窩部痛	右	2,800	右肝動脈
10	〃　(〃)	54　♀	微　熱	右	1,950	右肝動脈
11	池　内(1978)	56　♂	無　尿			
12	〃　(〃)	43　♂	尿量減少	左		
13	板　橋(1979)	54　♀	肝腫大	右	2,420	下横隔膜動脈・上副腎動脈
14	高　橋(1979)	79　♂	腹部腫瘤	左	2,100	腰動脈・上下腸間膜動脈
15	妹　尾(1979)	34　♀	左腹痛	左	290	
16	古　原(1980)	33　♀	腹部腫瘤	左	250	上腸間膜動脈
17	石　塚(1982)	42　♂	腹部腫瘤	左	1,700	脾動脈
18	自験例(1983)	49　♂	腹部腫瘤	左	220	後膵動脈

無症状に経過し，腹部腫瘤で発見されることが多い．近年，画像診断技術の発達により後腹膜腫瘍といえども，質的診断がかなり可能になってきた．しかし，術前に確定診断を得ることは依然として困難であると思われる．

paragangliomaの1つは，血行が豊富であることがあげられる．しかし，栄養血管の同定はparagangliomaの診断にはまったく役立たず，本症例においては後膵動脈を栄養血管としていたため，膵腫瘍との鑑別が困難であった．大動脈の右側に発生したものでは，肝動脈を栄養血管とし肝癌との鑑別が困難であった症例を報告されている[11)13)]．

paragangliomaはLack[3)]らによれば様々な場所から発生すると報告されているが，本症例はいわゆるZuckerkandl小体が発生母地であると思われた．

治療としては，放射線療法や化学療法での著効例の報告はなく，外科的切除が最も有効である．しかし，本腫瘍は術前の確定診断が不可能で発見の遅れることが多く，本邦報告例においても1,000～2,000gと巨大な腫瘤を形成しているものも多い．また非常に血管に豊む腫瘍なので，腫瘍摘出に際し大量出血をきたし，摘出困難なことが多い．そのため後腹膜腫瘍の手術に際しては，術前に選択的動脈造影をできる限り広範囲に行い，血管構築を十分に把握し，周囲組織，特に大動脈や下大静脈への浸潤の有無などを確認しておくことが重要であろうと思われた．

IV．おわりに

われわれが最近経験したmalignant paragangliomaの1例を報告するとともに，その診断・治療について文献的考察を加えた．

文　献

1) 笹野伸昭：後腹膜の概念ならびに腫瘍の病理．臨放線　13：785—793，1968
2) 山形敬一，大内栄悦，川村　武：消化器病一例(8)，後腹膜腫瘍．日臨　35：89—98，1977
3) Ernest E, Antonio L, James M et al: Extra-adrenal paragangliomas of the retroperitoneum. (A clinicopathologic study of 12 tumors) Am J Surg Pathol 4：109—120，1980
4) Shimazaki M, Ueda G, Kurimoto H et al: Retroperitoneal non-chromaffin paragangliom with hormonal activity. Acta Pathol Jpn 15：145—154，1965
5) 金井　弘，阿部富男，武藤輝一ほか：後腹膜腔に発生せるparagangliomaの一治験例．癌の臨　11：701—705，1967
6) 小池六郎，横川正之：巨大なParagangliomaの1例．臨泌　21：676—677，1967
7) 高橋親彦，本多雅昭：巨大なる後腹膜Paragangliomaの1例．日外宝　37：466—467，1968
8) 高安久雄，横山正夫，星野嘉伸：Cathecholamine過剰分泌症状を欠いたmalignant paragangliomaの．日臨　26：2104—2107，1968
9) 桜井秀憲，山岡郁雄，新井正美ほか：1330gの後腹膜non-chromaffin paragangliomaの摘出に成功

した1例について．日臨外医会誌 32：63—69, 1971
10）千葉庸夫，大内 博，渡辺 至ほか：後腹膜に発生したparaganglioma の 1 例．外科 35：309—312, 1973
11）原 啓一，重松貞彦，菅原克彦ほか：肝癌を凝った後腹膜の Malignant Paranglioma の 3 例．日臨外医会誌 37：968—969, 1976
12）池田隆夫，依田丞司，吉田英機ほか：無尿症状を示した後腹膜腔 non-chromaffin paraganglioma の 2 例．日泌会誌 72：1194—1199, 1981
13）板橋 明，横山信治，山路 徹ほか：血管造影およびシンチグラムから肝癌を疑われ手術にて Paraganglioma と診断された巨大後腹膜腫瘍の 1 例．日内会誌 68：458, 1979
14）高橋元一朗，大場 堂，真野 勇ほか：Retroperitoneal Parganglioma の 1 例．日医放線会誌 39：776, 1979
15）妹尾知巳，木下悦之，市川敏男ほか：後腹膜 Paraganglioma の 1 例．日臨外医会誌 40：1011, 1979
16）古原 清，有馬 清，有馬純孝，山本泰寛ほか：後腹膜旁神経腫の 1 例．外科診療 22：499—505, 1980
17）石塚武夫，熊谷行高，須藤 健ほか：後腹膜 Paraganglioma の 1 例．外科 45：762—766, 1983
18）中薗昌明，小山雄三，実川正道ほか：原発性後腹膜腫瘍の血管造影の臨床的意義（症例呈示と Flow chart の試作）．癌の臨 29：413—419, 1983