日消外会誌　18（5）：1016～1019，1985年

# Depletion syndromeを呈した直腸絨毛腫瘍の1例と本邦報告7例の検討

国立長崎中央病院外科
大野　康治　古川　正人　中田　俊則　山田　隆平
酒井　敦　前田　滋　森永　敏行　大坪　光次
糸瀬　薫　阿比留浩佳
同　病理
藤　井　秀　治

# A CASE OF VILLOUS TUMOR OF THE RECTUM WITH DEPLETION SYNDROME AND REVIEW OF 7 CASES IN JAPAN

**Yasuharu OHNO, Masato FURUKAWA, Toshinori NAKATA, Ryuhei YAMADA, Atsushi SAKAI, Shigeru MAEDA, Toshinori MORINAGA, Mitsuji OHTSUBO, Kaoru ITOSE and Hiroyoshi ABIRU**
Department of Surgery, Nagasaki Chuo National Hospital
**Hideharu FUJII**
Department of Pathology, Nagasaki Chuo National Hospital

**索引用語**：直腸絨毛腫瘍，直腸絨毛腫瘍による水分電解質異常，Depletion syndrome

## I. はじめに

大腸絨毛腫瘍（villous tumor）は米国においてその報告は多いものの，本邦ではいまだ約50例の報告があるにすぎずまれなものとされている．しかし，その形態的特徴，癌化率の高さ，多量の粘液分泌に起因する水分電解質異常を示すことなどにより注目されているものである．

最近われわれは，多量の粘液排出に伴う水分電解質異常を呈した直腸絨毛腫瘍の1例を経験したので，本邦報告例とともに，本症に対する臨床的検討を加えて報告する．

## II. 症　例

症例：76歳，女性．

主訴：水様性下痢，嘔気，嘔吐．

家族歴：特記すべきことなし．

既往歴：50歳，虫垂切除術．66歳，完全房室ブロックにてペースメーカー植え込み術．

現病歴：昭和49年より1日10行以上の排便異常出現．昭和58年1月，水様性下痢が頻回となり某医入院．内科的治療を受けるも症状の改善なく，昭和58年11月，同症状増悪し嘔気，嘔吐も出現したため注腸透視を施行，直腸腫瘍との診断を受け，昭和58年12月12日当科紹介入院となる．

入院時現症：体格中等度．左前胸部皮下にペースメーカーを触知．腹部には特に所見を認めず．直腸指診にて肛門縁より6cmの部に全周性にわたる柔い腫瘤を触知，表面顆粒状，可動性良好なるも基底部は触知できず．

入院時検査所見（**表1**）：生化学検査にてLDH, BUN, Crの上昇，K, Clの低下があり，また，血糖，CEAが上昇していた．

注腸X線所見：Rab領域に全周性にわたり高度の狭窄を示す腫瘍性病変が存在し，顆粒状の表面像を呈していた．

直腸鏡所見：歯状線より口側5cmの部より全周性にわたり広基性の表面粗大顆粒状の腫瘍性病変が存在し，内腔はほぼ完全に閉塞しており口側は不明であっ

＜1984年12月12日受理＞別刷請求先：大野　康治
〒856　大村市久原郷1001　国立長崎中央病院外科

表1　入院時検査所見

| | | | |
|---|---|---|---|
| （血液検査） | | | |
| WBC | 7700 | | |
| RBC | 491万，Hgb 15.3g/dl，Hct 44.3% | | |
| （生化学検査） | | | |
| T.P. | 7.8 | g/dl | (6.6~8.2) |
| T-Bil | 0.9 | mg/dl | (0.1~1.1) |
| GOT | 12 | IU/L | ( 10~ 28) |
| GPT | 12 | IU/L | ( 3~ 26) |
| LDH | 213 | IU/L | ( 93~190) |
| BUN | 33 | mg/dl | ( 8~ 23) |
| Cr | 2.2 | mg/dl | (0.3~1.1) |
| Na | 142 | mEq/L | (137~150) |
| K | 2.9 | mEq/L | (3.3~4.8) |
| Cl | 96 | mEq/L | ( 99~111) |
| Glu | 283 | mg/dl | ( 70~120) |
| CEA | 54.18 | ng/ml | (<5 ng/ml) |
| （尿検査） | | | |
| 比重 | 1.031 | | |
| 蛋白（±），糖（－），アセトン（±） | | | |

た．生検にてadenocarcinomaとの診断を得た．

入院後経過：入院当日より嘔気・嘔吐強くsubileusの状態であった．第3病日，尿路系への浸潤の有無を確認するために経静脈的腎盂造影を施行したところ，直後より乏尿出現，第4病日の24時間尿で178mlとなり，BUN 88mg/dl，Cr 6.4mg/dlと上昇したため，第5病日に外シャント作成し血液濾過（HF）を施行した．第8病日にileus症状の解除を目的として人工肛門造設術（OPE 1）を施行した．しかし，その後も旧肛門よりの水様性粘液の排出は続き，1日480～2,355mlにおよんだ．これらの異常な水分喪失や，HFにても改善はするが正常化することのなかった血清BUN，Cr，血漿および尿滲透圧，尿中電解質は，第30病日の腹会陰式直腸切断術（OPE 2）後，何れも正常値に復し（**表2**），CEAも正常化した．

手術所見および術後経過：肝転移・腹膜播種なく，リンパ節腫大も認められなかった．腫瘍は腹膜翻転部上約15cmにわたり弾性軟に触知された．Milesに準じて腹会陰式直腸切断術を施行した．術後経過は順調である．

切除標本所見（図1）：腹膜翻転部より口側に14×12×3cmの広基性で表面ビロード状の腫瘍が全周性に存在し，直腸粘膜との境界は明瞭であり，潰瘍形成は認めなかった．

病理組織学的所見（図2）：粘膜筋板より内腔に向かって突出した重層化した絨毛状の腺管増生がみられ

表2　臨床経過表
OPE 1：人工肛門造設術，OPE 2：腹会陰式直腸切断術，HF：血液濾過

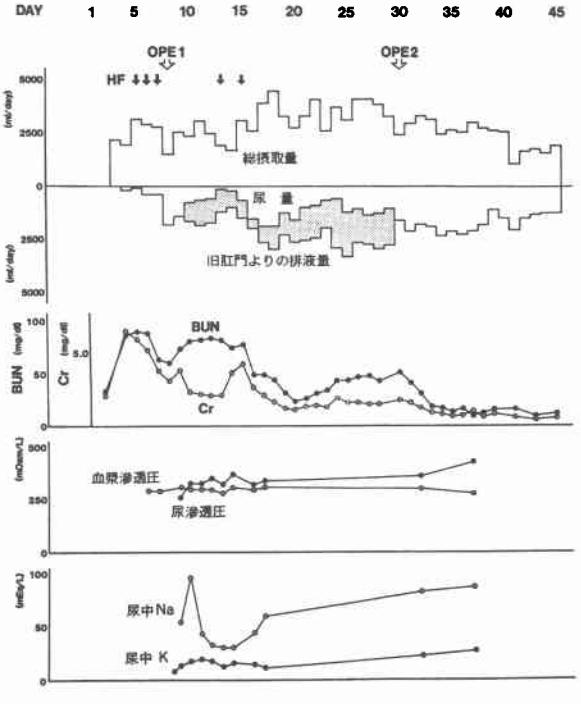


図1　切除標本

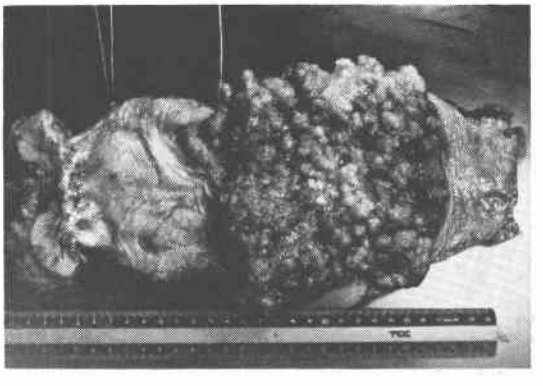

図2　病理組織像

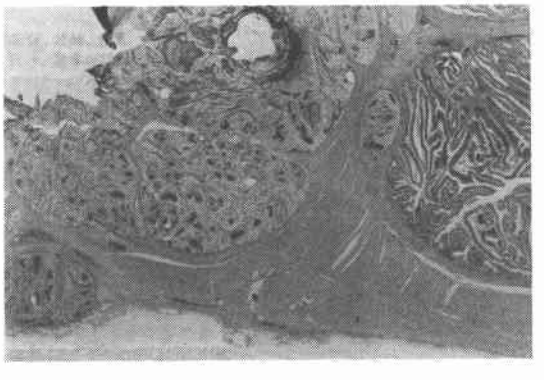

表3　Depletion syndrome を呈した絨毛腫瘍の本邦報告7例[5)~10)]

| No | 報告者 | 年令 | 性 | 主訴 | 病悩期間 | 入院時検査所見 Na (mEq/L) | K | Cl | BUN (mg/dl) | Cr | 占処部位 大きさ | 癌化 深達度 | 手術 | 腫瘍分泌量 (ml/day) | その他 |
|---|---|---|---|---|---|---|---|---|---|---|---|---|---|---|---|
| 1 | 佐分利 (1971) | 41 | 男 | 粘液性下痢 | 4ヶ月 | 139.0 | 3.0 | 100 | 23.8 | − | Rb 9×9×3cm | (+) pm | Miles | − | T波平低下 |
| 2 | 近藤 (1976) | 78 | 女 | 水様下痢 下血 | 1.5年 | 139.5 | 3.0 | 100 | − | − | Rb 5×5cm (全周性) | (+) m | Miles | − | T波平低下 不完全右脚ブロック |
| 3 | 永田 (1977) | 67 | 女 | 粘液水様性下痢 | 4〜5年 | 109.0 | 5.0 | 85 | − | − | Rb 14×19cm | (+) m | − | − | ショック |
| 4 | 原田 (1978) | 57 | 女 | 水様下痢 | − | − | 低下 | − | 上昇 | − | − | (−) | − | − | 意識障害 |
| 5 | 鈴木 (1982) | 67 | 女 | 粘液性下痢 肛門出血 肛門部痛 | 13年 | 137 | 2.5 | 87 | 20 | 1.1 | Rba 17cm (全周性) | (+) ss | Miles | − | T波消失 U波出現 ST−T低下 |
| 6 | 谷川 (1984) | 68 | 女 | 便秘 粘液性下痢 | 4ヶ月 | 132 | 3.1 | 83 | 42 | 1.3 | Rab 10×2cm (全周性) | (−) | Miles | 500〜1,000ml | CEA1.8ng/ml |
| 7 | 本症例 | 76 | 女 | 水様性下痢 嘔気・嘔吐 | 10年 | 142 | 2.9 | 96 | 33 | 2.2 | Rab 14×12×3cm (全周性) | (+) ss | Miles | 480〜2,355ml | CEA54.18ng/ml 完全房室ブロック |

る．間質は毛細血管に富み結合織に乏しい．その左方では，細胞自体は上記の villous adenoma であるが，高度の粘液産生性を示す腫瘍細胞が結節状に増生し，いわゆる粘液癌（Mucoid carcinoma）の像を呈しており，一部筋層を破り漿膜面に露出している．なお，旁直腸リンパ節（No. 251）に転移が認められた．

## III. 考　　察

大腸絨毛腫瘍は，米国においては多数の集計例が報告されている[1)]が，本邦では金丸ら[2)]の集計を含め文献上53例の報告をみるにすぎない．これらのうちの一部のもので，腫瘍よりの多量の粘液分泌に起因する水分電解質異常に伴う特異な臨床像を示すものが知られており，1954年 McKittrick and Wheelock[3)]が直腸絨毛腫瘍に著明な水分電解質異常を合併した症例を報告して以来，Depletion syndrome（DS）といわれている．Shinitka ら[4)]によれば，腫瘍より分泌される粘液中には血清の13.2倍におよぶ K が含まれており，腫瘍からの電解質の active secretion と，分泌された電解質が直腸粘膜より再吸収されないことが水分電解質異常の原因であるという．

発生頻度：大腸絨毛腫瘍の中で，DS を示すものは，米国では100例近くの報告があるものの比較的まれなものとされており[1)]，本邦でも本症例を含めてわずか7例の報告をみるのみで[5~10)]（**表3**），大腸絨毛腫瘍の中で13.2%の合併率である．

発生部位：大腸絨毛腫瘍全体として直腸・S 字状結腸に好発し，ほとんど単発であるが，10%前後に多発例が認められている．悪性例の占める割合は21〜76%であり，このうち局所リンパ節転移は23%に認められている[1)]．

DS を示すものも直腸・S 字状結腸に好発し，本邦例も不明1例を除き全例直腸に発生していた．悪性例の占める割合は38〜50%[11)12)]といわれているが，本邦例では71.4%であった．

症状：大腸絨毛腫瘍における主な症状は，下血，下痢，粘液排出，体重減少などであるが[1)]，DS を示すものの最も特徴的な症状は，“pseudodiarrhea”と呼ばれる直腸よりの多量の粘液排出であり，1日数 L にもおよぶといわれている．本症例でも480〜2,355ml/day の粘液排出が認められた．その他，粘液排出による水分電解質異常にもとづく，食欲不振，体重減少，口渇，嘔気・嘔吐，脱水，乏尿，低血圧，イレウス，精神錯乱，循環不全，ショックなどであり，糖尿病性昏睡，副腎不全，スプルー，多発性内分泌腺腫症などとの鑑別が必要となる[4)11)~13)]．病悩期間は多くが5年以上[4)11)]であり，本邦例では平均4年11ヵ月（4ヵ月〜13年）であった．

検査所見：DS を示すものでは，低 K 血症，低 Na 血症，低 Cl 血症，血清 BUN 上昇，アシドーシス，血液濃縮，高血糖，ECG 異常，尿比重の上昇，尿中 Na, K, Cl の低下などの水分電解質異常がみられ[4)11)~13)]，特に低 K 血症が最も特徴的であるといわれているが，K が

正常の例も存在していた[14]．血清BUNの上昇は腎前性であり，水分電解質異常の補正，または腫瘍切除により速やかに回復する[4]．しかし，低K血症が持続すると尿細管障害を来し腎性高窒素血症に至るといわれており[11]，この場合は腎不全との鑑別が必要となる．一方，血清Crは本症例を含め2例[13]に上昇を認めたが，いずれも腫瘍切除により正常化している．

診断：直腸指診で，柔く広基性の表面顆粒状の腫瘤として触知されることもあるが，その診断には内視鏡が最も有用である．特に直腸鏡は，好発部位が直腸・S字状結腸であるために腫瘍の直視が可能である．本症ではcarcinoma in situ, focal carcinomaの割合も高く，生検診断で良性であっても，摘出腫瘍の詳細な検討で悪性と診断されたものが30～51%あることが報告されており，直腸鏡下での生検はinduration, ulcerationなどを狙撃して多数個所より行うことが必要である．

治療および予後：大腸絨毛腫瘍では悪性例でもその予後が比較的良好であることより，縮小手術を提唱する報告もあるが[1]，再発が認められること，また，最初良性であったものが再発した時点で悪性化している報告[1]をみると，リンパ節郭清を含めた根治手術が原則であろう．悪性例でも5生率は52.6～94.8%と良好であり，死亡原因も他病死によることが多く，原病死は12.5%にすぎない[1]．

DSを示すものでは，その死亡率は14.3～22.7%[4][11][12]であり，電解質異常を原因とすることが多いため，速やかに水分電解質異常を補正し，腫瘍を外科的に切除することが唯一の治療法である[4][11]．

## IV．おわりに

多量の粘液排出に伴う水分電解質異常（Depletion syndrome）を呈した直腸絨毛腫瘍の1例を報告するとともに，本邦報告7例について文献的考察を加えて報告した．

## 文　献


1) McCabe J, McSherry C, Sussman E et al: Villous tumors of the large bowel. Am J Surg 126：336—342, 1973
2) 金丸　洋，天野一夫，小野田万丈ほか：直腸絨毛腺腫の1例—本邦報告50症例の統計的考察—．日本大腸肛門病会誌　35：530—537, 1982
3) McKittrick L, Wheelock F: Carcinoma of the colon. Springfield Ill: Charles C Thomas, 1954, p61—63
4) Shinitka T, Friedman M, Kidd E et al: Villous tumors of the rectum and colon characterized by severe fluid and electrolyte loss. Surg Gyencol Obstet 112：609—621, 1961
5) 佐分利六郎，上竹正躬，古賀庸夫ほか：低K血症を伴った直腸絨毛腫について．同愛医誌　7：36—47, 1971
6) 近藤肇彦，古味信彦：低カリウム血症を伴った直腸Villous tumorの1症例．外科診療　18：799—804, 1976
7) 永田成治，古田　修，加畑　豊ほか：脱水，電解質異常を伴った直腸Villous tumorの1例．日消病会誌　74：525, 1977
8) 原田貞美，坂口　潮，笹原寅夫ほか：低K血症を来たした直腸乳頭状腺腫の1例（Villous adenoma）．日本大腸肛門病会誌　31：134, 1978
9) 鈴木雄彦，津田峯行，新井通正ほか：著明な低カリウム血症を伴った直腸villous tumorの1例．胃と腸　17：241—247, 1982
10) 谷川　誠，主藤久次：直腸villous adenomaの1例．日消病会誌　82：567, 1985
11) Davis J, Seavey P, Sessions T: Villous adenomas of the rectum and sigmoid colon with severe fluid and electrolyte depletion. Ann Surg 155：806—816, 1962
12) Shamblin J, Huff J, Waugh J et al: Villous adenocarcinoma of the colon with pronounced electrolyte disturbance. Ann Surg 156：318—326, 1962
13) Rabinowitz P, Farber M, Friedman I: A depletion syndrome in villous adenoma of the rectum. Arch Intern Med 109：65—69, 1962
14) Jeanneret-Grosjean A, Tse G, Thompson W: Villous adenoma with hyponatremia and syncope: report of a case. Dis Colon Rectum 21：118—119, 1978