日消外会誌　18（7）：1640～1644，1985年

胃癌のリンパ管侵襲に関する病理組織学的検討

鳥取大学第1外科
川角　博規　牧野　正人　竹林　正孝
万木　英一　岡本　恒之　木村　　修
西土井英昭　貝原　信明　古賀　成昌

HISTOLOGICAL STUDIES ON LYMPHATIC INVASION IN GASTRIC CANCER

Hiroki KAWASUMI, Masato MAKINO, Masataka TAKEBAYASHI, Eiichi YURUGI, Tsuneyuki OKAMOTO, Osamu KIMURA, Hideaki NISHIDOI, Nobuaki KAIBARA and Shigemasa KOGA
1st Department of Surgery, Tottori University School of Medicine

深達度mの癌と多発癌を除き治癒切除された胃癌308例（sm早期胃癌86例，進行胃癌222例）について，リンパ管侵襲lyとその他の因子との関係について検討した．lyの程度とリンパ節転移率及びリンパ節転移度とは密接な関係にあった．組織型との関係をみると，ly高度例は髄様型低分化腺癌に多くみられ，硬性型低分化腺癌ではlyはあっても，これを光顕的に見出しえない例も少なからずあるのではないかと推察された．胃癌の壁深達度は同じでも，lyの存在部位が深いものでは，リンパ節転移は高度となり，予後も不良となる傾向にあり，lyの胃壁内存在部位を検討することは胃癌のリンパ行性転移の量的指標の1つとなり，ひいては患者予後を示唆する因子の1つとなるものと考える．

索引用語：胃癌のリンパ管侵襲，胃癌のリンパ節転移率，胃癌のリンパ節転移度，胃癌の組織型，胃癌生存率

はじめに

リンパ管侵襲（以下ly）のみられる胃癌の予後はそうでないものに比べて不良であり，量的には，lyが多ければ多いほど患者の予後が不良になることは，つとに知られている事実である[1)2)]．しかし，lyの存在部位と予後との関係を論じた研究はあまりみられない．

胃癌におけるlyの存在部位としては，粘膜下層と漿膜下層が主なものであるが，胃癌の壁深達度が深くなればなるほど，患者の予後が不良となるように，lyもその存在部位が胃壁深層になるにつれて，予後に与える影響が出てくるのではないかと思われる．

このような観点から，われわれは胃癌のリンパ管侵襲所見について再検討を加えたところ，若干の興味ある知見が得られたので報告する．

＜1985年3月13日受理＞別刷請求先：川角　博規
〒683　米子市西町36―1　鳥取大学医学部第1外科

対象と方法

1978年から1983年までの6年間に鳥取大学第1外科で切除された原発胃癌は450例であるが，このうち粘膜内癌，多発癌及び非治癒切除例を除いた治癒切除例308例（sm早期胃癌86例，進行胃癌222例）を本研究の対象とした．切除胃は10％ホルマリン固定後，早期胃癌では5mm間隔の全割切片，進行胃癌では癌巣中央部及びそれより少し離れた両側の3切片にて組織標本を作製した．lyの判定に際しては，リンパ管腔中に癌細胞群のみられる所見をlyとし，同時に行ったWeigert染色により静脈侵襲とは区別した．検索した組織標本3切片について，lyが全くない場合をly_0，1～3個の場合をly_1，4～6個をly_2，7個以上の場合をly_3として表わした．

リンパ節については，Hilusを含む長軸方向の中心1カ所から組織標本を作製して転移の有無を検索した．なお，本文中に示したリンパ節転移度とは，検索したリンパ節総数に対する転移陽性リンパ節数の割合

であり，転移が第1群リンパ節にとどまっている場合には母数を第1群リンパ節総数とし，転移が第2群あるいは第3群リンパ節に及ぶ場合には，母数をそれぞれに対応するリンパ節総数として表わした．その他の所見の記載はすべて胃癌取扱い規約[3]に従い，有意差検定にはχ^2検定を用いた．

成　績

1. 胃癌の肉眼型及び占居部位とリンパ管侵襲

進行胃癌222例の肉眼型とlyの関係をみると（図1），ly陽性率はBorrmann 1型44%(4/9)，2型90%(45/50)，3型82%(77/94)，4型75%(33/44)，5型66%(19/29)であり，Borrmann 2型，3型において高率であった．またly_3陽性率はBorrmann 2型(40%)，3型(43%)，4型(57%)であり，Borrmann 1型ではly_3陽性例は全く認められなかった．

次に，癌浸潤が3領域に及ぶ症例を除いた286例の病巣占居部位とlyの関係をみると(図2)，上部胃癌(C)におけるly陽性率は80%（32/40）であり，中部胃癌(M)の52%(64/123)，下部胃癌(A)の57%(70/123)に比較し有意に高率で($p<0.05$)，しかもlyの程度も高度な例が多かった．

2. リンパ管侵襲とリンパ節転移率及びリンパ節転移度

今回対象とした胃癌症例のうち，sm癌におけるly陽性率とリンパ節転移率はそれぞれ19.3%，12.5%，進行癌では76.9%，69.7%であった．lyの程度とリンパ節転移率の関係をみると，ly(−)の症例では転移陽性率は14.8%（18/222）であったが，ly（+）例では78.6%(147/187)と高率であった．そしてlyの程度が高度になるにつれてリンパ節転移率も上昇したが，一方ではly（−）でn（+）症例（n_1（+）15例，n_2（+）3例），あるいは逆にly_2やly_3でn（−）症例（ly_2 11例，ly_3 7例）も少なからず認められた（図3）．

次に，lyの程度とリンパ節転移度の関係をみると（図4），転移度が40%以下の場合には，ly_0からly_3までの種々の症例がみられたが，全体としては転移度が高度になるにつれてlyの程度も高くなる傾向にあり，転移度が80%以上の場合にはすべてly_3症例であった．

3. 組織型とリンパ管侵襲

胃癌の組織型のうち乳頭腺癌（pap），高分化型管状腺癌（tub_1），中分化型管状腺癌（tub_2）を高分化型とし，低分化腺癌（por）及び印環細胞癌（sig）を低分化型として，両者が混在する場合には，優勢像をもってそれぞれの優位型として4型に大別し，lyの程度との関係を検討した（図5）．ly陽性率は高分化型で53%(37/70)，高分化優位型で66%(37/56)，低分化優位型で70%（49/70），低分化型で55%（63/115）と各組織型間で有意差は認められなかったが，ly_3陽性率は低分化型あるいは低分化優位型で高い傾向が認められた．そこで印環細胞癌を除く低分化腺癌162例の間質量とlyの関係をみると（図6），ly陽性率は硬性型で67%(59/88)，中間型で55%（26/47），髄様型で81%（22/27)と髄様型において高率であり，特にly_3陽性率は髄

図1　肉眼型とリンパ管侵襲

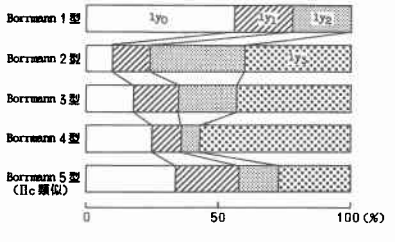

図2　占居部位とリンパ管侵襲

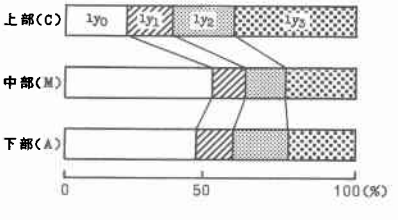

図3　リンパ管侵襲とリンパ節転移率

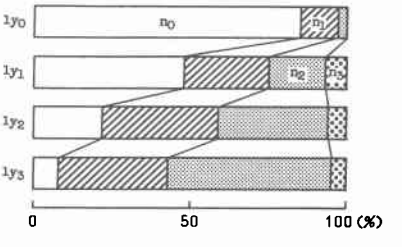

図4　リンパ管侵襲とリンパ節転移度

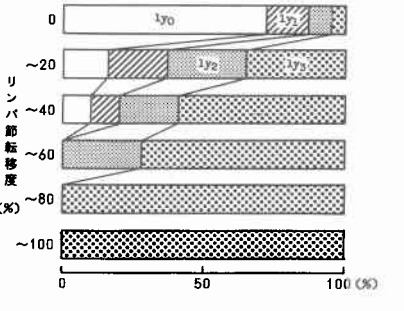

図5　組織型とリンパ管侵襲

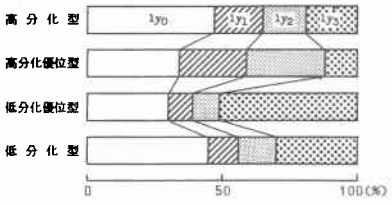

図6　低分化腺癌の間質量とリンパ管侵襲

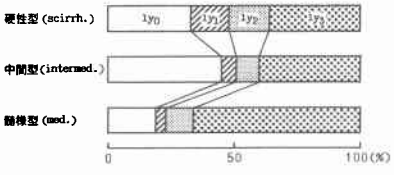

様型で高率であった．

次に，lyとリンパ節転移率の相関しない症例が308例中36例（11.6%）に認められたので，このような例では癌の組織型に特徴があるかどうかを検討した（表1，2）．ly（＋）でn（－）症例は18例（ly_2 11例，ly_3 7例）みられたが，癌の組織型との間には一定の傾向は認められなかった．逆にly（－）でn（＋）症例も18例（n_1（＋）15例，n_2（＋）3例）みられたが，その組織型をみると，低分化型あるいは低分化優位型が78%（14/18）を占めており，しかも硬性型が64%と高率であった．

4．リンパ管侵襲の胃壁内存在部位とリンパ節転移

lyが胃壁のいかなる部位にみられるかということと，リンパ節転移率とは密接な関係があるのではない

表1　ly（＋）でn（－）症例（ly_2 11例，ly_3 7例）

	高分化型	高分化優位型	低分化優位型	低分化型
ly(+)n(−) (n=18)	5 (28)	4 (22)	3 (17)	6 (33)

（　）%

表2　ly（－）でn（＋）症例（n_1（＋）15例，n_2（＋）3例）

高分化型	高分化優位型	低分化優位型	低分化型
2	2	1	13
22%		78%	

硬性型　中間型　髄様型

表3　壁深達度がss又はse症例におけるリンパ管侵襲の存在部位とリンパ節転移

リンパ管侵襲の最深部位	リンパ節転移率				リンパ節転移度（%）
	n_0	n_1	n_2	n_3	
sm (n=39)	7 (17.9)	15 (38.5)	17 (43.6)	0 (0)	20.92±17.73
ss (n=34)	0 (0)	9 (26.5)	19 (55.9)	6 (17.6)	30.12±21.65

図7　壁深達度がss又はseのstage III症例におけるlyの存在部位からみた累積生存率

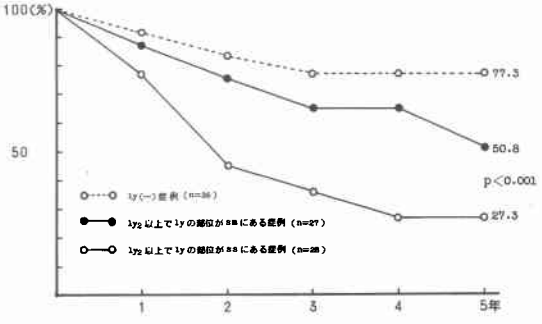

かと思われる．そこで胃癌の深達度がss又はseでしかもly_2以上の症例を対象として，lyの胃壁最深部位とリンパ節転移率の関係を調べた．lyの胃壁最深部位がpmにある例は7例と少ないため，これを除いたlyの最深部位がsmとssにある例についてみると（表3），lyの最深部位がsmにある例ではリンパ節転移陽性率は82%（32/39）であったが，ssにlyがみられる例ではすべてにおいてリンパ節転移がみられた．またlyがsmにある症例では，リンパ節転移率の程度も軽かったが，lyがssに達する症例ではリンパ節転移率の程度が高度になり，n_3（＋）も17.6%（6/34）に認められた．同様の傾向はリンパ節転移度においてもみられた．

一方これらの症例についてlyの最深部位別に予後をみると，lyの最深部位がsmにみられる例では，5年生存率が60.4%であるのに対して，lyがssにみられる例ではわずかに29.8%であり，lyの胃壁内存在部位と患者予後との間には密接な関係のあることが示された．このような検討をstage 3症例に限っておこなってみても全く同様の傾向がみられ，lyの最深部位が

smにある例（n=28）では5生率50.8%であったが，ssにある例（n=27）では27.3%であった（図7）．

考　察

胃癌の予後を左右する大きな因子として，リンパ節転移及び漿膜浸潤の有無などがあげられるが，これらの中でもリンパ節転移は，郭清の優劣が患者の予後に直接関係する因子として重要視されている．このため，リンパ節転移と密接な関係にあるlyについては，特に早期胃癌を対象として多くの研究がなされている．これは早期胃癌では組織像の多様性が少なく，癌の進展形式が進行胃癌ほど複雑ではなく，またlyは多くは粘膜下層に限ってみられるために，一連のリンパ系進展の初期像としてとらえやすいためと思われる．しかし，lyは粘膜下層だけでなく，漿膜下層にも多く認められるので，われわれは癌深達度がsm以下の症例を対象として，胃癌のリンパ管侵襲に関する病理組織学的検討を試みた．

lyがリンパ節転移のはじまりであり，互いに相関するであろうことは想像に難くない．今回の検討でも，ly（－）症例におけるリンパ節転移陽性率は14.8%であったが，ly（＋）では78.6%と高率になり，lyの程度が高度になるにつれてリンパ節転移率も高率となった．一方，リンパ節転移度とlyの程度も密接な関係にあり，転移度が80%以上の症例ではすべてがly_3であり，これらの予後は極めて不良であった．

胃癌の組織型とリンパ節転移の関係については，従来より多くの検討がなされているが，諸家によりその見解に若干の差がみられる．脇坂[4]は単純癌の転移率が高く，間質量との関係では，硬性癌が転移しやすく膠様腺癌や印環細胞癌はリンパ節転移をおこしにくいと報告し，鈴木ら[5]は早期胃癌を対象として，低分化腺癌が他の組織型にくらべてリンパ節転移が高率であり，乳頭腺癌，中分化型管状腺癌，印環細胞癌においては有意差はなかったと報告している．また吉野[6]は進行癌を含めて検討し，腺管腺癌のリンパ節転移率が最も高く乳頭腺癌が最も低く，間質量からみると硬性型が転移しやすいと述べている．川口[7]は，原発巣において癌組織量の多い組織型がリンパ節転移をおこしやすく，とくに粘膜層及び粘膜下層に存在する組織型が高率に転移し，組織型別では，分化型と低分化型腺癌が混在する場合には分化型腺癌の転移率が高く，硬性型低分化腺癌及び印環細胞癌では転移をおこしにくいと報告している．宮本ら[8]も高分化型にリンパ節転移は多く，低分化型単独ではリンパ節転移は少ないが，低分化型優勢の混合型では高率であったとして，両者の癌細胞核DNA量パターンの相違を指摘している[9]．このように報告者により結果が異なるのは，癌の組織分類や対象とした症例の壁深達度がそれぞれ違うことによると思われ，単純な比較は困難である．われわれの検討では，lyの高度な症例が低分化腺癌において高率に認められ，また間質量とlyの関係を調べると，ly陽性率は硬性型の67%に対し髄様型では81%と高率で，とくにly_3陽性率が高いことから，髄様型低分化腺癌はlyをきたしやすい傾向にあるのではないかと考えられる．

しかし，ly(－)と診断されたにもかかわらずリンパ節転移のみられた症例について，その組織型を検討すると，多くは低分化腺癌でしかも硬性型であったことにより，硬性型低分化腺癌では実際にlyはあっても光顕的に見出しえない例も少なからずあるものと思われる．すなわち，リンパ管内に侵入した癌細胞が栓塞様に一塊としてリンパ管内に存在する状態では，lyとして光顕レベルでとらえられるが，硬性型の低分化腺癌においては癌細胞が小さくまばらであり，間質も線維化が強くリンパ管内皮細胞も識別しにくいため，lyとして見出し難いものと推察される．

次に，lyの胃壁最深部位とリンパ節転移及び患者予後との関係を，壁深達度ss又はseの症例について検討したところ，かなり興味ある結果が示された．すなわち，lyの最深部位がssにみられる例とsmにみられる例を比較すると，リンパ節転移率及びリンパ節転移度のいずれをみても前者が有意に高く，また予後をみても，lyがssにみられる例は，それがsmにみられたものに比べて極めて不良であった．以上の事実より，lyの胃壁最深部位を検討することは胃癌のリンパ行性転移の量的指標の1つとなり，ひいては患者の予後を示唆する因子の1つになるものと思われる．

ま と め

1978年から1983年までの6年間に鳥取大学第1外科において手術されたsm胃癌86例及びそれ以上の壁深度を示した治癒手術胃癌222例を対象として癌巣内lyとリンパ節転移，予後との関係を検討し，以下の結果をえた．

1. lyの程度とリンパ節転移率及びリンパ節転移度とは密接な関係にあった．
2. ly高度例は髄様型低分化腺癌に多くみられた．
3. 硬性型低分化腺癌ではlyはあってもそれを光顕的に見出しえない例も少なからずあるのではないかと

推察された．

4．癌の胃壁深達度は同じであっても，ly の存在部位が深いものでは，リンパ節転移は高度となり，予後も不良になる傾向がみられた．

本論文の要旨は第24回日本消化器外科学会総会において発表した．

文　献

1) 佐野量造，広田映五，下田忠和ほか：早期胃癌再発死亡例の病理学的検討．胃と腸　5：531—540，1970
2) 東　弘，小川道雄，藤本二郎ほか：胃癌の治療成績とそれを左右する因子．日癌治療会誌　16：110—111，1981
3) 胃癌研究会編：外科・病理・胃癌取扱い規約，東京，金原出版，1979
4) 脇坂順一：胃癌の病理組織学的検討．外科治療　22：121—129，1970
5) 鈴木博孝，遠藤光夫，山下由紀子ほか：早期胃癌におけるリンパ節転移の検討．日消外会誌　17：1517—1526，1984
6) 吉野肇一：胃癌のリンパ節転移に関する外科病理学的知見補遺．日外会誌　72：1634—1646，1971
7) 川口廣樹：胃癌原発巣とリンパ節転移巣の組織学的関連性に関する研究．日外会誌　82：599—611，1981
8) 宮本徳廣，小川道雄，神前五郎ほか：早期胃癌および早期胃癌類似進行癌の組織型とその臨床病理学的特徴．日消外会誌　16：1772—1777，1983
9) 清水　寛：早期胃癌の組織型と顕微分光測定法による核DNA量との関係．大阪大医誌　29：473—489，1977