日消外会誌　18（7）：1703～1706，1985年

7年間経過観察された早期類似進行胃癌の1症例

久留米大学医学部第2外科
江里口直文　内藤　寿則　友清　明　鍬先清一郎
沢田　勉　中山　陽城　中山　和道　古賀　道弘

A CASE REPORT OF AN ADVANCED GASTRIC CANCER SIMULATING EARLY GASTRIC CANCER TYPE, FOLLOWED BY 7 YEARS OBSERVATION

Naofumi ERIGUCHI, Hisanori NAITO, Akira TOMOKIYO, Seiichiro KUWASAKI, Tsutomu SAWADA, Yojo NAKAYAMA, Toshimichi NAKAYAMA and Michihiro KOGA
The second surgery of Kurume University School of Medicine

索引用語：胃癌の長期経過観察，早期類似進行癌

今回われわれは約7年間の経過を観察しえたと思われる早期類似進行胃癌の症例を経験したので，若干の考察を加えて報告する．

症　例

患者：48歳，男性．

主訴：腹部膨満感．

既往歴：26歳時，虫垂切除術，脳腫瘍（神経線維腫）にて手術施行．38歳時椎間板ヘルニアにて手術を受く．

現病歴：昭和52年2月に腹部膨満感あり．近医受診し，胃透視にて体上部後壁に陥凹性病変を指摘された．内視鏡検査を受け，悪性が疑われたために生検を受けた．生検の結果は，group II であった．その後，年に1度の胃透視を受けていたが，内視鏡検査は本人の拒否で施行出来ず．昭和58年12月に胃透視後，本人を説得し内視鏡検査を行い，生検を施行した．生検の結果はgroup V で，IIc 類似進行胃癌の診断を受け当科に手術目的にて紹介され入院となった．この間の体重減少は認められていない．

入院時現症：身長157cm，体重45kg，貧血，黄疸は認めず．心肺に特に異常を認めず．腹部では，肝・脾触知せず．又，腫瘤も触知せず．Virchow, Schnitzler も認められなかった．入院時一般検査は表1に示す通り異常は認めなかった．

＜1985年1月16日受理＞別刷請求先：江里口直文
〒830　久留米市旭町67番地　久留米大学医学部第2外科

表1　入院時検査所見

WBC 4000　RBC 410×10⁴　Hb　14.0g/dl　Ht 39.9%
Pt 16.6×10⁴
T. Bil 1.1mg/dl　D. Bil 0.2mg/dl
GOT 15.4K.U　GPT 12.0K.U　LDH 210.0W.U
Al-p 7.2K.A.U　γGTP 11.9mIU　T.P. 6.0g/dl
Alb 3.6g/dl　TTT 0.9Ku.U　ZTT 7.5Ku.U
Ch-E 0.8 ΔpH　LAP 148 G.R.U.　Amylase 184 IU
T. cho 134.1mg/dl　B.G. 81mg/dl
BUN 10.1mg/dl　Crea. 1.1mg/dl　Na 142mEq/l
K 4.3mEq/l　Cl 103mEq/l
CEA 2.4ng・ml　AFP 5ng/ml　Ferritin 86ng/ml
検尿：特に異常なし

胃X線所見：昭和52年2月の背臥位二重造影像（図1）で，体上部後壁大弯側に粘膜の集中を伴う陥凹性病変が認められた．陥凹は不整形を呈していた．昭和53年6月の背臥位二重造影像で，陥凹部バリュウムの貯溜はなく，粘膜集中が認められていた．昭和54年9月の背臥位二重造影（図2）では明らかな潰瘍性病変は認められず，又，大弯の弯入が軽度認められ，粘膜集中像が認められるが，粘膜の詳細な病変は明らかではなかった．昭和55年5月のX線像では潰瘍性病変を有し，粘膜の集中を伴う所見がみられた．

昭和56年3月の立位充満，及び背臥位二重造影で，前年と同部位に潰瘍性病変を伴う粘膜集中像がみられ，潰瘍の周辺は浅い陥凹を呈し，集中する粘膜ヒダの癒合，尖端部の細小化像も認められていた（図3）．昭和

図1　昭和52年2月の胃X線背臥位二重造影像

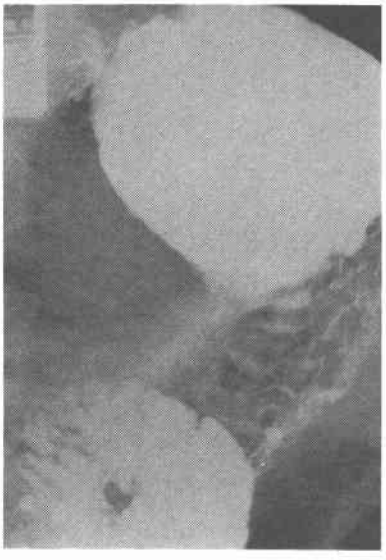

図2　昭和54年9月の胃X線像

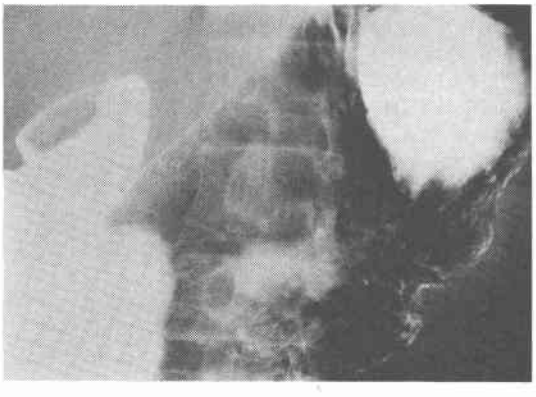

図3　昭和56年3月胃X線像

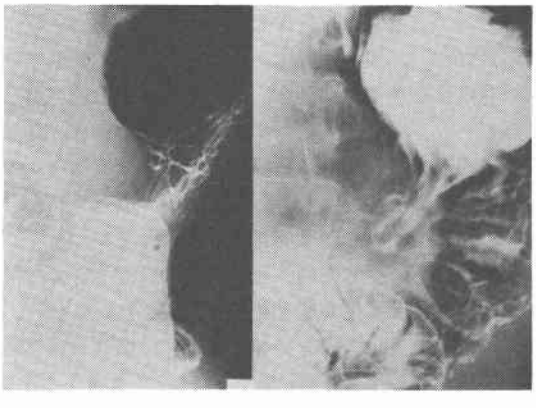

57年6月も同様な所見を示し，昭和58年12月の背臥位二重造影では中心に小さな潰瘍性病変を有し，その周囲が浅い陥凹を呈しその部へ集中する粘膜ヒダには，癒合，細小化像が認められた（**図4**）.

内視鏡所見：昭和52年2月の内視鏡所見は**図5**の上段のごとく，白色の Belag を有する潰瘍性病変とその部へ集中する粘膜ヒダの細小化像がみられ，悪性を十分に考えさせる像を呈していた．**図5**下段は昭和59年1月の術前の内視鏡像で，明らかな潰瘍病変は認めず，集中する粘膜ヒダの癒合，細小化像が認められていた．

切除胃肉眼所見：胃体部後壁大弯側に2.0×3.0cmの粘膜集中を伴う陥凹性病変がみられ，明らかな潰瘍病変はなく，粘膜ヒダの尖端部細小化像が認められた（**図6**）.

組織学的所見：腫瘍細胞は signet ring cell が主で，

図4　昭和58年12月の胃X線像

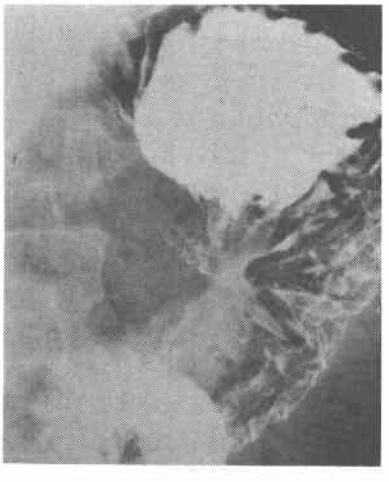

図5　胃内視鏡像：上段は昭和52年2月，下段は昭和59年1月の色素散布前後像

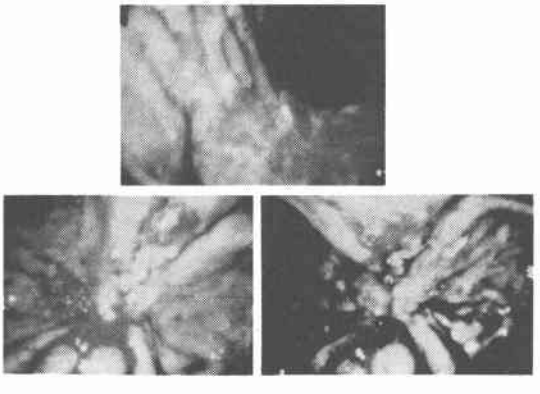

図6　切除胃肉眼像：胃体部後壁大弯側に粘膜集中を伴う陥凹性病変が認められる．

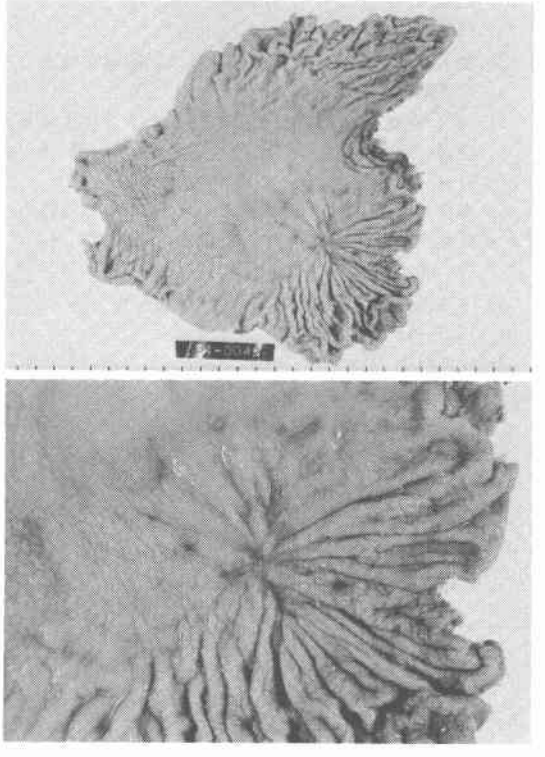

図7　組織像．粘膜下層から筋層へ浸潤し，腫瘍細胞はこの部では腺腔形成をみている．

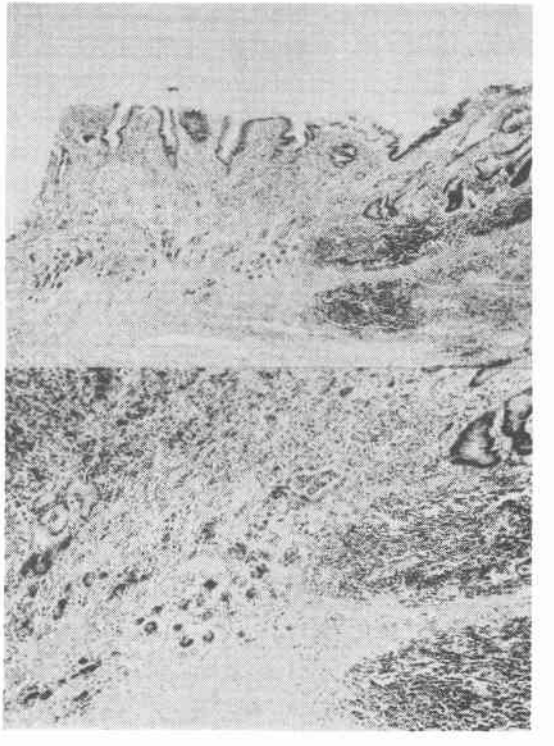

一部に腺管構造を持つ腫瘍細胞もみられている．深達度についてみると，腫瘍のほとんどは粘膜固有層にあるが，一部で固有筋層へ浸潤していた．この部は潰瘍性病変があった部，すなわち粘膜筋板の断裂，消失がみられ潰瘍性病変の部にあたる部と思われた．脈管侵襲は，リンパ管，静脈ともに認められなかった(図7)．

考　察

胃X線検査，内視鏡検査が容易に行われ，かつ集団検診による積極的な受診などにより，近年早期癌症例が多数発見されているが，逆に手術不能の症例もまだ多くみられている．今回の症例は逆追跡してみると，初回の内視鏡像で強く悪性を示唆する所見がみられ，又，同一部の病変の変化が約7年にわたって観察されている症例は比較的まれであると思う．文献的にみると，長期間の観察例は[1)~5)]は多くはなく，比較的まれである．最近は特に診断技術の向上や集団検診の普及などにより，より早期のものの発見，治療が行なわれることによるものと思われる．又，長期観察例は本人に手術の承諾が得られない症例や，病変の縮小，消失，再発を繰り返していた症例などであった．本症例は昭和52年の時点で悪性と思われるが，潰瘍性病変が縮小，瘢痕化，再発している．この様に癌病巣内潰瘍の消長については，中島[6)]は癌病巣内潰瘍が縮小または消失するものは，癌病巣そのものの発育が比較的遅いものであると述べている．又，郡[1)]らは陥凹型粘膜内早期癌の体積倍加時間が2～7年であり，Borrmann 2～3型進行癌のそれが3～9カ月であると報告している．本症例も早期類似進行癌で一部のみ固有筋層へ浸潤している所見から言えば，発育はわりとゆっくりしたものであったのであろうことは容易に推測される．又，山際[7)]などは陥凹性病変で潰瘍を反復するものは，深達度が浅く，腫瘍の拡大も比較的少ない．また未分化型の場合は，腫瘍細胞個々の結合が弱く，脱落し潰瘍形成が繰り返されやすいことによると説明している．本症例も陥凹型早期胃癌が比較的発育が緩徐であることを裏付けするものと思われた．次いで，進行癌への進展については，北岡[8)]は病理組織学的な立場より検討している．つまり隆起型早期胃癌は，Borrmann 1, 2型，陥凹型についてはIII (III+IIc)，IIa+IIcはBorrmann 2型，IIc及びIIc+IIIはBorrmann 3型へ移行す

ると述べている．本症例でみる様に腫瘍細胞がほとんどが粘膜固有層にあり，粘膜筋板の断裂消失部が一部に認められ，同部には再生上皮が覆い，その下方に腫瘍細胞が散見され，一部が筋層へ浸潤している．この状態より進行していけば，Borrmann 2ないしは3型へと進展していくと思われる．又，腫瘍の発育進展は担癌生体の免疫能の状態と深くかかわりがあるかも知れず，最近特にリンパ球の分析，中でもT細胞のSubpopulationの分析が盛んに行われ，解析が免疫学的な立場からされつつあり今後大いに期待したいものである．

むすび

約7年の長期間観察できた早期類似進行胃癌を経験した．初回の検査にて明らかな悪性の組織学的裏付けは得られなかったが，胃X線像，内視鏡像を検討し若干の文献的考察を加えて報告した．

文　献

1) 那　大裕，多田正大，川井啓市：10年間にわたり内視鏡的に逆追跡への可能であったIIc早期胃癌類似進行癌の1例．胃と腸　8：621—625，1973
2) 春日井達造，加藤　久，安藤昭寛ほか：長期間経過が観察された早期胃癌の1例．胃と腸　3：445—449，1968
3) 金子栄蔵，内海　胖：8年6ヵ月間経過を追求した早期胃癌．胃と腸　5：55—59，1970
4) 原　義雄，小越和栄，飛田祐吉ほか：3年1ヵ月経過を追求したIII＋IIc型早期胃癌．胃と腸　5：61—65，1970
5) 春日井達造，吉井由利，杉浦　弘ほか：早期胃癌の変貌，胃癌の自然史解明の立場から．胃と腸　16：57—69，1981
6) 中島哲二：胃癌病巣内の潰瘍の経過．胃と腸　3：1657—1671，1968
7) 山際裕史，吉村　平，松崎　修ほか：胃癌の自然史—長期観察例を中心として．最新医　35：1442—1447，1980
8) 北岡久三：病理組織学的にみた早期胃癌から進行癌への進展．胃と腸　5：15—23，1970
9) 助川鶴平，辻　公美：抗リンパの臨床的応用．日臨　42：1158—1165，1984