日消外会誌　18（7）：1743～1746，1985年

原発性直腸悪性リンパ腫の1例

三鷹中央病院外科
石井敏勤　岡本安弘
東京医科歯科大学第1外科
石井慶太　平沼進　竹村克二

PRIMARY MALIGNANT LYMPHOMA OF THE RECTUM-A CASE REPORT-

Toshinori ISHII and Yasuhiro OKAMOTO
Department of Surgery, Mitaka Central Hospital
Keita ISHII, Susumu HIRANUMA and Katsuji TAKEMURA
1st Department of Surgery, Tokyo Medical and Dental University

索引用語：直腸悪性リンパ腫

はじめに

大腸に原発する悪性腫瘍は，癌腫が大部分を占め，悪性リンパ腫の発生頻度は低い．なかでも，直腸の悪性リンパ腫は極めてまれである．われわれは，術前に生検により直腸悪性リンパ腫と診断しえた1例を経験したので，本邦報告症例の文献的考察を加え報告する．

症　例

症例：65歳，女性．

主訴：下血．

既往歴：30歳の時，肺結核症で右胸郭成形術を受けている．

家族歴：特記すべきことなし．

現病歴：入院1年前より便秘傾向となり，緩下剤を服用しはじめた．4カ月前から排便時に時折，出血が認められるようになった．昭和58年9月13日，痔疾患を心配して当院を受診し，直腸指診で直腸に腫瘤を触知したので，精査，治療を目的として入院した．

現症：身長155cm，体重40kg，血圧110/80mmHg．脈拍80/分，整．眼瞼結膜に軽度の貧血を認めるが，眼球結膜に黄疸はない．右胸郭成形術のため，胸郭の変形があるが，聴診上異常はない．左下腹部に圧痛を認めるが，腹部は平坦，柔軟で，腫瘤，肝臓，脾臓，腎臓などを触れない．鼡径部，腋窩，頸部などの表在リンパ節の腫脹も認めない．

＜1985年3月13日受理＞別刷請求先：石井　敏勤
〒181　三鷹市上連雀5－23－10　三鷹中央病院外科

臨床検査所見：赤血球数385万/mm³，Hb 11.8g/dl，Ht 34.6%と軽度の貧血を認めたが，白血球数5,000/mm³，血小板数24万/mm³，白血球分画は桿状核球3，分節核球54，リンパ球37，単核球5，好塩基球1と正常であった．血沈値1時間値40mm，2時間値67mmと促進していたが，出血時間，凝固時間は正常であった．血清蛋白7.4g/dl，蛋白分画 Alb 60.3，α_1 3.7，α_2 12.8，β 8.4，γ 14.7．GOT 11，GPT 6，Al-p 7.0K.A.，LDH 304，LAP 150，TTT 0.7，ZTT 5.1，総コレステロール164mg/dl，中性脂肪105mg/dl，BUN 10.1mg/dl，クレアチニン0.8mg/dl，Na 145，K 4.2，Cl 110mEq/l．尿所見は異常なく，便潜血反応は（＋＋）であった．CEA-Z 1.04ng/ml．α-fetoprotein（－）．胸部X線上，胸郭成形術による変形の他には異常所見はない．また呼吸機能は%VC 57%，1秒率74%．心電図には変化なく，胃透視でも異常を認めなかった．

直腸指診：肛門輪より7cm口側の後壁に小指頭大，10cmの後壁に拇指頭大のいずれも隆起性で弾性硬の腫瘤を触知し，血液が少量付着した．

注腸造影所見（図1）：直腸指診で触知した部位と，更にその10cm口側に，内腔に突出した陰影欠損像を認めた．

直腸鏡所見（図2）：肛門輪より7cm，10cmおよび20cmの部位に隆起性腫瘤があって，表面粘膜に糜爛を認め，易出血性であった．生検検査で悪性リンパ腫の結果を得た．

手術所見：昭和58年10月19日，全身麻酔下に開腹す

図1　注腸造影：直腸に腫瘍による陰影欠損像を認める．

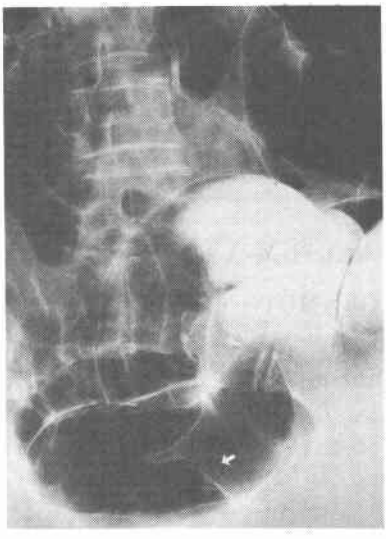

図2　直腸鏡所見：肛門輪より20cm口側部位の腫瘍は，2つの腫瘍が融合した様で，表面粘膜に糜爛を認める．

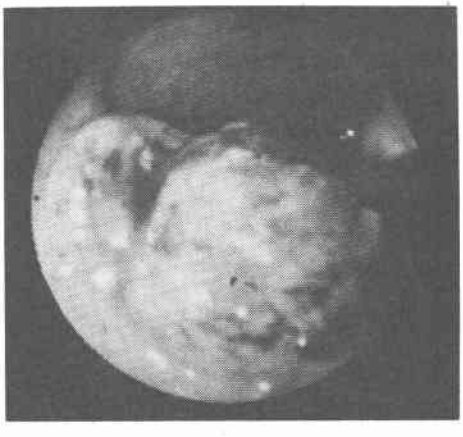

ると，腹水の貯留はなく，肝，脾にも著変を認めなかったが，直腸腹膜翻転部近くに弾性硬の腫瘤を触知した．また回盲部，回腸には病変はなく，腹膜播種も認めなかった．術中大腸ファイバースコープで再検査するも，他の結腸に病変なく，腹会陰式直腸切断術を行い，リンパ節郭清 R_3 を施行した．

摘出標本所見（図3）：Borrmann I 型様の腫瘍が多発していて，肛門輪から7cmの部位に1×1cm, 8cmの部位に3×3cm, 0.6×0.7cm, また20cmの部位には2×3.5cm, 2×2.5cmの2つの腫瘍が融合した形のものが

図3　摘出標本：直腸に大小5個の腫瘍が多発している．

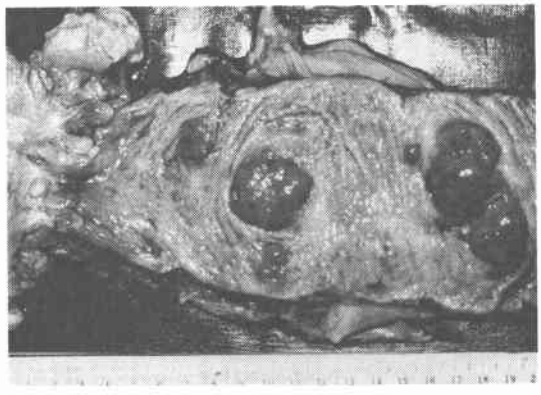

図4　組織像：中型のリンパ球に類似した腫瘍細胞のびまん性浸潤がみられる．（HE染色×400）

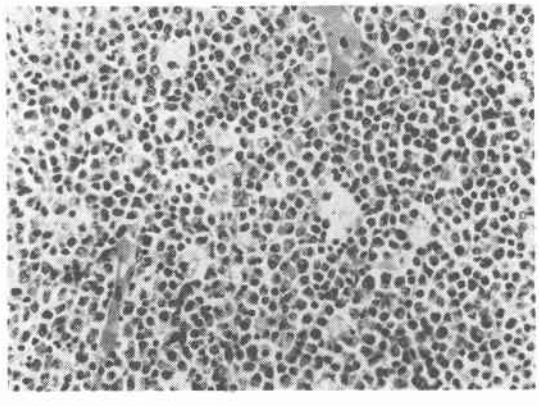

あり，さらにその近くに0.5×0.5cmの小腫瘍があった．これらの腫瘍は赤色調の粘膜におおわれていたが，大きな腫瘍の表面は糜爛を形成していた．

病理組織学的所見（図4）：病理組織標本では粘膜から外膜までびまん性の腫瘍細胞浸潤がみられた．腫瘍細胞は好酸性の胞体を比較的多く有する中型の細胞で，核は偏位して明瞭な核膜を有し，核クロマチンも豊富で核膜側に寄り，一部で車軸状配列を示していた．cell surface markerの検索は施行していないが，lymphoplasmacytoid cellの腫瘍化したB-cell系lymphomaと思われた．また本邦の悪性リンパ腫組織診断研究グループ分類（LSG分類）ではdiffuse lymphoma, medium-sized cell typeの悪性リンパ腫と考えられた．郭清されたリンパ節のうち傍直腸リンパ節に転移が認められたので，大腸癌に準じてstage分類すると H_0, P_0, a_1, n_1, stage III に相当する．

術後経過：術後排尿障害が長期間認められたが，次第に軽快し昭和59年4月15日退院した．なお入院中Vincristine, Cyclophosphamide, Mitomycin, Prednisone多剤併用化学療法を施行し，さらにOK-432免疫療法を退院後継続している．現在術後16カ月経過しているが健在である．

考　察

大腸原発腫瘍の中で非上皮性腫瘍は非常に少なく，1979年の大腸癌研究会アンケート調査[1]では，大腸癌19,850例に対して249例（1.3%）であった．これら大腸原発非上皮性腫瘍のうち悪性リンパ腫は130例と最も多いが，その発生部位はリンパ装置の多い回盲部に93例（71.5%）と集中していて，直腸肛門部は22例（16.9%）と少ない．1934年久留[2]によって直腸リンパ肉腫例が報告されて以来の本邦における直腸悪性リンパ腫は，記載の比較的明瞭な症例を集計した結果では38例にすぎない．自験例を含めた39例の直腸悪性リンパ腫について文献的考察を行った．

性別は，不明2例を除くと男19例，女18例で，男女比はほぼ等しく，年齢は最年少17歳，最高齢88歳であるが，60歳代が最も多く(43.2%)，平均年齢59.7歳である．男女別に平均年齢をみると，男60.1歳に対して女59.3歳で，これも差を認めない（**表1**）．

臨床症状は排便困難，下血，肛門部疼痛，肛門部腫瘤などが多く，直腸癌の場合とほとんど同様で，本症に特有なものは見られない．自験例も痔疾患を心配し来院して発見されたもので，直腸指診の重要性を認識した．腫瘍の大きさは，記載の明瞭な26例では5～10cm大が13例（50%）と最も多いが，大きいものは小児頭大におよぶものなど比較的大きなものが多く，そのために70%が潰瘍形成を伴なっている(**表2**)．直腸に多発している症例は，三上[3]，北條[4]，自験例のわずか3例である．好発部位は，肛門輪に近い下部直腸から肛門部に集中し，半数が全周性であった．

表1　年齢，性別分布

年齢／性	10～	20～	30～	40～	50～	60～	70～	80～	計
男性	0	1	3	1	1	8	4	1	19
女性	1	0	2	2	1	8	3	1	18
計	1	1	5	3	2	16	7	2	37

（不明2名）

表2　腫瘍の大きさと潰瘍の有無

大きさ	例数	潰瘍		
		有	無	不明
～5cm未	6	2	4	0
5～10cm未	13	11	1	1
10～15cm未	3	1	1	1
15cm～	4	1	0	3
計	26	15	6	5

かなり進行した症例が多いが，術前に確診されることは少なく，29例中17例（58.6%）が直腸癌と診断されていて，直腸悪性リンパ腫と診断された症例は9例(31.0%)にすぎない．生検検査は15例に施行され，7例が悪性リンパ腫と正診されたが，未分化癌3例，悪性所見なしとされたものが5例もあった．悪性リンパ腫は組織が柔らかいので挫滅されやすく，生検標本を採取する際に注意が必要である[5]．

病理組織型は，分類法の変遷により統一されていない．すなわち，従来は細網肉腫と報告されたものが39例中21例（53.8%）と多かったが，Rappaport分類が使用されるようになってからは，lymphocytic lymphomaの報告が多くなっている．Hodgkin病は，田伏[6]の1例のみである．

転移の有無は25例に記載があり，転移13例はすべてリンパ節転移で，直腸リンパ節，肛径部リンパ節に多く，その他として下腸間膜動脈周囲，腹部大動脈周囲などのリンパ節で，頚部リンパ節への転移も1例記載されている．

本症の治療は，直腸切断術23例(59.0%)，直腸切除術5例（12.8%），腫瘍切除術3例（7.7%）と外科治療がなされているが，人工肛門造設術のみに終った症例も4例（10.3%）あった．本症が化学療法，放射線療法によく反応することから，手術に合併療法を行っている症例が21例（53.8%）あり，そのうち化学療法の併用例が17例と多く，Vincristineを中心とする多剤併用療法が多く行われている．しかし，化学療法で腫瘍の進展を抑えたのにかかわらず，その二次的感染症などの副作用のために死亡した症例の報告[7]もあり，十分に注意する必要がある．自験例でも化学療法を強力に施行後，貧血，白血球減少，蛋白尿，浮腫，脱毛などの副作用がおこり，それらの回復にかなり日数を要した．

予後に関しては，記載の明らかなものについて，死亡14例中10例（71.4%）が1年以内に死亡しており，生存している15例においても，報告時点まだ1年以内の症例が12例もあり，必ずしも予後が良いとはいえな

い．自験例は，術後1年4カ月健在で，現在通院によりOK-432免疫療法を継続しているが，今後とも慎重に観察していくつもりである．

おわりに

65歳，女性の原発性直腸悪性リンパ腫を術前に生検により診断しえ，腹会陰式直腸切断術を施行した1例を報告し，併せて本邦における原発性悪性リンパ腫39例を集計し，若干の文献的考察を行った．

文　献

1) 綿貫　喆：第11回大腸癌研究会大腸非上皮性アンケート調査〈改正版〉．1980
2) 久留　勝：直腸の孤立性淋巴肉腫の一例．癌 28：388—396，1934
3) 三上泰徳，小沢正則，今　充ほか：大腸悪性リンパ腫，特に直腸悪性リンパ腫について．消外 7：243—250，1984
4) 北条　潤，鈴木利子，斉藤武郎ほか：直腸に発生した非ホジキン悪性リンパ腫の1症例．癌の臨 28：1196—1201，1982
5) 雷　哲明，谷浦博之，河野仁志ほか：直腸原発性悪性リンパ腫の1例．日消外会誌 17：1624—1627，1984
6) 田伏克惇，勝見正治，庄司繁市ほか：直腸ホジキン病の1例．日本大腸肛門病会誌 35：402，1982
7) 中林愛晶，岡島邦雄，富士原修ほか：術前，直腸悪性リンパ腫と診断された1例．日臨外医会誌 44：1182—1187，1983