日消外会誌　18（8）：1900～1903，1985年

平滑筋腫術後4年目にみられた巨大な直腸平滑筋肉腫の1例
―本邦10報告例の検討―

東大阪市市立中央病院外科
明石　章則　吉川　幸伸　中村　正廣　伊藤　則幸
中島　信一　杉野　盛規　南　俊之介
大阪大学第1外科
竹中　博昭　津森　孝生　宮田　正彦
中尾　量保　川島　康生

A CASE OF GIANT LEIOMYOSARCOMA OF THE RECTUM, AFTER RESECTION OF LEIOMYOMA
—A REVIEW OF 10 PATIENTS IN JAPAN—

Akinori AKASHI, Yukinobu YOSHIKAWA, Masahiro NAKAMURA, Noriyuki ITO, Shinichi NAKASHIMA, Seiki SUGINO and Shunnosuke MINAMI
Department of Surgery, Higashi-Osaka City Hospital
Hiroaki TAKENAKA, Takao TSUMORI, Masahiko MIYATA, Kazuyasu NAKAO and Yasunaru KAWASHIMA
First Department of Surgery, Osaka University Medical School

索引用語：直腸平滑筋腫，直腸平滑筋肉腫

I. はじめに

直腸に発生する平滑筋肉腫は比較的稀な疾患であるが，近年報告例が増加してきており，本邦では文献上80例[1]を数えるにいたっている．われわれは，前方切除術を受けた直腸平滑筋腫が，4年目に局所再発をおこし，直腸平滑筋肉腫に変化したにもかかわらずなお根治手術が可能であった1例を経験したので文献上集計しえた本邦報告例10例を加えて報告する．

II. 症　例

症例：56歳，男性．

主訴：下腹部腫瘤．

家族歴：特記すべきことなし．

既往歴：25歳，肺結核．

現病歴：1978年11月，突然，強い腹痛，悪心・呕吐，発熱が出現したために緊急入院した．下腹部全体の筋性防御を認め，穿孔性腹膜炎の疑いで開腹術を受けた．直腸癌穿孔の診断にてS状結腸部で人工肛門造設術が行われた．手術後4カ月目に，2期的に前方切除術を施行したが，直腸の肛門側断端に病変部の残存が疑われた．摘出標本の病理組織は直腸平滑筋腫であった．以後，経過観察を行っていたが，1982年5月，下腹部に腫瘤が触知されたために直腸平滑筋腫の再発の疑いで再入院した．

現症：体格・栄養中等度．眼瞼結膜に貧血なく，眼球結膜に黄染はなかった．全身リンパ節の腫脹は認められなかった．下腹部に大きさ12×11cm，表面平滑，弾性硬で可動性のない腫瘤を触知した．直腸指診で肛門より6cmの部位に腫瘤を触知し，9時から12時にかけて直腸は圧排を受けていた．

入院時検査成績：末梢血液検査に異常なく，肝機能検査，CEA，AFPなどに特に異常所見は認められなかった．

注腸検査所見：直腸は腫瘤のために左背側へ圧排さ

＜1985年5月15日受理＞別刷請求先：
〒591　堺市長曽根町1,180　国立療養所近畿中央病院外科

れていた．その辺縁は不整であるも，潰瘍形成や狭窄像は認められなかった．

大腸ファイバー検査所見：直腸の粘膜面は正常であったが，送気による腸管内腔の拡がりは悪かった．さらに，左結腸曲まで挿入したが，異常は認められなかった．

腹部超音波検査所見：骨盤部を中心に大きさ13×11cmで多胞性の巨大な腫瘤を認め，その内部エコーは不均一であった．

腹部CT検査所見：骨盤腔内を満たす多胞性の巨大な腫瘤を認めた．腹側へは膀胱を右前方に圧排し，背側へは仙骨前面に達していた．骨破壊像や総腸骨動静脈などの血管系への浸潤像は認められなかった．

左内腸骨動脈造影および下腸間膜動脈造影所見：左内腸骨動脈の圧排・偏位を認めた．また，直腸動脈は下腸間膜動脈と同じ太さまで拡張し，屈曲・蛇行した多数の腫瘍血管を認めた．

以上の所見から，残存した直腸平滑筋腫の再発と考え1982年6月21日手術を施行した．

手術所見：腹水・肝転移は認められなかった．腫瘤は下腹部全体を占め，黒褐色，実質性，一部嚢胞様で表面は血管に富んでいた．右尿管は腫瘍に巻きこまれていたためにその部を結紮・切離した．腫瘤を直腸・肛門部と共に一塊として腹会陰式に摘出した．切離した右尿管に対しては，右尿管膀胱吻合術．施行した．

摘出腫瘍肉眼的所見：摘出標本は黒褐色を呈し，表面平滑，弾性硬，重さ1,240g，大きさ26×25×11cmで，よく被膜におおわれていた．腫瘍は3つの嚢胞を含み，内部に暗赤色の壊死様物質が充満していた．切除した直腸の粘膜は正常で，歯状線より口側4cmから11cmにかけて腫瘤は粘膜下より管外性に連続して発育していた．

摘出腫瘍組織学的所見：平滑筋細胞様の腫瘍細胞は紡錘型をなして束状で密に配列し，異型性が強く，直腸平滑筋肉腫と診断された[2]（図1）．

術後経過：術後8日目より化学療法を開始した．アドリアマイシン20mg×3回/3週，ビンクリスチン1mg/3回×3週，メソトレキセート50mg/3週を1クールとする3剤併用化学療法を4クール行った．術後経過良好で退院した．その後も，エンドキサン100mg/日，ビンクリスチン1mg/2週の2剤併用化学療法を継続中で，術後2年6カ月を経た現在も再発の徴候を認めていない．

図1　摘出腫瘍の組織像
（a）弱拡大（×100）．（b）強拡大（×400）

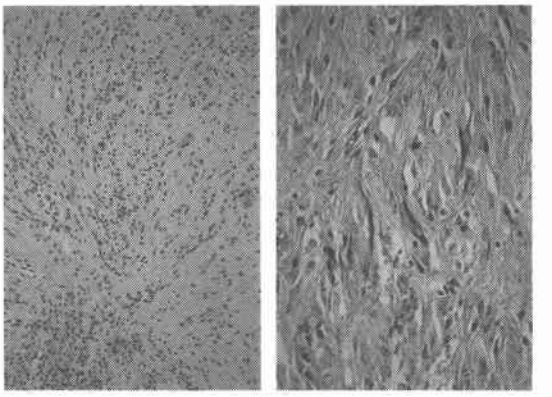

III. 考　察

直腸平滑筋肉腫の記載は1908年Exner[3]にはじまるとされる．結腸および直腸に発生する平滑筋肉腫はRipsteinら[4]によれば消化管平滑筋肉腫214例中胃135例（63.1%），小腸69例（32.2%）についで多く10例（4.7%）と報告されている．宇仁田ら[5]の直腸平滑筋肉腫70例の集計によれば，本症の発生年齢は20歳台から70歳台までに分布している．その中で，50歳台，60歳台が58%を占めており癌腫の好発年齢と差はみられない．また，男女比は1.4：1と男性に多く好発している．

第11回大腸癌研究会の集計[6]によれば，直腸平滑筋肉腫の主症状は肛門出血が最も多く60%以上を占める．これは腫瘍が大きくなると腫瘍自体の変性壊死により潰瘍が形成されて出血を来たしたり，粘膜下腫瘍による圧排のため直腸粘膜が圧迫壊死に陥いるためとされている．その他の症状として肛門部痛，排尿困難，腫瘍触知などがあるが，いずれも本症に特徴的な臨床症状ではない．

直腸平滑筋腫と平滑筋肉腫は，年齢分布，病悩期間，主症状，発育形式はよく類似している[1)5)6)]．しかし，腫瘍の大きさは平滑筋肉腫に大きいものが多く，5cm以上の腫瘍が全平滑筋肉腫の70%近くを占めている．また，平滑筋肉腫の30%に潰瘍を形成しているのに反して，平滑筋腫は潰瘍を合併する傾向が少いとの結果を得ている[6]．腫瘍径が5cm以上で，潰瘍を伴う直腸粘膜下腫瘍は平滑筋肉腫を考慮すべきである．

直腸平滑筋腫の診断にあたっては，肉腫への変化の可能性を念頭において組織学的精査を行い，疑わしい症例は臨床経過を慎重に観察していくことが重要であ

る．事実，本症例は第1回目手術時の摘出組織標本は図2のごとく平滑筋様の紡錘型腫瘍細胞が密に束状に交錯，あるいは渦巻状に配列しているが，異型性や核分裂像は極めて乏しく直腸平滑筋腫と診断された．3年後に局所再発をおこしたが，根治手術は可能であった．その時の摘出組織標本は直腸平滑筋肉腫で，核分裂像は強拡大1視野中に3～4個認められた．

初回手術で平滑筋腫の組織を示したものが，局所再発・転移を来たし明らかな平滑筋肉腫に変化した症例は，本邦では調べえた限りで10例が報告されている(表1)．初回手術で病変部の残存が疑われた自験例，腫瘍摘出術が施行された4症例（No. 1, 3, 4, 6），自然に腫瘍が排出された1症例（No. 9）の計6症例は，1年から5年後に全例が局所再発をおこし平滑筋肉腫に変化している．また，小鶏卵大の腫瘍に充分なsafety marginをとることが可能な手術術式を施行した2症例（No. 2, 5）も，術後7年から10年の長期間過ぎてから平滑筋肉腫に変化し肺，肝に遠隔転移をおこしている．これらから，組織学的に腫瘍の良性・悪性を決めることは容易でなく，腫瘍の組織像と生物学的な悪性度は11症例のごとく必ずしも一致しない症例が報告されている．

平滑筋腫の組織学的悪性度についてはGolden & Stout[7]は強拡大1視野中に2～3個の核分裂像があれば悪性と判定すべきと主張しているし，Evans[8]は核分裂像だけでなく細胞成分の増加も悪性化の可能性を示す一つの所見として考慮すべきであると述べている．われわれが集計した10症例については，核分裂像や細胞成分の増加などの組織学的所見の詳しい記載がなかった．今後，平滑筋腫の組織学的所見に加えて再発・転移の有無についての生物学的能度も重視して診断をする心要がある．

図2　初回手術時摘出腫瘍の組織像（HE×400）
紡錘形細胞が束状，あるいは渦巻状に交錯しているが，異型性に乏しく，核分裂像はない．

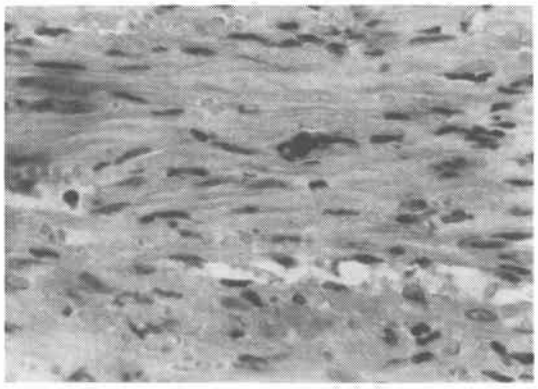

直腸平滑筋肉腫の治療は手術療法が一般的である[1)5)9)10)]．リンパ節転移は少ないとされているが，富田ら[1)]は74例中6例（8.1%），Akwariら[9)]は108例中7例

表1　平滑筋肉腫に変化した直腸平滑筋腫の本邦報告例

No.	発表年	発表者	年齢・性	主症状	大きさ(cm)	手術術式	病理診断	転帰	再発・転移巣の病理診断
1	1939	湊 [14]	42 ♂	貧血・出血		腫瘍摘出	平滑筋腫	4年後局所再発→腫瘍摘出 5年後腹腔内転移で死亡	平滑筋肉腫
2	1958	高木[15]	56 ♂	便秘	小鶏卵大	直腸横断区域切除	〃	10年後肺・肝転移で死亡	〃
3	1964	長州[16]	54 ♂	排尿障害		腫瘍摘出	〃	1年後局所再発→直腸切除 2年後局所再発→腫瘍摘出	〃
4	1968	藤井[17]	49 ♀	膣内腫瘤	手拳大	〃	〃	3年後局所再発→直腸切除	〃
5	1969	上田[18]	55 ♂	肛門部不快感	小鶏卵大	直腸切除	〃	8年後肺・肝転移・腹膜播種で死亡	〃
6	1971	出雲井[19]	72 ♂	肛門部腫瘤	4×2.5×4	腫瘍摘出	〃	5年後局所再発→直腸切断手術死	〃
7	1972	江口[20]	55 ♂	便秘			〃	7年後肺・肝転移→腫瘍摘出 8年後肺転移→腫瘍摘出 10年後腹膜播種で死亡	〃
8	1973	菱田[21]	82 ♂	排尿障害		生検のみ	〃	1年後腹膜播種	〃
9	1978	稲葉[22]	66 ♂	肛門部不快感	7.5×7.5×4	自然排出	〃	1年後局所再発→直腸切断	〃
10	1980	池田[23]	44 ♂	便秘	6	腫瘍核出	〃	3年後局所再発→直腸切断	〃
11	1984	自験例	56 ♂	腹部腫瘤	26×25×11	前方切除	〃	3年後局所再発→直腸切断	〃

(6.5%) に認められたと報告している．従って直腸癌に準ずるリンパ節郭清を伴う根治手術を施行すべきであると考える．

直腸癌取り扱い規約に準じた直腸平滑筋肉腫の治癒・非治癒手術別累積生存率は，第11回大腸癌研究会の集計[6]によれば，3年生存率は治癒手術で94.4%，非治癒手術で17.9%，5年生存率は治癒手術で78.0%，非治癒手術で0%，10年生存率は治癒手術67.3%，非治癒手術0%の結果となっている．従来の報告では，直腸平滑筋肉腫の予後は悪く，5年生存率20～30%[9)11)12)]であるとされているが，治癒手術を行った場合は予後は決して悪くない．また，直腸平滑筋肉腫と直腸癌の治癒手術で5年生存率を比較すると，直腸平滑筋肉腫が78.0%，直腸癌が61.1%[13)]であり，平滑筋肉腫は幾分良好である．

化学療法はアドリアマイシン，エンドキサンなどが使われているが，その効果については不明である．

IV. 結　語

直腸平滑筋腫に前方切除術を施行したが4年目に局所再発をきたし，直腸平滑筋肉腫に変化したにもかかわらずなお根治手術を施行し得た1例を経験したので文献的考察を加えて報告した．

文　献

1) 冨田　隆，中井昌弘，東口高志ほか：大量肛門出血を来たした直腸平滑筋肉腫の1治験例．日臨外医会誌　44：1345—1349，1983
2) 大腸癌研究会編：大腸癌取扱い規約．金原出版，1981
3) Exner A: Ueber nichtmelanotische Sarkome des Mastdarmes. Med Klin Berlin 4：858—861, 1908
4) Ripstein CB, Flint GW: Leiomyosarcoma of the gastrointestinal tract. Gastroenterology 20：315—326, 1952
5) 宇仁田卓，小林陽一郎，平松隼夫ほか：直腸平滑筋肉腫の1例．癌の臨　27：276—280，1981
6) 第11回大腸癌研究会編：大腸非上皮性腫瘍．日本大腸肛門病会誌　33：145—176，1980
7) Golden T, Stout AP: Smooth muscle tumors of the gastrointestinal tract and retroperitoneal tissues. Surg Gyn Obstet 73：784—810, 1941
8) Evans: Malignant myomata and related tumors of the uterus, report of 72 cases occurring in a series of 4000 operations for uterine fibromyomata. Surg Gynecol Obstet 30：225—239, 1920
9) Akawari DE, Dozois RR, Weiland LH et al: Leiomyosarcoma of the small and large bowel. Cancer 42：1375—1384, 1978
10) 佐藤　源，小松原正吉，東　良平ほか：直腸平滑筋肉腫の4症例の報告と本邦手術症例の統計的観察．日本大腸肛門病会誌　34：10—17，1981
11) Saunders RJ: Leiomyosarcoma of the rectum: Report of six cases. Ann Surg 154：150—154, 1961
12) Diamante M, Bacon HE: Leiomyosarcoma of the rectum: Report of a case. Dis Colon Rectum 10：347—351, 1967
13) 高橋　孝，池　秀之，池田孝明ほか：腸癌，本邦臨床統計集．日臨（春季増）：1369—1382，1983
14) 湊　浩邦，神山文也：稀有ナル経過ヲ辿リシ直腸筋腫ノ1例．日外会誌　40：1642—1643，1939
15) 高木　寛，石川　巌：直腸平滑筋腫区域切除の経験．日直肛誌　15：46，1958
16) 長洲光太郎，中西昭夫，石河利隆ほか：直腸に発生せる平滑筋肉腫の2例．日直肛誌　19：19，1964
17) 藤井　浄，松田　晋，山内礼一ほか：直腸平滑筋肉腫の1例．日本大腸肛門病会誌　21：10，1968
18) 上田哲郎：直腸に発生した平滑筋肉腫の1剖検例．東邦医会誌　16：463—477，1969
19) 出雲井士郎，沖永功太，青木幹雄：直腸，肛門部平滑筋腫の1例．外科診療　13：739—744，1971
20) 江口環禧，吉雄敏文，鈴木義雄ほか：消化管の平滑筋肉腫．日消外会誌　5：234—236，1972
21) 菱田泰治，今泉了彦，豊島範夫ほか：直腸の平滑筋腫瘍について．外科診療　15：1234—1243，1973
22) 稲葉征四郎，小玉正智，藤田政良ほか：直腸平滑筋肉腫の2例．外科診療　20：881—883，1978
23) 池田栄一，東　常視，大久保照義ほか：直腸平滑筋肉腫の1例．日本大腸肛門病会誌　33：163，1980