日消外会誌　18（10）：2168～2170，1985年

異物による虫垂炎の1例

郡上中央病院外科
千賀　省始　　林　　力　　国藤　三郎

A CASE OF FOREIGN BODY APPENDICITIS

Shoshi SENGA, Chikara HAYASHI and Saburo KUNITO
Department of surgery, Gujo Central Hospital

索引用語：穿孔性虫垂炎，虫垂内異物

はじめに

従来，虫垂炎のおもな原因として虫垂内異物があげられていたが，実際にそのような例をみることはきわめてまれであり，報告も少ない．今回われわれは虫垂内のコンデンサにより穿孔性虫垂炎を起こしたと思われる1例を経験したので，若干の文献的考察を加えて報告する．

症　例

患者：4歳，男児．

主訴：腹痛，呕吐．

家族歴：特記すべきことはない．

既往歴：1年程前，自転車に乗せられていて転倒し，下顎部挫創および腹部打撲で当院において加療を受けた．その時，腹部単純X線写真で右下腹部に異物を指摘された（図1）．

現病歴：起床後急に腹痛を訴え，呕吐を頻回にくり返すため，当日，当院小児科を受診し，尿中アミラーゼ値622単位（SOMOGYI）と軽度上昇を示したため，急性膵炎として治療を受けた．しかし，症状は改善せず下痢も出現し右下腹部痛も著明になったため，急性虫垂炎と診断され当科へ転科した．

入院時現症：全身状態やや不良で，右下腹部に圧痛，Blumberg徴候，筋生防禦および鶏卵大の腫瘤を認めた．

入院時検査所見：白血球増多およびCRP（5＋）と炎症所見が著明であった（表1）．

腹部単純X線写真；右下腹部にX線不透過性異物を認めた（図2）．

以上の所見より，膿瘍を形成した穿孔性虫垂炎と診断し開腹術を施行した．

図1　1年前の腹部単純X線写真
右下腹部に異物を認める．

手術所見：右下傍腹直筋切開で開腹するにやや混濁した黄色の腹水を認めた．虫垂周囲には大網が癒着し腫瘤を形成しており，同部を一塊として切除した．

切除標本所見；腫瘤は5×3.5×3cm，浮腫状で強く発赤した大網で覆われていた．X線写真で内部に術前にみられた異物が存在した（図3）．割面では炎症所見高度の虫垂が屈曲癒着し，中央部付近で穿孔し，針状の金属が穿通していた．異物は径6mmの球形の糞石に2本の金属性の細い脚が生えたような物体であり，周囲をとりまいいた糞石を除去すると電子部品のひとつであるコンデンサと判明した（図4）．

病理組織学的所見：虫垂に蜂窩織炎が見られ周囲の

＜1985年6月19日受理＞別刷請求先：国藤　三郎
〒501-42　岐阜県郡上郡八幡町島谷1269　郡上中央病院外科

表1　入院時検査所見

末梢血		血液化学	
RBC	$455\times10^4/mm^3$	Na	136mEq/l
Hb	11.8g/dl	C Cl	104mEq/l
Ht	38%	K	4.0mEq/l
WBC	$15,800/mm^3$	検尿	
st	16.5%	蛋白	(−)
seg	72.0%	糖	(−)
Platelet	$22.5\times10^4/mm^3$	潜血	(−)
血液生化学		Amylase	622somogyi U
GOT	33IU/l		
GPT	18IU/l		
LDH	552IU/l		
Al-P	149IU/l		
Amylase	87somogyi U		
T-B	0.3mg/dl		
TP	6.9g/dl		
BUN	8mg/dl		
Creatinine	0.8mg/dl		
CRP	(5+)		

図2　入院時腹部単純X線写真
右下腹部に1年前と同様の異物を認める.

図3　摘出標本X線軟線写真
内部に異物が見られる.

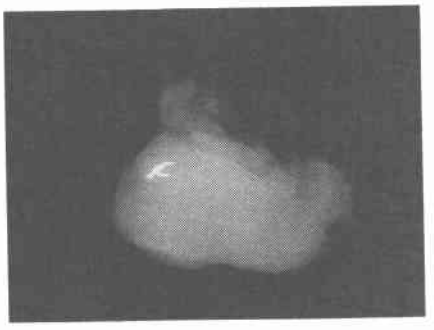

図4　コンデンサ
2本のリード線が細く鋭利である.



脂肪組織内に膿瘍形成を伴う好中球の強い浸潤を認めた.虫垂内腔と膿瘍が交通している部位も見られるが,異物反応は著明ではなかった.

術後経過：良好で術後14日目に退院した.

本症は幼児のため，この異物の誤飲の有無は明らかでないが，3年前まで母親が内職としてトランジスタラジオの基板に部品を取り付ける作業を行っており，その時に飲み込んだものと思われた.

考　察

頻度：切除虫垂内に異物の存在する頻度はBalchら[1]によれば，13,228切除虫垂中7例，0.0005%であり，Collinsら[2]は，1963年より過去40年間の71,000例以上の症例中3%であったと報告している．この差は糞石[3]を異物としていたり，また逆に糞石中に埋没された異物の検索が不十分で，見過ごされているためと思われる．とくにX線過透性の異物はその傾向がある．

異物の種類：Balchら[1]によれば217例中，ピンが最多で81例(37%)，次に散弾銃の鉛の弾丸で47例(22%)，骨16例（8%）がついでいる．種子は虫垂炎の原因として広く知られているが，意外に少なく6例（3%）であったという．その他，多種多様の異物があるが，興味を引く例としては，子宮内に挿入された避妊具のIUCDが虫垂内に入り込んだもの[4)~6)]，発砲事件で撃たれた弾丸[7]，虫垂内のピンが壁を破って肝に突き刺さり肝膿瘍を形成した例[8]，ピンによる虫垂周囲膿瘍で右水腎症をきたした例[9]などが報告されている．

病因：虫垂内の異物は実際には発見されるものより多いと思われるが，虫垂自身の蠕動により自然に盲腸内に排出され，問題となることは少ない．しかし，異物が比重の大きなものである場合や，虫垂が先天的または癒着により屈曲していたり，潰瘍瘢痕により狭窄していたりすると，異物の排出が妨げられ長期間虫垂内にとどまる．すると，異物の周囲に糞石が形成されたり，刺激により慢性炎症や潰瘍形成が起こり，内腔が閉塞され細菌叢の発育が促進される．ピンのような鋭利な物体では直接粘膜を損傷して炎症を引き起こしたり貫通したりすると思われる[1]．

治療：虫垂炎の症状がある場合はとうぜん手術の対象となるが，問題は無症状の場合である．Balchら[1]によれば71%は無症状であり，諸家の報告にも無症状例は多い[10]．しかし，ピンなどの鋭利な異物では，その70%に穿孔があり，31%に膿瘍形成があるとされており[1]，無症状でも虫垂内異物と確認されれば合併症を予防する意味で虫垂切除術を行う必要がある[10)~12)]．

本例においては，1年前のX線写真で異物で発見しながら放置したため，穿孔性虫垂炎を起こしたと考えられる．やはり，発見した時点で注腸造影[3]を行い，虫垂内に存在することを確認して手術すべきであったと反省させられた．

おわりに

エレクトロニクスの部品（コンデンサ）によると思われる，きわめてまれな虫垂炎の1例を経験したので若干の文献的考察を加えて報告した．

岐阜大学第1外科，稲田　潔教授の御指導，御校閲に深謝します．

文　献

1) Balch CM, Silver D: Foreign bodies in the appendix. Report of eight cases and review of the literature. Arch Surg 102：14—21, 1971
2) Collins DCC: Seventy-one thousand human appendix specimens. Am J Proctol 14：365—381, 1963
3) 藤田　渉，重本弘定，西本隆重ほか：最近8年間に経験した急性虫垂炎118例の検討．日外会誌　86：464—469, 1985
4) Mcwhinney NA, Jarrett R: Uterine perforation by a copper 7 intrauterine contraceptive device with subsequent pentration of the appendix. Case report. Br J Obstet Gyencol 90：774—776, 1983
5) Moodley TR: Unusual displacement of a intrauterine contraceptive device. A case report. S Afr Med J 60：110, 1984
6) Rubinoff ML: IUD appendicitis. JAMA 231：67—68, 1975
7) Meyer J, Abuabara S, Barrett J et al: A bullet in the appendix. J Trauma 22：424—425, 1982
8) Wood MK, Harrison MR: A-Pin-Dicitis and liver abscess. JAMA 246：940, 1981
9) Kekomäki M, Pekkala E: Right hydronephrosis following ingestion of a foreign body. J Urol 126：795, 1981
10) Kassner EG, mutschler RW, Klotz DH et al: Uncomplicaed foreigh bodies of the appendix in children. Radiologic observations. J pediatr Surg 9：207—211, 1974
11) Stenstrom JD, Raine RJ: The nonmigrating pin. Can Med Assoc J 118：1200, 1978
12) Zagoren AJ, Silverman D, Granoff DW et al: Intra-appendiceal foreign body. Report of case and review of the literature. JAOA 85：622—624, 1981