日消外会誌　18 (10)：2171～2174，1985年

直腸平滑筋肉腫の1例

西宮市立中央病院外科，同　臨床病理科*
柴田　信博　藤本　直樹　相川　隆夫　堀井　明
田村　茂行　野口　貞夫　玉井　正光*
宝塚市川上診療所
川　上　厚　志

A CASE REPORT OF LEIOMYOSARCOMA OF THE RECTUM

Nobuhiro SHIBATA, Naoki FUJIMOTO, Takao AIKAWA, Akira HORII, Shigeyuki TAMURA and Sadao NOGUCHI
Department of Surgery, Nishinomiya Municipal Central Hospital
Masamitu TAMAI
Department of Clinical Pathology, Nishinomiya Municipal Central Hospital
Atushi KAWAKAMI
Kawakami Clinic, Takarazuka City

索引用語：直腸平滑筋肉腫

はじめに

直腸に発生する平滑筋肉腫は，比較的まれな疾患であり，本邦報告例は，100例にみたない[1)~3)]．われわれは，初回手術から4年4カ月後に再発死亡した直腸平滑筋肉腫の1例を経験したので報告する．

症　例

患者：61歳，男性．会社員．

主訴：下血．

家族歴および既往歴：特記すべきことなし．

現病歴：昭和54年7月，下血に気付き近医を受診し，直腸診にて直腸癌を疑われ，当院外科に紹介された．当科では，直腸癌と診断し，手術を勧めるも，患者が頑強にこれを拒否したため，さらに説得をつづけた．下血頻回になり，排尿障害も加わってきた時点で，ようやく手術を承諾し，昭和55年5月17日入院した．

入院時現症：全身状態は良好である．眼瞼結膜には，貧血を認めない．表在リンパ節は触知せず，頭・頸・胸・腹部に理学的異常所見を認めない．直腸診では，肛門縁から3cmの部位に右半周におよぶ可動性のない易出血性の腫瘤を触知した．

＜1985年6月19日受理＞別刷請求先：柴田　信博
〒663　西宮市林田界8－24　西宮市立中央病院外科

入院時一般検査成績：一般検査では，異常を認めず，血中CEA値も4.5ng/mlと正常域であった．

注腸造影所見：下部直腸右側に，境界明瞭な隆起性病変を認めた．潰瘍形成は明らかでなく，表面は平滑

図1　注腸透視．下部直腸に隆起性病変を認める(←)

であった（図1）.

直腸鏡下に行った組織生検では，悪性病変を確診しえなかったが，直腸癌の臨床診断下に，昭和55年5月，手術を施行した.

手術所見および術式：H_0，P_0，S_0（大腸癌取扱い規約[4]）であり，第2群[4]までのリンパ節郭清を含む腹会陰式直腸切断術を施行した.

摘出標本（図2）：腫瘍は，歯状線直上に位置し，5cm×4cmの大きさで，粘膜下に存在し，粘膜面頂部に潰瘍形成を認めた．割面では，腫瘍は，直腸筋層を穿破し，結合織間隙へ膨脹性に圧排浸潤しており，腫瘍内は一部出血あるいは壊死に陥っていた．リンパ節転移はなかった（0/22，n_0）が，ew[4]はわずか1mmしかなく，局所再発が懸念された.

組織学的所見：腫瘍は，主として粘膜下から筋層にかけて境界明瞭な膨張性増殖を示し，一部では筋層を貫き，筋層下の結合織層に深く浸潤していた．粘膜の潰瘍形成は，粘膜下からの腫瘍浸潤によるもので，潰瘍辺縁の粘膜上皮には全く異型性を認めなかった（図3）．腫瘍細胞は，円形ないし紡錘形で束をなして増殖するが，それらは血管腔を囲むように配列した像が多くみられた．従って通常の平滑筋腫瘍にみられるような紡錘形細胞の束が交錯する像はむしろ少なかった．細胞質は比較的多く，エオジンによく染まるものも少なくなく，核は細胞形態に相応し，円形あるいは鈍端を有する長形の形態をとっていた（図4）．一部では，空胞状の細胞質とその中央に位置する円形の核からなる腫瘍細胞がみられ，epitheloid changeを示した．ア

図2　切除標本写真．腫瘍は歯状線直上にあり，粘膜下腫瘍の形態をとる.

図3　病理組織像（H.E. ×40）．粘膜下に浸潤増殖する腫瘍細胞で，なかば壊死に陥っている.

図4　病理組織像（H.E. ×400）．長楕円形で先端が鈍な核をもつ腫瘍細胞が増殖する.

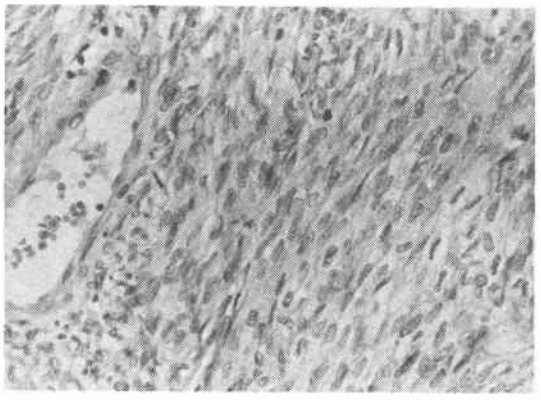

図5　病理組織像（鍍銀．×400）．個々の腫瘍細胞を好銀線維がとり囲んでいる.

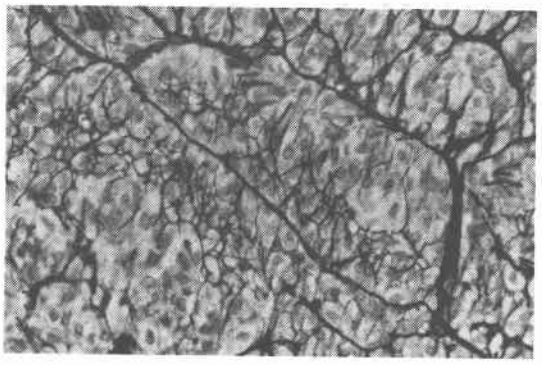

ザン染色，PAS染色，鍍銀染色を行うと，きわめて少数の腫瘍細胞を除き，筋原線維は染まらなかった．しかし，好銀線維はいわゆる箱入り像に近い形で，細かく細胞間に発達していた(図5)．また，一部では細胞質内にグリコーゲンと思われるPAS陽性顆粒をもっていた．しかし，細胞分裂像はきわめて乏しく，核異型も少範囲にみられたのみだった．これらの所見から，分化度の低い平滑筋肉腫と診断した．

術後経過：手術による排尿障害をのこし，術後40日目に退院した．外来にて経過観察していたが，昭和58年6月，左殿部痛を訴え，骨盤CT検査を施行．骨盤内に腫瘤陰影を認め，局所再発と診断し，放射線治療($^{60}C_0$照射計6,000R)を行った．疼痛は消失したが，腫瘤陰影は漸次増大傾向を示し，同年8月には，左上腹部に巨大な腫瘤を触知するようになった．腹部CT検査と血管造影検査の結果，大網腫瘍と診断し，圧迫症状が著しいため昭和58年9月，再開腹を行い小児頭大の腫瘍を摘出した．病理組織診では，転移性の大網平滑筋肉腫であった．その後，小康状態を保っていたが，昭和59年10月，初回手術後4年4カ月にて腫瘍死した．剖検にて，肉腫の広範な転移・再発（両側肺，脾，小腸，小腸間膜，後腹膜腔，小骨盤腔，腸骨，膀胱）が確認された．

考　察

直腸に発生する悪性腫瘍の大部分は，癌腫であり，非上皮性腫瘍はまれである．第11回大腸癌研究会のアンケート調査によると[5]，大腸非上皮性腫瘍の大腸癌に対する割合は，1.3%であり，その内訳は，悪性リンパ腫が52.2%と最も多く，次いで平滑筋肉腫が24.5%である．

一方，消化管における平滑筋肉腫の発生部位をみると，胃に発生する場合が最も多く，次いで小腸，直腸，結腸の順となり，GoldenやBakerらによると，胃には直腸の約3倍の頻度で発生するといわれている[6)~8)]．当院における直腸癌に対する直腸平滑筋肉腫の割合は，1.3%であり，同時期には，胃の平滑筋肉腫3例を経験している．

診断・治療については，諸家の報告に詳しいが[1)3)]，最も注意すべきは，組織診断とくに平滑筋腫との鑑別と，治療の主体をなす手術術式の選択についてである．すなわち，肉腫には，臨床病理学的に，また純臨床的に癌腫と異なるいくつかの問題点がある[9)]．1つは，組織学的悪性度と生物学的振舞との間の隔差である．細胞異型，核異型，核分裂の頻度からみて，良性の平滑筋腫と診断された症例が転移・再発死した報告もあり[9)~11)]，また多くの論文で，両者の鑑別に注意するように警告しているのは，平滑筋腫と診断され局所切除をうけた症例が再発しているためであろう．したがって，平滑筋肉腫の診断は，多切片の切出しによる組織学的診断だけでなく，大きさや肉眼的性状，周辺への浸潤，固定などの状況を総合的に加味してなされなければならない．

もう一点は，腫瘍からのsurgical marginを十分保って切除するということである．四肢体幹に発生した平滑筋肉腫の切除術として，muscle group resectionが選択されているのは，リンパ節転移が非常にまれで[6)12)]あるにもかかわらず，wide local excisionでは，高率に局所再発をおこすためである[6)12)]．われわれの症例の，直腸前面における墨汁法によるsurgical marginの検索では，腫瘍辺縁からわずか1mmしかなく，われわれが危惧したように局所再発をきたした．Ewの状況いかんによっては，骨盤内臓全摘術を行う積極さが必要であろう．

遠隔転移再発症例に対しても，現在のところ著者らは，積極的再切除に賛成である．この理由は，現在，平滑筋肉腫に対する根治的化学療法，放射線療法が期待できないこと，山崎ら[13)]の肝転移切除例の長期生存の報告があることなどによる．

しかし，これらの拡大した外科的切除により，直腸平滑筋肉腫の予後がよくなるのかどうかは不明である．一施設で経験する症例が少ないため，治療別あるいは病期別の長期予後が全く不明であるからであり，この意味で研究会を通じての全国集計の報告がまたれる次第である．

おわりに

下部直腸に発生した平滑筋肉腫の1例を報告した．外科的切離面を含む摘出標本の検索，記載の重要性を文献的考察を加えて追加した．

文　献

1) 吉田　博，猪苗盛貞，菊地信太郎ほか：直腸平滑筋肉腫の1例．日臨外医会誌　7：144—151，1983
2) 万木英一，木村　修，西土井英昭ほか：直腸平滑筋肉腫の2例．日本大腸肛門病会誌　37：38—42，1984
3) 高橋日出雄，万田秀世，穴沢貞夫ほか：直腸の平滑筋腫および平滑肉腫について．外科治療　52：140—147，1985
4) 大腸癌研究会編：大腸癌取扱い規約．東京，金原出版，1983

5) 綿貫　喆：第11回大腸癌研究会全国アンケート集．大腸癌研究会，1972，p27—33
6) Gupta TK：Tumors of the soft tissues. Appleton-Century-Crofts. norwalk, Connecticut. 1983, p209—270
7) Golden T, Stout AP：Smooth muscle tumors of the gastrointestinal tract and retroperitoneal tissue. Surg Gyencol Obstet 73：784—810，1941
8) Stavorovsky M, Jaffa AJ：Leiomyosarcoma of the colion and rectum. Dis Colon Rectum 23：249—254，1980
9) 小堀鷗一郎：肉腫．草間　悟編．臨床腫瘍学．東京，南江堂，1982，p303—810
10) Neuman Z：Leiomyosarcoma of the rectum. developing from benign leiomyoma. Ann Surg 135：420—430，1952
11) 稲葉征郎，小玉正智，藤田政良ほか：直腸平滑筋肉腫の2例．外科診療　20：881—883，1978
12) Rosenberg SA, Tepper J, Glaststain E et al：The treatment of soft-tissue sarcomas of the extremities. Ann Surg 196：305—315，1982
13) 山崎　晋，長谷川博，幕内雅敏：転移性肝腫瘍に対する広範囲切除の意義．日外会誌　84：787—791，1983