日消外会誌　18（11）：2273～2278，1985年

# 幽門腺領域に占居する陥凹性早期胃癌の特徴

順天堂大学第1外科（*現　昭和大学豊洲病院外科）
熊谷　一秀*　ト部　元道　林田　康男　城所　仂

# A STUDY OF THE DEPRESSED TYPE OF EARLY GASTRIC CARCINOMA IN THE PYLORIC GLAND ZONE

**Kazuhide KUMAGAI, Motomichi URABE, Yasuo HAYASHIDA and Tsutomu KIDOKORO**
lst Dep of Surgery, Juntendo University School of Medicine

教室の301例の陥凹性単発早期胃癌を癌巣の占居腺領域により幽門腺領域癌，中間帯領域癌，胃底腺領域癌と分けているが，今回は癌巣の背景胃粘膜に種々の程度の萎縮が混在する幽門腺領域癌の特性を検討した．その結果，i）陥凹性単発早期胃癌のうち幽門腺領域癌は157例（52%）を占めた．ii）幽門腺領域癌と幽門輪近傍の癌，f-line近傍の癌，それらの中間領域の癌と亜分類するとその頻度は12%，57%，31%であった．iii）f-line近傍の癌は未分化型腺癌が多く，大きな癌巣のものが多いなど中間帯領域癌の性格に近似した．iv）幽門輪近傍の癌，中間領域の癌は分化型腺癌が多くを占め，それらの背景幽門腺粘膜の萎縮は，前者では軽度萎縮例が目立ち，後者は高度萎縮例が多かった．

**索引用語**：早期胃癌，陥凹性早期胃癌．

## I. 緒　言

早期胃癌の肉眼型，組織型など癌巣個々の性質の違いにより，それらの生物学的特性が論じられる．また癌巣の占居部位を中心に胃癌の特徴を整理する方法論もよく採られる．著者らは以前より教室の早期胃癌症例を対象として癌巣の占居腺領域による特性を検討してきた[1)~3)]．しかし幽門腺領域に占居する癌と総称しても癌巣の背景粘膜としての幽門腺の萎縮の程度はさまざまであり，それらを整理する必要があると感じていた．今回はこれらの問題を考慮に入れて幽門腺領域の陥凹性早期胃癌の臨床病理学的特性を中心に検討した．

## II. 対象，方法

**表1**に示すように過去12年間の教室における切除早期胃癌総数は487例であり，うちIIa型早期胃癌を中心とする隆起性早期胃癌，多発早期胃癌，良性潰瘍合併例などを除いた陥凹性単発早期胃癌301例を今回の検討対象とした．さらに陥凹性単発早期胃癌の分布を癌巣の背景胃粘膜別に比較検討するため，切除胃粘膜を中村ら[4)]に準じ，F-line, f-lineを用いて3領域に分けた．F-lineの口側を胃底腺領域，f-lineの肛門側を幽門腺領域，F-lineとf-lineに囲まれた部分を中間帯領域とした．組織型は高分化型管状腺癌，中分化型管状腺癌を中心とする分化型腺癌と低分化型腺癌，印環細胞癌を中心とする未分化型腺癌の2群に分け検討した．

## III. 結　果

i）各腺領域癌の一般臨床病理

陥凹性単発早期胃癌を占居腺領域別に分けると，幽門腺領域に癌巣の大部分が占居するものが157例（52%）と最も多く，中間帯領域にあるものが114例（38%），胃底腺領域は30例（10%）であった．**表2**に示すように，平均年齢は幽門腺領域癌52歳，中間帯領域癌50歳，胃底腺領域癌47歳と幽門腺領域癌がやや高齢であったが著明な差は認めなかった．男女比は幽門腺領域癌は男性74%と多く，胃底腺領域癌は女性67%と多かったが，中間帯領域癌は男性61%とやや幽門腺領域癌の傾向に近かった．深達度は幽門腺領域癌ではm浸潤にとどまるものも56%に認められたが，中間帯領域癌ではsmにおよぶものが61%と多かった．組織型をみると，幽門腺領域癌は分化型腺癌が56%を占めるが，胃底腺領域癌では未分化型腺癌が87%を占め，

＜1985年6月19日受理＞別刷請求先：熊谷　一秀
〒135　江東区豊洲4－1－18　昭和大学豊洲病院外科

表1　対象症例

| | | |
|---|---|---|
| 早期胃癌総数 | | 487例 |
| 陥凹性単発早期胃癌 | | 301例 |
| | 幽門腺領域 | 157例(52%) |
| | 中間帯領域 | 114例(38%) |
| | 胃底腺領域 | 30例(10%) |

表2　各腺領域癌の一般臨床病理学的検討

| | 平均年齢 | 性 | | 深達度 | | 組織型 | | 癌巣内潰瘍 |
|---|---|---|---|---|---|---|---|---|
| | | 男 | 女 | m | sm | 分化型 | 未分化型 | |
| 幽門腺領域 157例 | 52才 | 116例 (74%) | 41例 (26%) | 88 (56%) | 69 (44%) | 88 (56%) | 69 (44%) | 132/157 (85%) |
| 中間帯領域 114例 | 50才 | 69例 (61%) | 45例 (39%) | 45 (39%) | 69 (61%) | 36 (32%) | 78 (68%) | 95/114 (83%) |
| 胃底腺領域 30例 | 47才 | 10例 (33%) | 20例 (67%) | 14 (48%) | 16 (52%) | 4 (13%) | 26 (87%) | 25/30 (83%) |
| | 51才 | 195例 (65%) | 106例 (35%) | 147 (49%) | 154 (51%) | 128 (43%) | 173 (57%) | 252/301 (84%) |

中間帯領域癌は未分化型腺癌が68%と多く幽門腺領域癌と胃底腺領域癌の中間の傾向を示した．癌巣内潰瘍の頻度は各腺領域癌に差はなく，おのおの80%台であった．

ii）各腺領域癌の癌巣の大きさ

各腺領域別の癌巣の大きさを検討した．ここでは癌巣の長径をもって大きさを代表させ，2cm 以下，2cm から5cm 未満および5cm 以上の3つに分けた．**表3**に示すように，幽門腺領域癌では2cm 以下の小さなものが26%に認められたが，中間帯領域癌では2cm 以下のものは18%にすぎず，5cm 以上と大きな癌巣を有するものが40%と他腺領域癌に比較し多かった．逆に胃底腺領域癌は5cm 以上の大きな癌巣を有するものは，わずか7%と少なかった．

iii）幽門腺領域癌の分析

1）幽門腺領域癌の占居分布

幽門腺領域の占居分布を**図1**のように幽門輪，f-line との関係により癌巣が幽門輪に接するか，ごく近傍に位置するもの，(1)（幽門輪近傍の癌），癌巣が f-line に接するか，ごく近傍に位置するもの，(2)（f-line 近傍の癌），それらの中間に位置するもの，(3)（中間領域の癌），の3つに分類した．幽門輪近傍に位置するものが19例，f-line 近傍にあるもの89例（57%），その中間に位置するもの49例であり，幽門腺領域癌の多くは f-line 近傍の癌であった．

図1　f-line, 幽門輪との関係よりみた幽門腺領域癌の占居分布

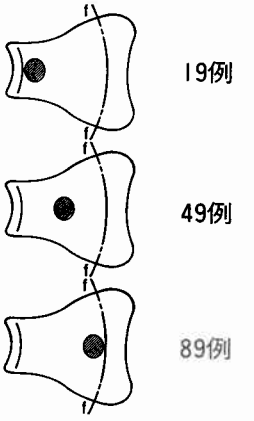


2）占居分布と組織型

幽門腺領域癌の占居分布と組織型の関係をみると，**図2**に示すごとく f-line 近傍の癌は未分化型腺癌が54%と過半数を占めたが，幽門輪近傍の癌，中間領域の癌は分化型腺癌がそれぞれ63%，69%と多かった．

3）占居分布と癌巣の大きさ

癌巣の大きさを癌巣長径2cm 以下，2cm から5cm 未満，5cm 以上の群と3つに分けると**図3**に示すように f-line 近傍の癌は5cm 以上と大きな癌巣を有するものが30%と多く，中間領域の癌は2cm 以下の小さなものが33%と目立ち，幽門近傍の癌は2cm 以下，5cm 以上の群はおのおの16%と少なく大部分の症例が2cm から5cm 未満の中型の癌であった．

表3　各腺領域癌と癌巣の大きさ

| 長径 | ≦2cm | 2～5cm | 5cm≦ |
|---|---|---|---|
| 幽門腺領域 157例 | 41/157 (26%) | 73/157 (46%) | 43/157 (27%) |
| 中間帯領域 114例 | 21/114 (18%) | 48/114 (42%) | 45/114 (40%) |
| 胃底腺領域 30例 | 12/30 (40%) | 16/30 (53%) | 2/30 (7%) |
| | 74/301 (25%) | 137/301 (45%) | 90/301 (30%) |

図2　幽門腺領域癌の占居分布と組織型

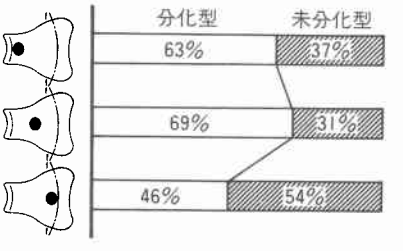

図3　幽門腺領域癌の占居分布と癌巣の大きさ

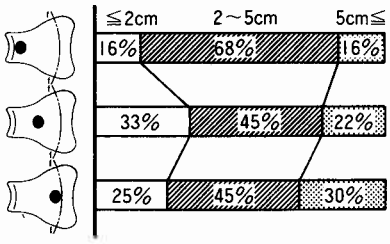


4）占居分布と幽門腺の萎縮

占居分布と癌巣周囲の幽門腺の萎縮の程度の関係をみた（図4）．幽門腺の萎縮の程度は平福ら[5]の慢性胃炎の表示法を一部使用し $P_0$，$P_1$，$P_1 \times P_2$，$P_2$などと分類した．なお $P_1 \times P_2$は $P_1$と $P_2$が交互に出現している状態を示した．幽門輪近傍の癌は $P_1$と軽度萎縮例が63%と大部分を占め，$P_2$と高度萎縮例は11%にすぎなかった．一方中間領域の癌は $P_2$ 30%，$P_1 \times P_2$ 37%と他占居部位に比較し高度萎縮例が多かった．

5）占居分布と腸上皮化生

腸上皮化生の程度を $I_0$：全く腸上皮化生を認めるもの，$I_1$：巣状の腸上皮化生に止まっているもの，$I_2$：腸上皮化生がびまん性になったものと3つに分け[5]，占居分布との関係をみた（図5）．幽門輪近傍の癌は $I_0$が37%と多いが，中間領域の癌は $I_2$ 39%と高度腸上皮化生例が多かった．

図4　幽門腺領域癌の占居分布と幽門腺の萎縮

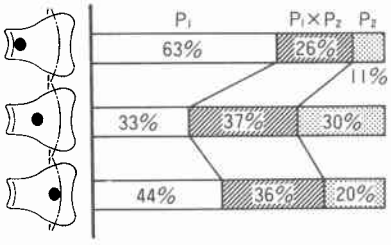


図5　幽門腺領域癌の占居分布と腸上皮化生

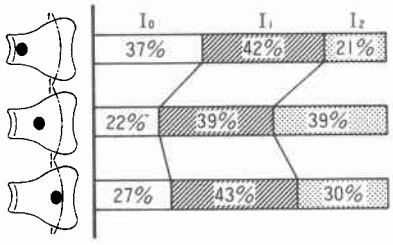


## IV．症　　例

i）幽門輪近傍の癌

症例は68歳女性．図6上段に幽門輪近傍小弯の小IIc病変を示す．図6下段の構築図に示すように，幽門輪近傍の10×4mm大のIIc病変で深達度はm，癌巣内潰瘍は認めない．組織型は高分化型管状腺癌，脈管侵襲なく，リンパ節転移も認めない．背景幽門腺粘膜は幽門固有腺は軽度萎縮（$P_1$），腸上皮化生も軽度（$I_1$）であった．このように幽門輪近傍に位置する癌を幽門輪近傍の癌とした．

ii）f-line近傍の癌

症例は52歳，女性．図7上段に胃角部小弯のIIc病変を示す．図7下段の構築図のように，f-lineに癌巣の一部が交叉するが大部分はf-lineの幽門側に位置する病変である．癌巣の大きさは35×25mm大，深達度sm，癌巣内にUl-IIの潰瘍瘢痕を有した．組織型は高分化型管状腺癌であり，リンパ節転移は認めない．癌巣の背景粘膜は，幽門固有腺は軽度萎縮（$P_1$），腸上皮化生は高度（$I_2$）であった．この症例のようにf-lineに接するか，ごく近傍に位置するものをf-line近傍の癌とした．

図6　幽門輪近傍の癌

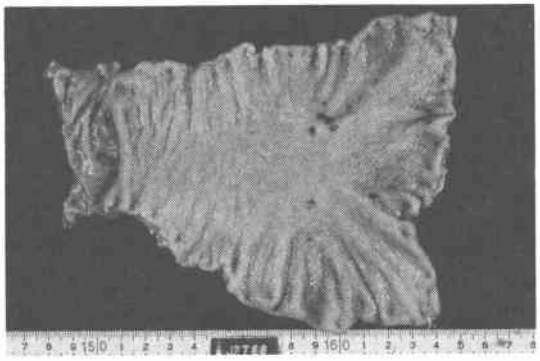

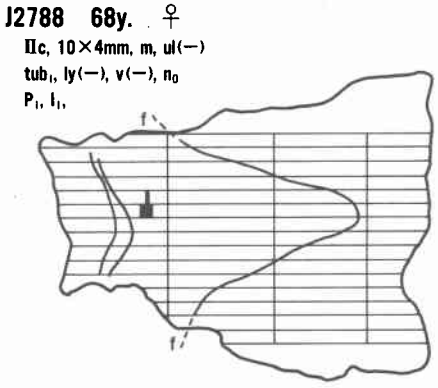

図7　f-line 近傍の癌



J2696　52y.　♀
IIc, 35×25mm, sm, ul-II
$tub_1$, ly(−), v(−), $n_0$
$P_1$, $I_2$,

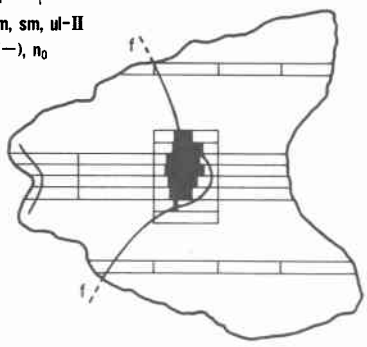


図8　中間領域の癌

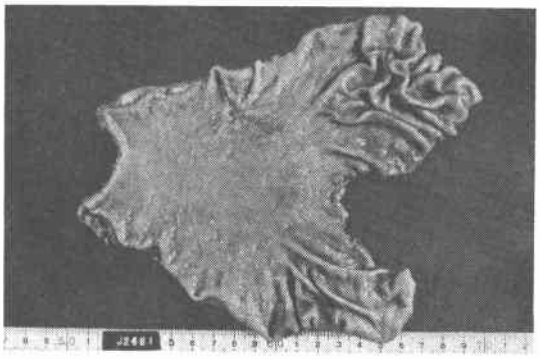

J2691　48y.　♂
IIc+III, 20×14mm, sm, ul-II
$tub_2$, ly(−), v(−), $n_0$
$P_2$, $I_2$,

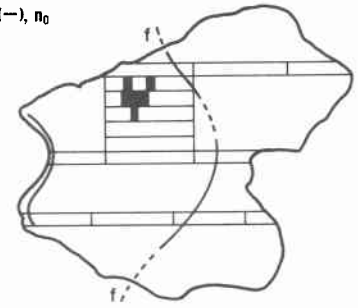


iii）中間領域の癌

症例は48歳，男性．図8上段に幽門前庭部前壁に位置するIIc+III病変を示す．図8下段の構築図に示すように，癌巣はf-lineと幽門輪の中間に占居する．大きさ20×14mm，深達度sm，Ul-IIの癌巣内潰瘍を有した．組織型は中分化型管状腺癌で，リンパ節転移は認めない．癌巣周囲胃粘膜は幽門固有腺の萎縮および腸上皮化生の程度は高度であった（$P_2$, $I_2$）．本症例のようにf-lineと幽門輪の中間の部位に位置するものと中間領域の癌とした．

## V．考　察

胃癌の生物学的性質は，肉眼形態，組織型など癌固有のものと，年齢，性，癌巣の占居部位などの背景因子によるものに規定されよう．さらに，それら癌固有の因子と背景因子を結びつけることにより，個々の胃癌の特質がより明らかになる．諸家[6)~8)]によりつねづねそれらの組み合わせにより胃癌の性質が論じられている．なかでも胃癌の占居部位は癌巣の肉眼型，組織型，癌巣の大きさ，深達度などと組み合せ検討され，重要な胃癌の背景因子の1つと考えられている．一方，胃癌取扱い規約[9)]によるAMC分類による癌占居分布の検討では早期胃癌の背景胃粘膜を考える上に不十分といわざるをえない．なぜならば，AMC分類では小弯側と大弯側では占居腺領域が異なることが多いからである．河原ら[10)]は内視鏡的コンゴレッド法にて早期胃癌の占居腺領域を定め検討している．著者ら[1)2)]も以前より癌巣をその占居腺領域別に分け検討している．つまり，中村ら[4)]に準じ胃粘膜を胃底腺領域，中間帯領域，幽門腺領域の3つに分け癌巣の占居腺領域により胃底腺領域癌，中間帯領域癌，幽門腺領域癌としておのおの腺領域癌の特徴を検討しているが，陥凹性早期胃癌においては幽門腺領域癌が52%と過半を占めた．杉山ら[11)]は陥凹性早期胃癌の幽門腺領域に占居する頻度は78%とし，河原ら[10)]も全早期胃癌を対象として幽門腺領域の癌の頻度は76%と多くを占めていたとしている．教室の陥凹性早期胃癌の幽門腺領域癌の頻度は杉山ら，河原らの成績に比べやや少ないが，教室の幽門腺領域と中間帯領域の境界線は壁細胞が散在性に存在する部分で採りやや中間帯が拡がる傾向にあるからであろう．おのおのの腺領域癌の特徴をみると，胃底腺領域癌は女性に多く，未分化型腺癌を主体とし，比較的深部浸潤傾向が強く[3)]，中間帯領域癌はやはり未

分化型腺癌が多く，広い癌巣を有するものが目立つ[2]などの特徴を有した．幽門腺領域癌は男性に多く，胃底腺領域癌，中間帯領域癌と逆に分化型腺癌がやや多い傾向であった．ここで，胃粘膜の萎縮という観点からみると，胃底腺領域はほとんど萎縮が関与せず，中間帯領域は萎縮の移行帯とも考えられるが，一口に幽門腺領域といっても比較的幽門固有腺の萎縮の軽度のものから，まったく幽門固有腺の荒廃したものまで，また腸上皮化生についても目立たぬものからすべて腸上皮化生粘膜で置換されたものまでさまざまの程度のものが混在している．腸上皮化生の進展に関して佐野[12]，中村ら[13]は腸上皮化生は幽門部粘膜に始まり，漸次，胃角より角上さらに胃体部へと広範に進行するが，これらはほぼ加齢に平行すると述べている．中野[14]は腸上皮化生と胃固有腺の萎縮は表裏一体であるとし，腸上皮化生の進展と固有粘膜の萎縮は平行関係にあるとしている．一方，胃底腺粘膜の萎縮は中間帯という概念からも理解されるように，いわゆる萎縮境界線(F-line)は噴門側へ上昇するが[1]，幽門腺領域の萎縮の進行などのように理解すべきであろうか．中野[14]は腸上皮化生の分布を非化生型，前庭部型，中間帯型，噴門型，噴門・前庭型，広範型と分け検討している．このことより幽門腺領域内の腸上皮化生の進展は，1）幽門輪近傍より発し，漸次口側へ進展，2）中間帯より発生，肛門側へ進展，3）幽門輪近傍および中間帯より発生したものがドッキングするのか，などが考えられるが，この他腸上皮化生は幽門腺領域内に多発性に起り，融合するたどとも考えられよう．いずれにしても今後検討すべき多くの問題を残している．

著者らは，幽門腺領域癌をその占居部位により幽門輪近傍に占居するもの，f-line 近傍に占居するもの，それらの中間に占居するものとに分けて癌巣固有の性格と背景胃粘膜の萎縮の程度に差違があるか否かを検討した．f-line 近傍の陥凹性早期胃癌は，未分化型腺癌の頻度が分化型腺癌より高く，癌巣の大きさも長径5cm以上と大きいものが多く，中間帯領域癌の性質に近似[2]していた．幽門輪近傍の陥凹性早期癌，中間領域の癌は分化型腺癌が多いという幽門腺領域癌の性格を強く表わしている．しかし，幽門輪近傍の癌は癌巣長径2cm から5cm の中型癌，中間領域の癌は比較的2cm 以下の小型の癌が多く癌巣長径5mm 以下の微小胃癌の多くもこの部に含まれた．これは部位的にみた診断能力の相違によるものであろう．

幽門腺の固有腺の萎縮および腸上皮化生の程度と幽門腺領域癌の占居分布の関係をみると，幽門輪近傍の癌は幽門腺の固有腺の萎縮が $P_1$ と軽度のものが多く，腸上皮化生の程度も幽門腺領域の他部位の癌に比べ軽度であった．一方，中間領域の癌の背景粘膜をみると幽門腺の固有腺の高度萎縮例が多く，腸上皮化生の程度も高度のものが多かった．これらの幽門腺領域の占居部位と幽門腺粘膜の萎縮の関係より幽門腺の萎縮の進展を推論することは困難ではあるが，今後幽門腺領域の癌の発育進展を考える上に，幽門腺の萎縮の進展と癌巣の占居部位の関係は十分検討されねばならぬ重要な課題と考えている．

## IV. 結　語

過去12年間の教室の切除早期胃癌487例中，陥凹性単発早期胃癌301例を対象として，それらを癌巣の占居腺領域に分け検討した．

i）陥凹性単発早期胃癌を占居腺領域別に分けると，幽門腺領域癌が157例（52%）と最も多く，次いで中間帯領域癌38%，胃底腺領域癌10%であった．

ii）幽門腺領域癌の特徴は男性優位であり，分化型腺癌例が多く，癌巣長径2cm 以下の小型の癌が目立った．

iii）幽門腺領域癌を癌巣の占居部位により以下の3つに分類した．幽門輪近傍の癌（1），f-line 近傍の癌（2），それらの中間領域の癌（3）と分けると幽門輪近傍の癌19例（12%），f-line 近傍の癌89例（57%），中間領域の癌49例（31%）の頻度であった．

iv）上記の幽門腺領域内の占居分布と組織型，癌巣の大きさ，背景幽門腺粘膜の萎縮を検討すると，f-line 近傍の癌は未分化型腺癌が過半を占め，癌巣長径5cm以上と比較的大きな癌巣を有するものが多かった．一方，幽門輪近傍の癌，中間領域の癌は分化型腺癌例が多く，中間領域の癌は癌巣長径2cm 以下の小型の癌が多かった．背景幽門腺粘膜の萎縮については，幽門輪近傍の癌は幽門腺固有腺，腸上皮化生とも軽度萎縮例が多く，中間領域の癌は比較的高度萎縮例が多い傾向にあった．

この論文の要旨は第23回日本消化器外科学会総会において発表した．

## 文　献

1）熊谷一秀：周囲胃粘膜よりみた多発早期胃癌の臨床病理学的研究．日外会誌　83：285—296，1982
2）熊谷一秀，林田康男，城所　仂ほか：陥凹性早期胃癌の発育進展．日消外会誌　17：1808—1813，1984
3）熊谷一秀，前川勝治郎：腺領域よりみた胃癌壁深達度診断．Prog Dig Endosc 25：33—37，1984

4) 中村恭一：胃癌の病理—微小癌と組織発生—．東京，金芳堂，1974，p137—169
5) 平福一郎：慢性胃炎の病理組織像．胃と腸　2：1257—1265，1967
6) 角田秀雄，菊地　晃，石川義信ほか：早期胃癌症例の臨床病理学的検討．日消外会誌　10：615—624，1977
7) 羽生　丕，砂川正勝，星　和夫ほか：病巣の大きさ別にみた早期胃癌の臨床病理学的特徴とその発育形式．日消外会誌　17：690—695，1984
8) 津田弘純，中川準平，西原正純ほか：早期胃癌手術症例258例の臨床病理学的検討．外科　45：37—44，1983
9) 胃癌研究会編：外科・病理，胃癌取扱い規約．第10版，東京，金原出版，1979．p2—3
10) 河原清博，岡崎幸紀，竹本忠良ほか：所属腺域別にみた早期胃癌の特徴に関する研究．Gastroenterol Endosc 19：953—959，1977
11) 杉山憲義，馬場保昌，中村恭一ほか：胃癌の発生部位別にみた癌の胃壁浸潤に関する臨床病理学的研究．胃と腸　12：1073—1085，1977
12) 佐野量造：胃と腸の臨床病理ノート．東京，医学書院，1977，p177
13) 中村恭一，菅野晴夫，高木国夫ほか：胃癌の組織発生—胃粘膜の経時的変化とその立場からみた胃癌の組織発生—．外科治療　23：435—448，1970
14) 中野眼一：高令者胃の腸上皮化生に関する病理組織学的研究．日外会誌　80：887—901，1979