日消外会誌　19（1）：59～62，1986年

膵・胆管合流異常に膵頭部癌をともなった1例

札幌医科大学第1外科
吉武　英子　　平田　公一　　吉田　和義
向谷　充宏　　白川　　拓　　高室　　雅
小林　謙二　　白松　幸爾　　早坂　　滉

A CASE OF AN ANOMALOUS JUNCTION OF THE PANCREATICO-BILIARY DUCTAL SYSTEM WITH CARCINOMA OF PANCREATIC HEAD

Eiko YOSHITAKE, Koichi HIRATA, Kazuyoshi YOSHIDA, Mitsuhiro MUKAIYA, Taku SHIRAKAWA, Tadashi TAKAMURO, Kenji KOBAYASHI, Koji SHIRAMATSU and Hiroshi HAYASAKA
1st Department of Surgery, Sapporo Medical College

索引用語：膵・胆管合流異常，膵頭部癌

はじめに

最近，膵・胆管合流異常[1]と胆道癌[2)~4)]および膵癌発生[5]，あるいは慢性膵炎[6]との関連性について注目されてきた．とくに胆道癌との関連では数多くの検討が成されてきたが膵疾患とのそれは少ない．

今回われわれは，膵・胆管合流異常と膵頭部癌を合併した1症例を経験したので，若干の文献的考察を加え報告する．

症　例

患者：63歳．男性

主訴：全身倦怠感．食思不振，黄疸

家族歴：昭和53年に糖尿病を指摘されるも放置していた．

現病歴：昭和59年7月下旬ころより，易疲労感，食思不振，体重減少が出現し，8月初旬より全身瘙痒感も加わる．家族に黄疸を指摘され，8月24日某病院を受診．閉塞性黄疸および糖尿病と診断され，精査，治療を目的として当科を紹介され，8月29日入院となる．

現症：羸痩を呈し，栄養不良で，貧血．黄疸を認めた．胸部に異常所見なく，腹部は平坦で軟，圧痛および腫瘤を認めず，肝・脾・腎は触知しなかった．

入院時一般検査所見：赤血球303万/mm³，ヘモグロビン10.0g/dl，ヘマトクリット30.0%と貧血を呈し，また総ビリルビン19.8mg/dl，直接ビリルビン19.5mg/dlと閉塞性黄疸を示した（表1）．またGOT 47KUなど軽度の肝細胞性障害もともなった．膵内分泌機能検査として50g経口糖負荷試験を行ったところ，空腹時血糖327mg/dlと明らかに高値を呈し，負荷後経時的に血糖が上昇する，いわゆるリニアパターンを示し，また内因性インスリン定量においてもほとんど反応のない，耐糖能低下状態を認めた．膵外分泌機能検査としてはPancreatic Function Diagnostant（PFD）を施行し，正常値を得ている．なお，血清および尿アミラーゼ値はいずれも正常であった．胸・腹部X線所見に異常はない．

腹部超音波所見：膵頭部膵内に局在する直径約1.5cmの円形の低エコーレベル領域を認める．膵体・尾部の膵管は拡張しているが，実質部位はほぼ均一のエコーレベルを示した．肝・脾・腎および大動脈周囲リ

表1　入院時検査所見

RBC	303×10⁵/mm³	ALP	519 IU/ℓ
Ht	30.0%	γGTP	179mU/ml
WBC	5000/mm³	Amyl	112 IU/ℓ
		chE	0.39 ΔpH
T.P	4.8 g/dl	Chol	210 mg/dl
Alb	2.4 g/dl		
Bil	19.8 mg/dl	PED	58.4 %
d-Bil	19.5 mg/dl		
GOT	47 KU	CA 19-9	187 u/ml<
GPT	29 KU	CEA S	3.2 ng/ml
LDP	454 IU/ℓ	Z	4.9 ng/ml
TTT	0.5 KU	Ferritin	435.7 ng/ml
ZTT	2.3 KU	Elastase I	459ng/dl

50g GTT

	前	30分	60分	120分	180分
血糖(mg/dl)	327	420	384	372	499
尿糖(mg/dl)	2.4		3.6	6.5	6.9
インスリン(μU/ml)	3	4	3	4	4

＜1985年9月11日受理＞別刷請求先：平田　公一
〒060　札幌市中央区南1条西16丁目　札幌医科大学第1外科

ンパ節に異常所見はない（図1）．穿刺吸引細胞診でclass Vであった．

腹部Computed axial tomography（CT）所見：膵頭部はやや腫大し，周辺部はContrast studyで不均一に増強されるが，その中央部に比較的境界鮮明な低濃度領域が確認された．体・尾側膵管は拡張していた（図2）．

胆道造影所見：経皮経肝的胆管ドレナージ（PTCD）チューブからの胆管造影では下部胆管の完全閉塞を認めた．なお結石の合併はなく，肝外胆管の嚢腫状拡張はなかった（図3）．

血管造影所見：膵頭部アーケードがやや開大している以外に異常所見はなかった．

入院後臨床経過：減黄を目的として9月3日PTCD施行．17日後，総ビリルビン値は，5.1mg/dlに減少した．

上述の検査所見から膵頭部癌の診断で9月18日手術

図1　超音波検査
膵頭部に円型の低エコーレベル領域を認める

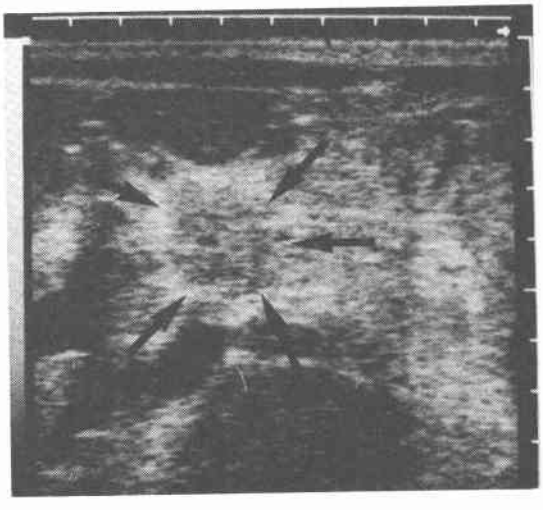

矢印：腫瘍部分

図2　CT
膵頭部に周辺部は不均一にエンハンスされるが，中央部は境界鮮明な低濃度領域が認められる

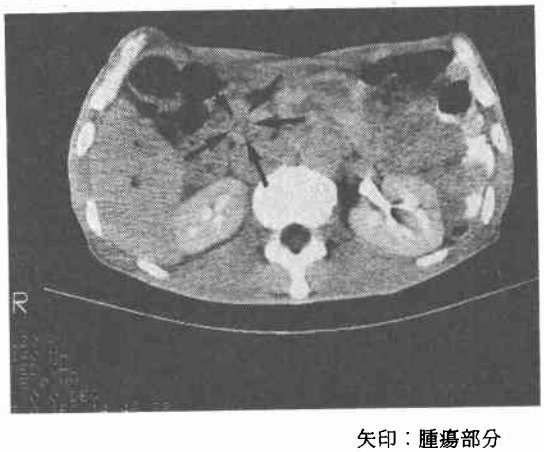

矢印：腫瘍部分

図3　PTCD
下部胆管の閉塞と胆管の拡張が認められる

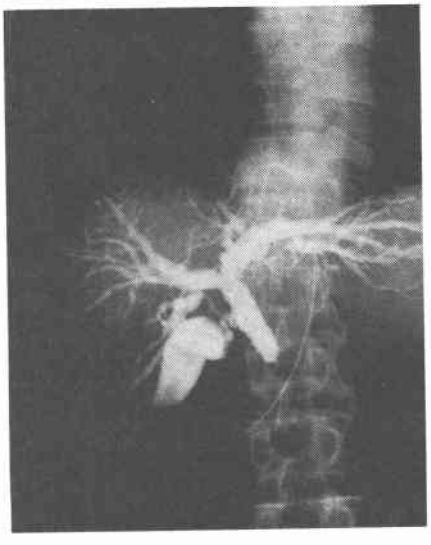

図4　摘出標本膵頭部所見

矢印：腫瘍部

施行.

手術所見：膵は全体に硬化を示したが，所属リンパ節の腫大は著しくなく，周辺他臓器にも異常はなかった．膵頭十二指腸切除術，再建はP-D-IIIBを行った．

摘出標本肉眼所見：摘出材料（図4）およびそのシューマ（図5）を示した．その所見を要約すると，(1) 膵頭部に1.8×1.7×1.2cm大の腫瘤型小膵癌を認める．(2) 膵全体で，いわゆる実質が減少し結合織に置換し一様に硬化を示し，慢性膵炎合併を疑わせた．(3) 拡張した胆管が十二指腸筋層外の膵頭腫瘤発生部に一致する膵管に合流している．その後十二指腸乳頭部まで約4cmの共通管を形成するいわゆる膵胆管合流異常を認めた．(4) 胆嚢と膵頭部領域に浮腫性変化を認めた．以上，手術所見および摘出標本肉眼所見から，膵癌取り扱い規約に従って要約すると，ph, T_1, 腫瘤型, S_0, Rp_1, Ch_3, DU_0, V_1, A_0, H_0, N(−), M(−) でStage IIと考えられた．

図5　摘出標本模式図
膵頭部の胆管と膵管の合流部に腫瘍を認め，合流部は明らかに十二指腸筋層外に存在する

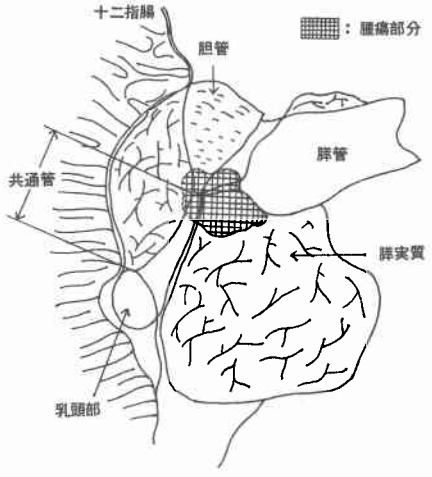

図6　病理組織所見
腺上皮は，grade IからVまでの異型があり炎症細胞の浸潤と線維化が目立った

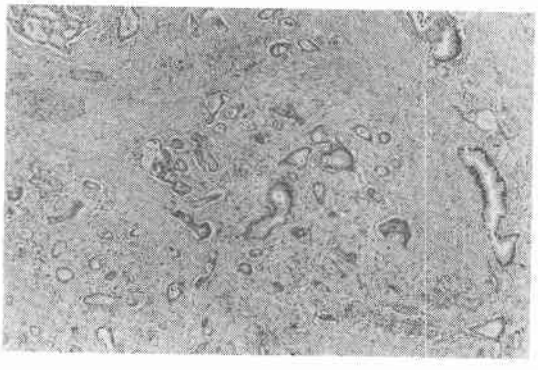

病理組織学的所見：高分化型管状腺癌で大小不同の不整形の核をもつ細胞が周囲に結合織の誘導を伴いながら浸潤増殖していた．非癌部では，膵全体に炎症の持続または反復によると思われる不規則な実質の脱落と線維化，好中球とリンパ球の浸潤を認めた．また膵管上皮は，反応性の増生と思われるGrade Iから明らかに癌化したGrade Vまでの，さまざまな異型を示した（図6）．

以上，病理組織学的診断を要約すると，tubular adenocarcinoma, well differentiated type, INFγ, ly_2, v_1, d(+), pw(−), ch_1, du_0, s_0, ew(−) n_{16}(−) n_{17a}(+).

考　察

膵・胆管合流異常[1]と胆道・胆嚢癌との関係については多くの研究・報告がみられる[2)~4)]．今回報告した症例の特徴は，(1)合流部に膵癌の発生を認めたこと，(2)膵体・尾部はもちろん腫瘍による膵管閉塞部の膵実質すなわち膵頭・鉤部にも好中球・リンパ球の浸潤をともなう炎症と結合識の増生を認めたことである．すなわち，膵・胆管合流異常と膵癌に，二次性膵炎を合併していると考えられた．

先ず発癌との関連について検討したい．本症例の場合はまず第1に合流異常による逆流胆汁の発癌過程への関与も考えられる．それは逆流した胆汁のプロモーターとしての可能性である．たとえばデオキシコール酸は肝癌[7]や大腸癌[8]のプロモーターであることが知られている．現在，膵癌発生のそれについては明らかにはされていないが，もしデオキシコール酸をはじめとする変性胆汁が，膵管へ逆流・うっ滞しやすい病態下では，膵管上皮はより長時間にわたり，かつより高濃度の接触をうけ癌化する可能性がある．

第2には，既存の慢性膵炎の膵管上皮再生過程が膵癌発生のhigh-risk-stateであるとする考えである．膵管上皮の増生あるいは化生変化の原因には，慢性炎症，化学的，物理的刺激あるいは膵管閉塞などがあげられている[9]．慢性膵炎では，しばしば膵管上皮の増生性変化をともなうことが知られており[10]，臨床例の検討からも膵管上皮増生が前癌病変として重要視されている．すなわち①膵管上皮増生は，他の膵疾患に比べ膵癌例では著しく高率に認められている．②膵管上皮増

生が加齢とともに増加するが，膵癌例では非癌部に，同年齢層の非膵疾患症例のそれと比べると約10倍の高頻度で存在する．③膵管上皮増生は，膵癌病変周辺に多く，しかもそこでは異型度の高い細胞が多くみられる．④Carcinoma in situは異型の少ない病巣中にもしばしば認められ，相互の移行像も認められる．⑤膵管上皮増生細胞において粘液組織化学的に膵癌組織と同質の粘液組成が証明されている[11]．また小塚[12]はその膵管過形成を非乳頭状，乳頭状，異型性の三段階に分けている．炎症後の再生過程の段階で非乳頭状過形成が生ずる時点における発癌の関与を示唆している．

合流異常の病態は，胆汁と膵液の相互の逆流を制御する括約筋の正常な作用の脱落によるもので，膵液と胆汁とが圧勾配に従いお互いに逆流しうることに根ざしている．すなわち通常では膵液が圧勾配により胆道系に逆流するが，食後胆嚢が収縮すると総胆管内圧が高まり括約筋作用が不十分なため，胆汁が膵管内に流入する可能性がある．今回の症例のようなIb型合流異常は，両管合流部の相対的狭窄により，胆汁あるいは膵液のうっ滞により合流部の紡錘状拡張が生じるとされ[13]，このため炎症をくり返し，慢性膵炎に至る可能性がある．しかし合流異常にみられる慢性膵炎の諸家の報告は24%[14]，33%[15]と頻度の高いものもあるが，合流異常の存在がただちに膵炎発生には結びつかないとする意見も多いようである[16]．

結　語

膵・胆管合流異常に膵頭部癌，二次性慢性膵炎を合併した症例を報告するとともに，随伴病変の成因あるいは相互関連性について考察を加えた．膵頭部癌については，まさに合流部に存在していた．この発癌過程に，合流異常という病態が関与しうるか否かについて考察を加えた．

文　献

1) 古味信彦：膵胆管合流異常症．外科治療　42：585—594，1980
2) 杉原順一，関田幹雄，斉藤洋一：膵胆管合流異常と癌．胆と膵　3：487—495，1982
3) 黒田　慧，小西陽一，小塚貞雄：膵・胆道の前癌病変をめぐって．胆と膵　2：1618—1700，1981
4) 木下博明，長田栄一，街　保敢ほか：膵・胆管合流異常を合併した胆嚢癌—自験例7例と本邦報告例の検討—．胆と膵　2：1701—1709，1981
5) Eugene PD, Roy GS, Williams FT: Relationship between pancreaticobiliary ductal anatomy and pancreatic ductal and parenchymal histology. Cancer 49：361—368，1982
6) 宮野　武，下村　洋，出口英一ほか：胆膵管合流異常実験モデルにみられた慢性膵炎．医のあゆみ 126：671—672，1983
7) Tsuda H, Masui T, Imida K et al: Proctive effect of primary and secondary bile acids on th induction of r-glutamyl transpeptidase-positive liver cell focias a possible endogenous factor for hepatocarcinogenesis in rats. GANN 75：871—875，1984
8) Raddy BS, Weisburger JH, Wynder EL: Bile salts as tumor promotors. In: Carcinogenesis. vol 2. Edited by TJ Slaga, A Sivak and RK Boutwell, New York, Rauen Press, 453—464, 1978
9) 松本道男，乾　道夫，橋本敬祐ほか：膵炎．橋本敬祐編，膵の形態と機能，東京，宇宙堂八十書店，1981，p171—194
10) 須田耕一，小松勝彦：膵の老化．橋本敬祐編，膵の形態と機能，東京，宇宙堂八十書店，1981，p92—102
11) 和田祥元，黒田　慧：膵癌の前癌病変とその臨床的意義．外科治療　45：63—68，1981
12) 小塚貞雄：膵癌の発生母地．胆も膵　2：1657(代)1663，1981
13) 宮野　武，駿河敬次郎，松本道男ほか：膵・胆管合流異常症—膵病変を中心に—．肝・胆・膵　8：533—540，1984
14) 水元龍二，日高直昭，佐々木英人：実験的急性膵炎，最新医　34：1636，1979
15) 宮田　晋，渋江　正，山口淳江ほか：膵疾患からみた膵・胆管合流異常．日本臓病研究会プロシーディングス　11：164，1981
16) 土岐文武，大井　至，竹内　正ほか：膵・胆管合流異常と膵炎—主として膵管像から—．胆と膵　3：505—513，1982