日消外会誌　19（1）：63～66，1986年

原発性空腸悪性リンパ腫の1例

小野田市立病院外科
西山　利弘　　福田　重年　　山下　勝之

A CASE OF MALIGNANT LYMPHOMA OF THE JEJUNUM

Toshihiro NISHIYAMA, Shigetoshi FUKUDA, Katsuyuki YAMASHITA
Department of Surgery, Onoda City Hospital

索引用語：原発性小腸悪性リンパ腫

はじめに

原発性小腸悪性リンパ腫は，比較的まれな疾患である．最近われわれは，原発性空腸悪性リンパ腫の1例を経験し，あわせて本邦報告例を集計したので，若干の文献的考察を加えて報告する．

症　例

症例：62歳，男性．

主訴：腹部膨満，呕吐．

既往歴：21歳の時に虫垂切除術．

現病歴：昭和58年9月中旬より胃潰瘍の治療を受けていたが，そのころより腹部膨満感があった．その後，時々呕吐を伴なうようになり当院内科受診，治療を受けるも次第に増悪するため，昭和59年3月当科紹介入院となる．

表1　入院時血液検査成績

血液一般			電解質	
白血球数	7300	/mm³	Na	143 mEq/L
赤血球数	368×10⁴	/mm³	K	3.6 mEq/L
血小板数	292000	/mm³	Cl	105 mEq/L
ヘマトクリット	36	%	Ca	4.3 mEq/L
ヘモグロビン	11.7	g/dl		
血清生化学			**その他**	
総タンパク質	5.2	g/dl	ワッセルマン反応(−)	
アルブミン	3.0	g/dl	HB抗原(−)抗体(−)	
糖	81	mg/dl	癌胎児性抗原0.5ng/ml	
GOT	24	IU/L		
GPT	19	IU/L		
CHE	3.52	IU/ml		
ALP	183	IU/L		
γ-GTP	10	IU/L		
T・CHO	160	mg/dl		
BUN	16	mg/dl		
LDH	348	IU/L		
モイレングラハト	5			

＜1985年9月11日受理＞別刷請求先：西山　利弘
〒756　小野田市東高泊1863－1　小野田市立病院外科

入院時現症：左上腹部に軽度圧痛を認める以外特に異常所見なし．

入院時血液検査：軽度の低蛋白血症を認める以外，諸検査成績はほぼ正常範囲内であった（表1）．

小腸透視：Treitz 靱帯より約90cm 肛門側の空腸にいわゆる overhanging edge[1] と潰瘍を伴なう狭窄像，ならびに口側空腸の拡張を認めた（図1）．

小腸内視鏡（SIF-B，オリンパス社製）：狭窄部より口側粘膜の発赤ならびに Kerckring 皺襞の消失がみられたが，その肛門側に腫瘍を確認するまでには至らず，生検でも確定診は得られなかった．

上腸間膜動脈造影：腫瘍血管が乏しい以外に異常所見を見い出しえなかった（図2）．

開腹所見：空腸腫瘍の診断の下に昭和59年3月26日開腹した．腹水は認められず，Treitz 靱帯より90cm 肛

図1　小腸透視
Treitz 靱帯より約90cm 肛門側空腸の狭窄像と，その口側の拡張が認められた．

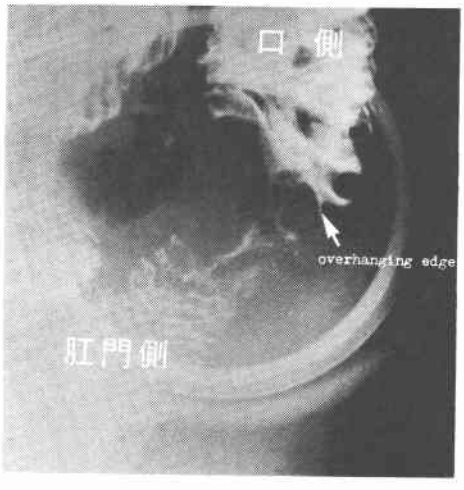

図2　上腸間膜動脈造影
腫瘍部は（矢印）hypovascularity を呈していた．

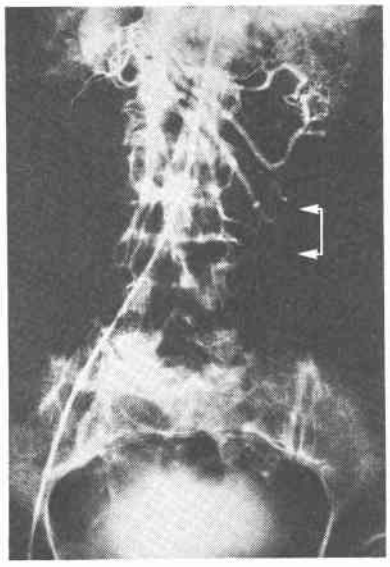

門側空腸に，約3×4cm，弾性硬の腫瘍を認め，腹腔内に転移を思わせる所見は認められなかったが，悪性腫瘍を疑い，小腸広範囲切除術を施行した．

切除標本：腫瘍は全周性に肥厚狭窄像を呈しており，その中心は浅い潰瘍を伴なっていた．また一部漿膜面への浸潤を認めた（**図3**）．森ら[2]の肉眼分類に準ずると絞縮型に相当すると思われた．切除標本の microangiography では，腫瘍部は avascular を呈していた（**図4**）．

病理組織所見：小腸粘膜から漿膜にかけて腫瘍細胞が diffuse に増生，結節を形成し，LSG 分類による，いわゆる diffuse intermediate type[3]の悪性リンパ腫であった（**図5**）．

図3　切除標本
腫瘍は全周性に肥厚狭窄像を呈しており，その中心は浅い潰瘍を伴なっていた．

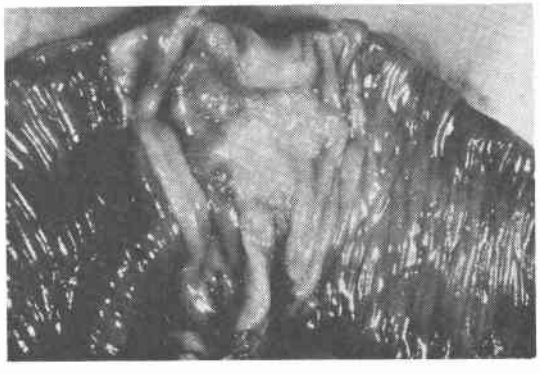

図4　切除標本の microangiography
腫瘍部（矢印）は avascular であった．

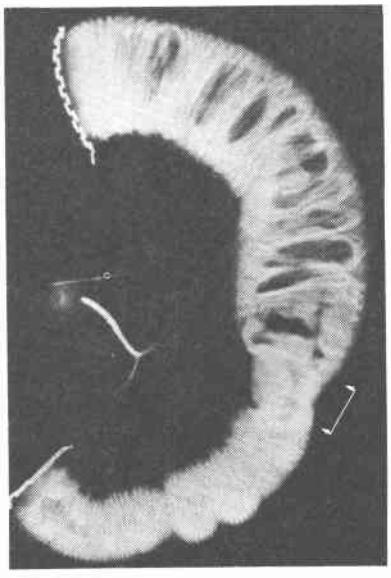

図5　病理組織像
LSG 分類による diffuse intermadiate type の悪性リンパ腫であった．

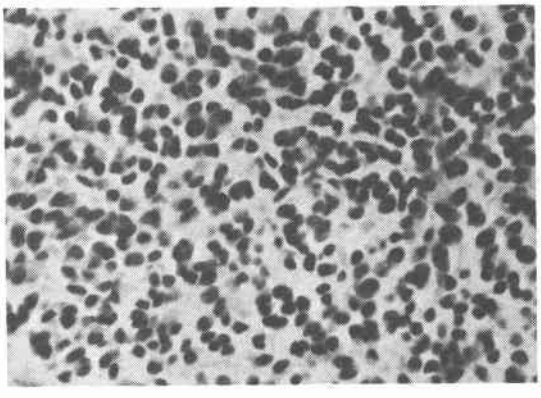

転帰：術後1年3カ月目までの現在まで，Vincristine, Cyclophosphamide, Pepleomycin, Prednisolone の4剤併用による化学療法を合計4クール行い，特に異常なく経過中である．

考　察

八尾らは[4]，1970年から79年までの10年間に本邦で報告された空・回腸腫瘍の集計を行っている．その中で悪性リンパ腫は259例であった．今回，われわれは，

1980年から83年までの4年間で67例を集計しえた．これに自験例を加えた68例と，八尾らの259例とを合わせた327例中，記録のあきらかなものについて臨床的考察を加えてみた．

性別年代別頻度：男性205例，女性69例の計274例で，男女比ほぼ3対1と男性に多かった．年代別では，10歳未満から80歳台まで幅広く分布していたが，50歳台が59例と最多で，40から60歳台までで全体の60%を占めていた（**表2**）．

腫瘍の数と大きさ：腫瘍の数は193例に記載されており，単発例は139例，72%，多発例は54例，28%で，小腸癌や平滑筋肉腫よりも多発する傾向にある[4]．腫瘍の大きさが記載されていたものは129例であった．5～10cmのものが48例，37.2%と最も多く，次いで2.5～5cm44例，34.1%であった（**表3**）．八尾らは[4]，2.6～10cmのものが全体の66.4%を占め，5cm以下は全体の40.4%，10cmを越すものは25.2%であったと述べている．

腫瘍の存在部位：集計総数は空腸52例，回腸122例で，回腸に多かった．存在部位別では，Bauhin弁より20cm以内に89例，73%と多発していた．一方小腸全体でみると，Bauhin弁より40cm以内が174例中101例，58%と多く発生していた（**図6**）．諸家の報告をみても[4)~6)]，回腸，特に終末部に多いとされている．これは本疾患が小腸粘膜のPayer氏板から発生すると考えられており，終末回腸でPayer氏板がよく発達していることに起因すると思われる．

臨床症状：253例より記載されたすべての症状を集計した．腹痛149例，58.9%，腹部腫瘤73例，28.9%，嘔吐41例，16.2%，腸重積37例，14.6%，イレウス及び消化管出血34例，13.4%，以下表に示すごとくであった（**表4**）．

これら諸症状は悪性リンパ腫に特異なものとはいえず，臨床症状のみより本疾患を疑うことは困難であると思われた．

本疾患の小腸透視上の所見として，田中は[1]，①腸管長軸方向の発育を示す病変，②正常腸管幅前後の全周性病変，③腫瘍陰影の硬さが少いことなどをあげているが，自験例では，むしろ小腸癌に特徴的なoverhang-

表2　性別年代別頻度

性別頻度

男	205例	
女	69	
計	274	（男：女≒3：1）

年代別頻度

年代	例数	%
0～9	14	(5.0)
10～19	9	(3.2)
20～29	15	(5.4)
30～39	29	(10.4)
40～49	52	(18.7)
50～59	59	(21.2)
60～69	58	(20.9)
70～79	36	(12.9)
80～89	6	(2.2)
	278	

表3　腫瘍の数と大きさ

腫瘍の数

	例数	%
単発例	139	(72.0)
多発例	54	(28.0)
	193	

腫瘍の大きさ

径	例数	%
2.5cm以下	9	(7.0)
5 〃	44	(34.1)
10 〃	48	(37.2)
15 〃	18	(13.9)
20 〃	5	(3.9)
20<	5	(3.9)
	129	

図6　腫瘍の存在部位

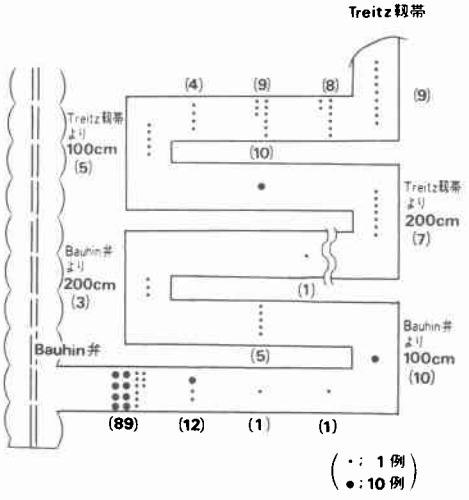

表4　臨床症状

症状	例数	%
腹痛	149	(58.9)
腹部腫瘤	73	(28.9)
嘔吐	41	(16.2)
腸重積	37	(14.6)
イレウス	34	(13.4)
消化管出血	34	(13.4)
腹部膨満	27	(10.7)
発熱	18	(7.1)
下痢	18	(7.1)
その他	115	(45.4)

ing edgeがみられ，両者の鑑別が困難であった．

血管造影上の特徴としては，hypovascularity[8]があげられ，自験例でもそれ以外に特徴的所見を認めなかった．

悪性リンパ腫の化学療法については，数多くの報告があるが，木村らは[9]，Vincristine, Bleomycin, Cyclophosphamide, Prednisoloneの4剤併用療法を行って良好な成績を納めている．自験例では，Bleomycinを肺毒性の少いPepleomycinに変更して4剤併用療法，すなわちCOPP療法を術後4クール行い，全く副作用を認めず，患者は正常の日常生活を行っている．

本疾患の予後について，諸家の5年生存率は，13.2%[2]，0%[5]，33.6%[10]であった．米国では，Naqviらは33.3%[11]と報告しているが，いずれも予後良好とはいえず，今後の診断治療の進歩が望まれる．

まとめ

われわれは，原発性空腸悪性リンパ腫の1例を経験したので，若干の文献的考察を加えて報告した．

本文の要旨は第59回中国四国外科学会において発表した．

文献

1) 田中啓二：切除された空・回腸腫瘍20例のX線学的検討．胃と腸　16：971—989，1981
2) 森　茂郎，山口和克，喜納　勇ほか：腸原発悪性リンパ腫の病理．癌の臨　20：481—489，1974
3) 森　茂郎：病理組織学的分類の現況．内科　48：9—13，1981
4) 八尾恒良，日吉雄一，田中啓二ほか：最近10年間（1970—1979）の本邦報告例の集計からみた空・回腸腫瘍．胃と腸　16：935—941，1981
5) 高橋日出雄，東郷実元，穴沢貞夫ほか：小腸非上皮性腫瘍の臨床病理学的検討．外科診療　22：855—859，1980
6) 高見元敬，木村正治，花田正人ほか：小腸腫瘍の臨床病状と発見へのアプローチ．胃と腸　16：959—969，1981
7) 大垣移久，稲本　俊，仁尾義則ほか：小腸腫瘍．消外　5：932—936，1982
8) 小林一雄，森　克彦，永沢康滋ほか：小腸疾患における血管造影の経験．日消外会誌　16：576—582，1983
9) 木村郁郎，大熨泰亮，中田安成ほか：悪性リンパ腫治療におけるVincristine, Bleomycin, Cyclophosphamideおよびprednisolone4剤併用療法．長期観察で得られた成績について．臨血　21：792—800，1980
10) 中村敬夫：胃腸管悪性リンパ腫の臨床病理学的並びに免疫組織学的検討．日消病会誌　79：2216—2226，1982
11) Naqvi MS, Burrows L, Kark AE: Lymphoma of the gastrointestinal tract: prognostic guides based on 162 Cases. Ann Surg 170：221—231，1969