日消外会誌　19（1）：67～70，1986年

虫垂切除断端から発生した虫垂粘液嚢胞腺癌の1症例

湯川胃腸病院
石川　英明　　高村寿雄　　桑田　博文　　湯川　永洋
大阪府立成人病センター病理
谷　口　春　生
兵庫医科大学第1外科
岡　本　英　三　　余　田　洋　右

A CASE REPORT OF MUCINOUS CYSTADENOCARCINOMA OF THE APPENDIX AFTER APPENDECTOMY

Hideaki ISHIKAWA, Hisao TAKAMURA, Hirohumi KUWATA, Eiyo YUKAWA
Yukawa Gastrointestinal Hospital
Haruo TANIGUCHI
Department of Histology, The center for Adult Diseases, Osaka
Eizo OKAMOTO and Yosuke YODEN
1st Department of Surgery, Hyogo Medical College

索引用語：虫垂粘液嚢胞腺癌，虫垂粘液嚢腫

はじめに

粘液嚢腫を形成する虫垂病変は組織学的には単純性粘液嚢腫，粘液嚢胞腺腫，粘液嚢胞腺癌に分類される．いずれも比較的まれな疾患であるがわれわれは虫垂切除術後に発生した虫垂粘液嚢胞腺癌の1例を経験したので報告する．

症　例

患者：68歳，男性．

主訴：回盲部腫瘤触知．

家族歴：特記すべきことなし．

既往歴：10年前，虫垂炎にて虫垂切除術を受ける．3年前より高血圧のため内服加療中．

現病歴：昭和59年8月上旬に初めて回盲部の腫瘤に気付き，精査希望し当院入院した．

入院時現症：体格大．栄養良．結膜に貧血，黄疸を認めず．胸部打聴診に異常なし．腹部平坦，軟．肝，脾触知せず．回盲部に手術創瘢痕を認め，創直下に手拳大の弾性軟，表面平滑，やや可動性を有する腫瘤を触知した．体表リンパ節は触知しない．

入院時臨床検査成績：心電図で左室肥大とCEAが4.5ng/mlとやや高値を示した他には異常所見を認めず（表1）．

経口小腸大腸造影：虫垂は造影されず，盲腸，回腸末端部の内下方からの円形で辺縁整な圧排像を認めた（図1）．

注腸造影：注腸での2重造影でも虫垂は造影されず，盲腸の内方からの辺縁整な圧排像を認めた．盲腸の粘膜面は滑らかで回盲部腸管外の腫瘤の存在を示唆した（図2）．

表1　入院時臨床検査成績

一般検血		血清生化学	
RBC	459×10⁴/mm³	T.P.	7.1 g/dl
WBC	5700 /mm³	LDH	299 Wro.U
Hb	15.1 g/dl	γ-GTP	21 mIU/ml
Ht	44 %	Al-p	4.9 K.A.U
Plt	27.0×10⁴/mm³	LAP	155 G.R.U
血清電解質		GOT	13 K.U.
Na	143 mEq/l	GPT	8 K.U
K	3.4 mEq/l	Bil-T	1.1 mg/dl
Cl	102 mEq/l	Ch-E	0.90 ΔPH
凝固系		BUN	13.7 mg/dl
PT	12.5 sec	S-AMY	75 IU/l
APTT	31.5 sec	FBS	77 mg/dl
血沈			
16mm/hr	53mm/2hrs	CRP	(−)
心電図　左室肥大		AFP	(−)
肺機能　正常		CEA	4.5 ng/ml
PSP　正常			

＜1985年9月11日受理＞別刷請求先：石川　英明
〒543　大阪市天王寺区堂ケ芝町2－10－2　湯川胃腸病院外科

図1　経口小腸大腸造影
回盲部の円形の圧排像を認める．

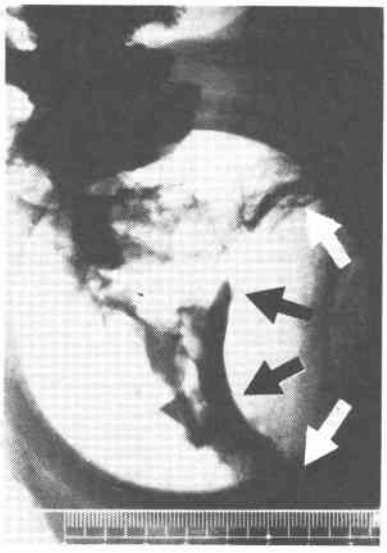

図2　注腸造影
回盲部腸管外の腫瘤の存在を示唆する．

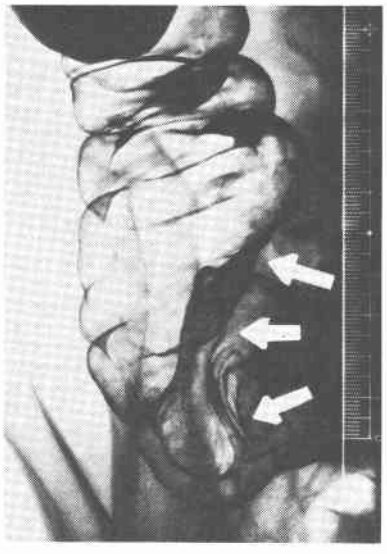

図3　超音波検査
低エコーレベルの2房性の嚢腫様腫瘤を認める．

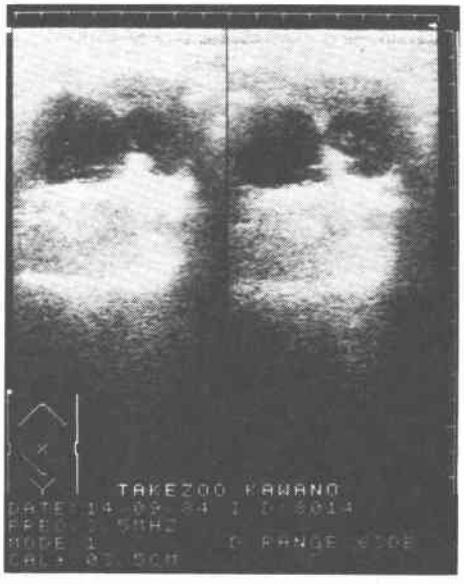

図4　腹部CT
回盲部に2房性の低吸収領域を認める．

超音波検査：回盲部の手術創直下に低エコーレベルの6×3.5cmの2房性の嚢腫様腫瘤を認めた（**図3**）．

腹部Computed Tomography所見：回盲部に6×4cmの2房性で周囲との境界明瞭な20Hounsfield unit程度の低吸収領域を認めた(**図4**)．以上の諸検査より，回盲部腫瘍と術前診断し，開腹した．

手術所見：下腹部正中切開にて開腹した．回盲部に強固に癒着した手拳大の嚢腫様腫瘤を認め，回盲部切除術を施行した．

切除標本：切除した嚢腫の大きさは6×4×4cmで，ひょうたん状の形をし，内容物によって壁は薄く緊満し，暗緑色調を呈していた(**図5**)．割面は2房性の内腔を有し内壁は平滑で(**図6左**)，嚢腫内は暗緑色不透明の膠様物質で満されていた（**図6右**)．

病理組織学的所見：弱拡大では嚢腫に接して嚢腫と連続する平滑筋で囲まれた管腔構造が存在し虫垂と考えられた(**図7**)．強拡大では嚢腫壁は厚い線維組織よ

図5　切除標本

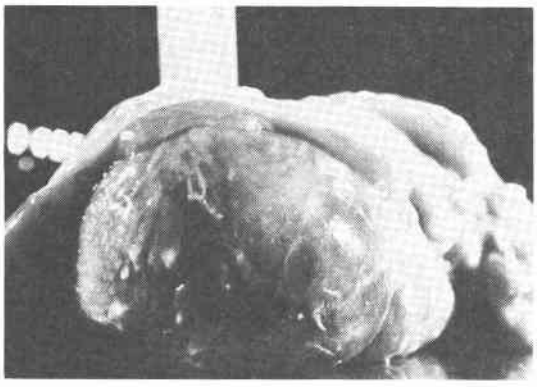

回盲部の腫瘤は大きさ6×4×4cmでひょうたん状の形を呈す.

図6　切除標本割面
左：2房性の嚢腫内腔面．右：嚢腫内の暗緑色不透明な膠様物質.

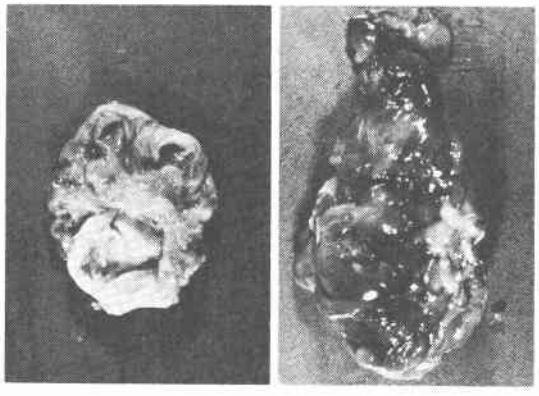

図7　病理組織像（ルーペ像）
嚢腫と接して虫垂の断面が見られる.

図8　病理組織像（強拡大）
嚢腫壁内腔面は高円柱上皮の乳頭状増殖の強い像を呈し，核分裂像も散見される．Low gradeなMucinous Cystadenocarcinomaと診断した.

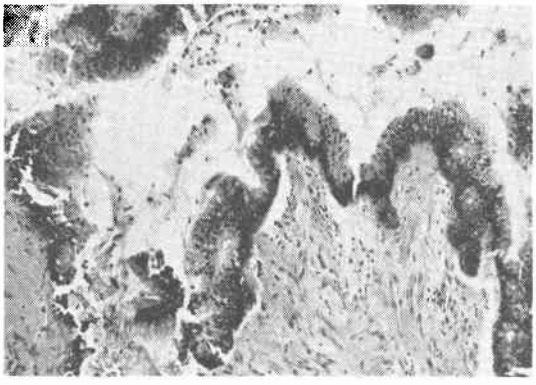

り成り，壁の内腔面は高円柱上皮の乳頭状増殖の強い像を呈し，核分裂像も散見された(図8)．虫垂内腔の上皮も，嚢腫壁に見られたと同様の増生した高円柱上皮より構成されており，虫垂切除断端より発生したLow gradeなMucinous Cystadenocarcinomaと診断した.

術後経過：術後順調に経過し，現在外来通院中であるが全くの健康である．なお，術前のCEAは4.5ng/mlとやや高値であったが，術後4カ月現在2.1ng/mlと正常値内に低下した.

考　察

虫垂粘液嚢腫は虫垂の一部，又は全部が粘液貯留によって拡張した肉眼的外観を表わす言葉[1]で，1842年にRokitanskyが初めてHydrops processus vermiformisとして報告した，比較的まれな疾患である．本邦では剖検例の0.07～0.4%，虫垂切除症例の0.08～4.1%に見られたとの報告がある[2]．40歳以上の中高年層に多く，男性：女性は1：1～5：3の割合といわれる[3].

病理組織学的には炎症性病変としての単純性粘液嚢腫（Simple mucocele）と，腫瘍性病変としての粘液嚢胞腺腫（Mucinous cystadenoma），及びいわゆるMalignant mucoceleと呼ばれる粘液嚢胞腺癌（Mucinous cystadenocarcinoma）の3型に分類[1]され，虫垂粘液嚢腫の中で粘液嚢胞腺癌の占める割合はほぼ10%である[3].

嚢腫形成の条件としては，虫垂の炎症性変化，腫瘍，ポリープ，憩室などによる虫垂根部の閉塞，虫垂粘膜の過形成や腫瘍性変化による分泌能の持続，閉塞虫垂

内腔の無菌性の3要因が必要と言われている[4]. Cheng[5]によると,動物実験で虫垂根部を結紮し約1週間で嚢腫を発生させたと報告している. 本症例では, 10年前の虫垂炎そのもの, 又は虫垂切除術が残存虫垂根部の閉塞の要因となり, それに加えて虫垂粘膜の腫瘍性変化による粘液分泌能の持続が嚢腫を発生せしめたと推測される.

症状は慢性の腹痛や回盲部の不快感あるいは虫垂炎様症状の発現, 腫瘤触知などが挙げられるが, 多くは術前診断が困難で術前, 虫垂炎や盲腸周囲膿瘍, 盲腸の腫瘍と診断され, 開腹時に初めて確定診断されることが多い. 本症例では長径が6cmに達し腫瘤として触知した他は何ら自覚症状を認めなかった.

臨床検査成績に特異的な所見はないが時として血中CEAが高値を示す症例が見られ, 本例も術前軽度高値を示し, 術後正常に復した. 嚢腫が穿破しいわゆる腹膜仮性粘液腫に至った症例では血中CEAが16.3ng/ml腹水中CEAが58.0ng/mlと著明な増加を見た報告もあり本疾患のCEA産生が示唆される[6].

画像所見としては, 腹部単純X線像での嚢腫壁の石灰化像[7], 経口小腸大腸造影, 注腸造影での虫垂造影陰性と盲腸の内下方よりの球状, 境界明瞭且つ2重造影で粘膜面整な管外性圧排像[8], CT scanでの盲腸を圧排, 近接する球状, 西洋梨状の単房性又は多房性の低吸収領域の存在[9], Echoでの回盲部に一致する低エコー性の嚢胞様占拠病変の存在[10]などが本症を疑う重要な所見として挙げられる. われわれの症例でも, 嚢腫壁の石灰化像を除き, それぞれ同様の所見が得られた.

治療は良性の場合は虫垂切除のみでよいが, 悪性の場合は通常右半結腸切除が行われる. いずれの場合も手術に際し, 腹膜仮性粘液腫の発生を防止するために, 嚢腫内容物を腹腔内にもらさぬよう注意が必要であり, 万一もれた場合には腹腔内洗浄による膠様物質の可及的除去が必要である. 開腹時にすでに腹膜仮性粘液腫を呈しているものでは, 膠様物質を完全に除去しない限り, 腹腔内への抗癌剤の投与や放射線療法などしても, ほとんど効果は認め難く再発を繰り返し, 予後は不良で5年生存率は8.3%, 1年以内の死亡率は31.3%と言われる[11].

おわりに

虫垂切除術後10年を経て, 虫垂切除断端から発生した虫垂粘液嚢胞腺癌の1例を, 若干の文献的考察を加えて報告した.

文　献

1) Morson BC: Gastrointestinalpathology. 2nd ed. Missouri, 1979, p449—482.
2) 綿貫　喆：現代外科学大系. 第36巻, 東京, 中山書店, 1970, p231—293
3) Adolfsson G: Benign and Malignant tumor of the appendix. Acta Chir Scand 140：151—155, 1974
4) Salleh HM: Mucocele of the appendix. Med J Malaysia 28：91—93, 1973
5) Cheng EE: An experimental study of mucocele of the appendix and pseudomyxoma peritonei. J Pathol Bacteriol 61：217—225, 1949
6) 吉賀正博, 川本一祚, 住岡秀史ほか：老女の虫垂切除後に発生し. 病理学的に興味ある所見を呈した腹膜偽粘液腫の一剖検例. 臨と研究 58：205—208, 1981
7) Ogilvie HH: Pseudomyxomatous cyst of the appendix with calcification of walls. J AMA 64：657—658, 1915
8) Koster LH: Symptomatic mucocele of the appendix diagnosed preoperatively. Am J Surg 127：582—584, 1974
9) Fish B, Smulewicz JJ, Barek L: Role of computed tomography in diagnosis of appendiceal disorders. N Y State J Med 81：900—901, 1981
10) Li YP, Morin ME, Tan A: Ultrasound findings in mucocele of the appendix. J Clin Ultrasound 9：406—408, 1981
11) 穴沢雄作, 木下栄一：腹膜仮性粘膜腫. 治療 60：141—146, 1978