日消外会誌　19（3）：698～701，1986年

症　例

食道原発悪性黒色腫の1手術例

神戸大学医学部第1外科
小管　浩文　佐藤　美晴　浜辺　豊　小谷　陽一
佐埜　勇　裏川　公章　斉藤　洋一
同　第2病理
荒　樋　栄　宣　杉　山　武　敏

A CASE OF PRIMARY ESOPHAGEAL MALIGNANT MELANOMA

Hirofumi KOSUGA, Yoshiharu SATO, Yutaka HAMABE, Yoichi KOTANI, Isao SANO, Tomoaki URAKAWA and Yoichi SAITOH
First Department of Surgery, Kobe University School of Medicine
Eisen ARAHI and Taketoshi SUGIYAMA
Second Department of Pathology, Kobe University School of Medicine

索引用語：食道悪性黒色腫，食道メラノーシス

はじめに

食道に発生する悪性黒色腫は非常にまれな疾患で，1906年 Bauer[1]が最初に報告して以来，欧米では80例が報告され，本邦では三辺[2]の症例以来，現在までに自験例を含め43例報告されているにすぎない．

最近われわれは食道原発悪性黒色腫の1切除例を経験したので，その臨床像，組織像の概略を述べるとともに，本邦報告例43例につき若干の文献的考察を加えて報告する．

自験例の概略

患者：70歳，男性．

主訴：嚥下困難．

家族歴：父（高血圧）．

既往歴：20歳，急性肺炎，40歳，胆道炎，66歳，直腸癌で腹会陰式直腸切断術施行（Rb, 2/3周，I型，a_2, n_2，(No. 251)　H_0, M_0, P_0, moderately differenciated adenocarcinoma）

現病歴：昭和58年9月初旬より，嚥下困難が出現，同年10月近医にて食道・胃透視，内視鏡検査施行し，食道下部の隆起性病変を指摘され，同10月17日当科入院となる．

入院時現症：体格中等度，栄養良好，貧血黄疸はなく，表在リンパ節は触知しない．口腔，眼球，旧肛門部および皮膚に色素沈着は認めない．胸腹部に理学的異常所見はなく，4年前の直腸癌手術後の再発徴候はなかった．下腹部の手術瘢痕と左側腹部に人工肛門を認めた．

入院時検査所見：一般検血，検尿，肝機能，腎機能および血清電解質に異常は認めなかった．また免疫学的検査，腫瘍マーカーは正常範囲内であった．

CEA：1.3ng/ml, CA19-9：13u/ml, α-feto：(−), ferritin：24.8ng/ml, α_1-antitrypsin：290mg/dl, α_2-macrogloburin：137mg/dl, β_2-macrogloburin：2.3 mg/l.

食道透視所見：下部食道後壁に4×3cmの境界は比較的明瞭で表面結節状，凹凸のある腫瘤状陰影を認め，その口側にも2×2cmの腫瘤状陰影が存在した．造影剤の通過は良好で，壁の硬化もなく伸展性は保たれていた．一方，胃・十二指腸に異常は認めなかった（写真1）．

食道内視鏡所見：下部食道に，一部白苔をかぶり，境界は明瞭，表面は結節状で光沢がある青黒色の隆起性病変を認め，その口側に壁内転移の疑われる隆起が

＜1985年9月11日受理＞別刷請求先：小管　浩文
〒650　神戸市中央区楠町7－5－2　神戸大学医学部第1外科

写真1　食道透視像
下部食道に凹凸のある陰影欠損（左・中）と腫瘤部口側に円型透亮像（右）を認める．

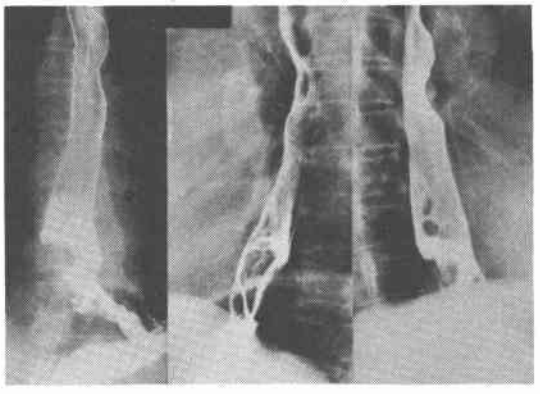

写真2　切除標本
主病巣以外に壁内転移と食道全体に散在性の色素沈着が見られる．

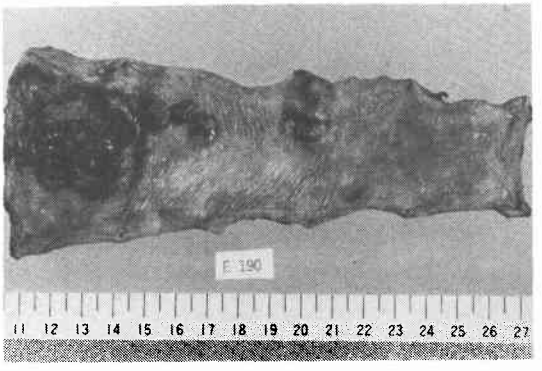

写真3　HE染色（×100）
腫瘍は粘膜固有層を中心に結節性に増殖している．黒色顆粒は細胞内のメラニン色素．

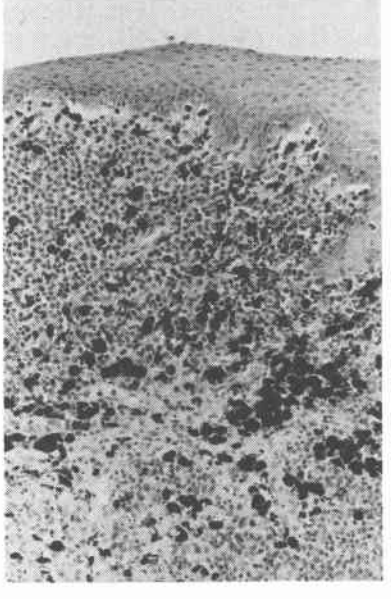

みられた．直径11mmの内視鏡は，腫瘤部を通過し，胃内への挿入は容易であった．生検の病理所見は未分化癌で，腫瘤型食道癌または癌肉腫と診断した．

手術所見：昭和58年12月8日，右開胸・胸部食道全摘，胸骨後経路，胃管による消化管再建術施行．下部食道に腫瘤を触知し，胸部には7mm大の胸部中部旁食道リンパ節（No. 108）腹部には1cm大の腹腔動脈周囲リンパ節（No. 9）を認め，ともに色調は黒色で転移陽性と思われ，この時点で悪性黒色腫と診断した．消化管の色素沈着は認めなかった．所見はA_0, N_4（+），M_0, Pl_0, P（−），D（−），stage IV であった．

摘出標本所見：下部食道に内腔へ隆起する数個の黒色調の桑実様腫瘍があり，弾性軟で境界は明瞭であった．また切除食道全体に黒色〜黄褐色を呈する点状斑状色素沈着が散在していたが，食道胃接合部以下の胃粘膜には腫瘤，色素沈着は見られなかった．割面では腫瘍は境界明瞭で，深達度は食道粘膜，粘膜下層までで筋層には達していなかった（**写真2**）．

組織学的所見：腫瘍細胞は食道粘膜固有層に沿ってひろがり，一部は粘膜筋を破って粘膜下層まで浸潤しており，深達度sm，リンパ節転移n_4（+），（No. 108, No. 9），脈管内侵襲 ly（+），v（+），壁内転移（+），stage IV であった．腫瘍細胞が粘膜上皮層内から基底膜を越えて粘膜固有層内へと移動する現象 junctional activity を思わせる所見を一部に認めたが，すでに腫瘍が進展しており，厳密な意味での junctional activity と断定できなかった．

腫瘍細胞は円形〜卵円形の明瞭な核質構造と比較的大きい明瞭な核小体を有し，核胞体比が大きく，核分裂像が多く細胞境界は不明瞭であった．胞体内にメラニン顆粒を有する腫瘍細胞とメラノファージが散在していた．同部位のマッソン・フォンタナ染色では銀還元顆粒が，またグリメリウス染色では好銀顆粒がそれぞれ黒褐色に染まり，メラニン顆粒であることが証明された．腫瘍周辺の食道粘膜には上皮基底層にメラノサイトが，粘膜固有層にメラノファージがみられ，melanosis の所見を呈していた（**写真3**）．

3,000倍の電顕写真では腫瘍細胞の胞体内にメラニ

ンを生合成する過程の各時期のメラノソームが多数みられた．

転帰：術後3カ月ごろより胸腹水の貯留があり，術後4カ月，悪液質によって死亡した．

考　察

Stout[3]は食道原発の悪性黒色腫の存在に関して，もし食道壁内にメラニン細胞ないし色素性母斑があれば，食道原発の悪性黒色腫も起こりうると言っている．De la Pava ら[4]は剖検症例報告において，正常食道粘膜内のメラニン芽細胞やメラニン細胞の存在を証明しており，食道粘膜原発の悪性黒色腫は存在すると考えられる．

食道原発悪性黒色腫の組織学的診断基準についてはRaven ら[5]や Allen ら[6]の言う Junctional activity いわゆる腫瘍の周囲において悪性細胞が粘膜基底層を越え上皮内へ浸潤している像が証明されれば確実であると言われている．しかし Kreuser[7]の65例の検討では，junctional activity を認めた症例は40%にすぎず，腫瘍が大きい場合や潰瘍形成をみる場合には，junctional activity が消失しているときもある．一方，Piccone ら[8]は，esophageal melanosis（腫瘍細胞以外のメラニン細胞による食道壁の散在性色素沈着）も食道原発の根拠によると言っており，いずれにしろ junctional activity と esophageal melanosis が同時に認められれば診断はより確実となる．

自験例では，上記の2つの組織学的所見に加え，腫瘍の形態学的特徴および皮膚など悪性黒色腫の好発部位に病巣を認めないことから，食道原発性の悪性黒色腫と診断した．

現在までに本邦で報告された食道原発性悪性黒色腫は43例で，そのうち切除例は31例である．好発年齢は50歳，60歳台で平均57歳，食道癌よりやや若く，男女比は5：2で食道癌同様男性に多い傾向にあった．占居部位は中部に多く，43例中39例が中部ないし下部である．主訴は，ほとんどが嚥下困難であるが，食道癌のように全周におよんだり壁硬化をきたすことが少ないため症状は軽く，なかには一時的に症状消失をみることもある[9]．通常，診断は食道透視，内視鏡検査，生検などによるが，造影上の特徴は自験例にみられるように腫瘤部の紡錘状拡張と蜂窩状陰影で，内視鏡検査では褐色～黒色の隆起性病変を認める．

消化管に原発する悪性黒色腫の生検の適否についてはほとんど報告はないが，皮膚に原発する悪性黒色腫の生検については，血行性転移を促進させる可能性があることから，一般に禁忌と考えられており[10]，食道原発悪性黒色腫の内視鏡下の生検も慎重に行う必要がある．本例は臨床上確診が得られないため生検を行ったが，未分化癌の所見であった．

表1　本邦における食道原発悪性黒色腫の報告例

症例	年齢・性	報告者	年度	治療	予後
1	56 ♂	三辺	1960	放	*2Y9M 死
2	48 ♀	植松	1962	放・切除	1Y4M 死
3	48 ♀	小越	1963	切除	4M 死
4	60 ♀	飛松	1963	切除	*1Y 死
5	61 ♂	細田	1969	放・化	10M 死
6	51 ♂	山崎	1969	放	7M 死
7	50 ♂	池田	1971	切除	*12Y5M 死
8	62 ♂	池田		放・切除	1Y2M 死
9	40 ♂	飯塚	1971	切除・化	4M 死
10	52 ♀	飯塚		放・化	7M 死
11	66 ♂	鈴木	1972	放・切除・化	*1Y5M 死
12	64 ♂	志賀	1972	切除・化	6M 死
13	60 ♂	福田	1973	放・切除	9M 死
14	59 ♂	福田		放・化	7M 死
15	61 ♀	太中	1973	切除	1M 死
16	50 ♂	遠田	1974	化・放	1Y2M 死
17	45 ♂	谷口	1975	放・化	5M 死
18	48 ♂	松浦	1975	放・化・切除	*1Y 死
19	54 ♀	岡田	1975	切除・化	*1Y1M 死
20	62 ♂	佐藤	1976	切除・化	6M 死
21	76 ♀	猪口	1976	切除・化	3M 死
22	77 ♂	栗谷	1977	化	6M 死
23	45 ♂	相地	1978	切除	* 1W 死
24	61 ♂	柳	1978	放・化・免疫	1M 死
25	55 ♂	塩野	1978	切除	*1Y6M 死
26	57 ♂	松原	1979	切除	9M 死
27	63 ♂	松原		対症療法	1M 死
28	70 ♀	松原		切除	*1Y 死
29	53 ♀	唐沢	1980	切除	*1Y2M 死
30	55 ♂	伊達	1981	放・切除	* 8M 死
31	54 ♂	千代	1981	化	2M 死
32	55 ♀	仲野	1981	切除・化	10M 死
33	63 ♀	百目木	1981	切除・化・免疫	*1Y2M 死
34	35 ♀	丸尾	1982	切除・放・免疫	9M 死
35	50 ♂	小林	1982	放・切除	3M 死
36	59 ♂	大崎	1982	化・免疫	4M 死
37	49 ♂	宮元	1982	切除・免疫	*1Y4M 死
38	54 ♂	島田	1982	切除・免疫	*2Y10M 生
39	52 ♂	田中	1983	切除	* 1W 死
40	70 ♀	前田	1983	切除・免疫	* 6M 死
41	66 ♂	佐藤	1983	切除	*3Y 生
42	58 ♂	篠田	1984	切除・免疫	*1Y 生
43	70 ♂	著者	1984	切除	4M 死

放：放射線療法，化：化学療法，免疫：免疫療法　＊：予後再調査による

著者らは本疾患の本邦症例報告者へ直接調査を依頼し43例を集計（表1）したが，その予後は1週間から12年5カ月までで平均12.2カ月，最長例（残胃癌による他病死）を除くと平均8.6カ月であり，極めて予後不良であった．

治療については，一般に放射線治療や化学療法にはほとんど反応せず，切除が最も有効であるとされてい

るが，切除例でも早期にリンパ行性，血行性転移をきたし，ほとんどの症例が1年以内に死亡している．最近では術後にDTIC (dimethyl triazo imidazole carboxamide) とBCGを併用し3年以上生存したJawalekar[11]の報告例や，術後，Nocardia-CWSを用いた免疫療法を試み現在2年10カ月生存中の本邦での例[9]もあり，補助療法により予後延長も期待できる．これら補助療法の効果判定は今後の問題であるが，手術療法に加え放射線療法，化学療法や免疫療法を含めた集学的治療が予後向上に不可欠と思われる．

おわりに

下部食道に原発し，壁内転移および胸腹腔内にリンパ節転移を認めた悪性黒色腫の自験例について臨床病理学的所見を報告し，併わせて本邦報告例43例を集計し文献的考察を行った．

稿を終るに臨んで集計に御協力を賜わった各報告者に謝意を表する．

本論文の要旨は第135回近畿外科学会(1984，西宮)，第25回日本消化器外科学会総会（1985，横浜）にて発表した．

文　献

1) Bauer EH: Ein fall von primären melanom des Oesophsgus. Arb Geb Path Anat Inst zu Tübingen 5：343—345, 1906
2) 三辺武右エ門, 太田　昇, 吉浜博太：食道悪性黒色腫の1症例．日気管食道会報　11：340, 1960
3) Staut AP, Lattes R: Atlas of tumor pathology, Sect V Fasc 20. Armed Forces Institute of Pathology. Washington D.C, 1957, p104—105
4) Dela Pava S, Nigogosyan G, Pickren JW et al: Melanosis of the esophagus. Cancer 16：48—50, 1963
5) Raven RW, Dawson I: Malignant melanoma of the esophagus. Br J Surg 51：551—555, 1964
6) Allen AC, Spitz SL: Malignant melanoma of the esophagus, clinicopathological analysis of criteria for diagnosis and prognosis. Cancer 6：1—10, 1953
7) Kreuser ED: Primarh malignant melanoma of the esophagus. Virchows Arch〔Path Anat〕385：49—59, 1979
8) Piccone VA, Klopstock R, LeVeen HH et al: Primary malignant melanoma of the esophagus associated with melanosis of the entire esophagus. First case report. J Thorac Cardiovasc Surg 59：864—870, 1970
9) 島田良昭, 原田邦彦, 佐尾山信夫ほか：食道原発悪性色腫の1手術例．日消外会誌　15：71—76, 1982
10) 田中　總, 清水信義, 中嶋健博ほか：悪性黒色腫の臨床．外科治療　30：1—10, 1974
11) Jawalekar K, Tretter P: Primary malignant melanoma of the esophagus, report of two cases. J Surg Oncol 12：19—25, 1979