日消外会誌　19（3）：706～709，1986年

Biliary cystadenomaの1治験例

川鉄千葉病院外科
土屋　広明　　大西　盛光　　関　　幸雄
丸山　達興　　木村　正幸

A CASE OF BILIARY CYSTADENOMA

Hiroaki TSUCHIYA, Masumitsu OHNISHI, Yukio SEKI,
Tatsuoki MARUYAMA and Masayuki KIMURA
Department of Surgery, Kawatetsu Chiba Hospital

索引用語：肝嚢胞腺腫，肝嚢胞腺癌

I. はじめに

Biliary cystadenomaはきわめてまれな疾患である．今回われわれは，2年来の腹部腫瘤を主訴として来院し，重量11kgという巨大なbiliary cystadenomaの1例を経験した．Biliary cystadenomaの報告例は最近ふえてきているが，biliary cystadenocarcinomaとの鑑別診断が問題になる．Biliary cystadenocarcinomaと対比して若干の文献的考察を加えて報告する．

II. 症　例

患者：27歳主婦．

主訴：腹部腫瘤

家族歴：昭和56年4月第1子出産直後より右上腹部腫瘤に気付いていたが，放置していた．昭和58年6月妊娠3カ月にて右上腹部腫瘤増大し，右側腹部痛出現したため，近医受診，CTスキャン，超音波検査，RIシンチにて腹部腫瘤指摘され，手術目的にて当院紹介され，6月11日入院した．

入院時所見：体格栄養ともに良好で，軽度の貧血を認めるのみで黄疸はない．腹部に上腹部から脐下部に達する大きな腫瘤を触れる．肝腎脾は触れず．

入院時検査所見：軽度の貧血を認めるのみで，白血球4,300/mm³，赤血球346万/mm³，Ht 28.8%である．GOT 13KU，GPT 9KU，Alp 4.6KAU，LDH 296WU，総蛋白7.2g/dl，黄疸指数3であった．腫瘤マーカーはAFP 1.4（20以下），CEA 1.2（2.5以下）と陰性であった．

＜1985年9月11日受理＞別刷請求先：土屋　広明
〒280　千葉市亥鼻1－8－1　千葉大学医学部第2外科

図1　超音波像．肝実質との境界はsharpで，肝は腫瘍に圧排されている．
CT像．腹腔の大部分を占める腫瘍は，数個のlow density areaを有する嚢胞に分けられる．

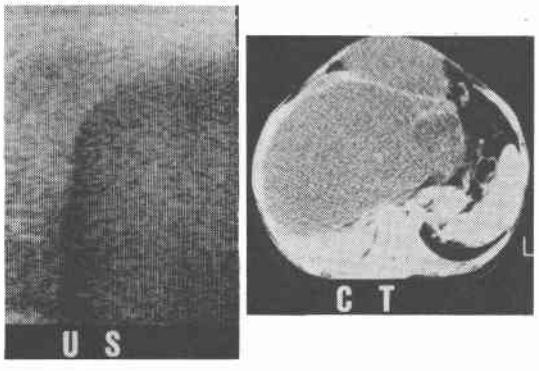

超音波検査：図1のごとく，巨大な嚢胞状構造を認め，内部エコーは均一で，肝エコーよりもやや低い．嚢胞は，数個の主嚢胞と辺縁の一部の小嚢胞との集合とより成る．外壁の一部が内腔に突出している部分も認める．内容物はきわめて濃厚な液体でGelatin様物質が疑われる．また子宮には胎児も認められた．

CTスキャン：腫瘍は腹腔内の大部分を占め，数個の低吸収領域を有する嚢胞が認められ，肝臓は上方に圧排され萎縮している（図1）．

肝RIスキャン：左葉に広汎な欠損を認めた．

消化管透視：図2のように巨大な腫瘤が，腹腔内を占め，腸管を左右に圧排する像が認められる．

手術所見：上腹部正中切開にて開腹すると創直下に図3のような巨大な腫瘤を認めた．この腫瘤は肝下面より発生し，胆嚢と強く癒着していた．巨大な肝嚢胞

図2　消化管透視．腹腔内を占める大きな腫ようにより消化管は外側に圧排されている．

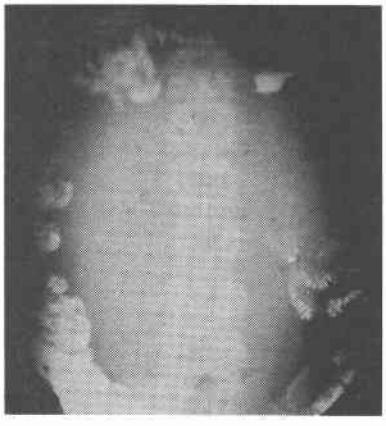

図3　術中写真．腫瘍は，肝臓に癒着し一体となり，多数の嚢胞に分かれている．

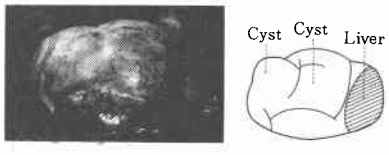

図4　摘出標本．最大径38cm，重量11kg

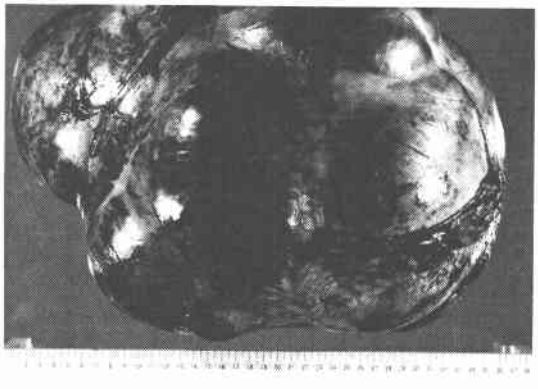

と診断し，嚢胞摘出術を行うに，嚢胞は肝下面と容易に剝離でき，嚢胞の一部が左葉と強くつながっており，ここを切離し，嚢胞を摘出した．この部分より少量の胆汁流出を認めたため，胆嚢管より術中胆道造影を行った．肝内胆管は軽度に拡張しているが，胆管像に異常所見はみられなかった．

摘出標本：最大径38cm，重量11kgという巨大な嚢胞であった．**図4**のごとくmultilocularであり腫瘍は薄い線維被膜によって被覆されており，その表面には

図5　病理組織像
左：大小様々な嚢胞形成がみられる．右：嚢胞壁は，高円柱上皮細胞に被われ，その核は，基底部に規則的配列を示す．

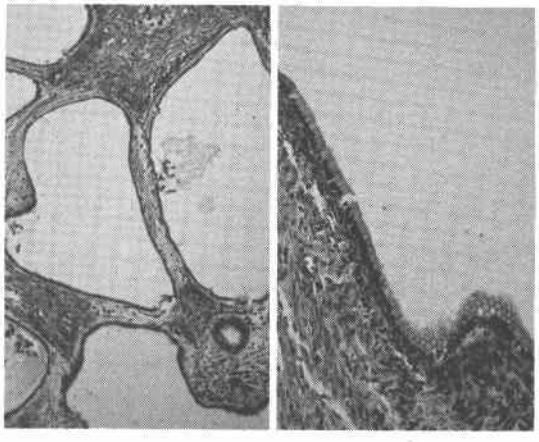

図6　病理摘出標本
左側のCyst上皮細胞は剝離している．右側は腹腔側

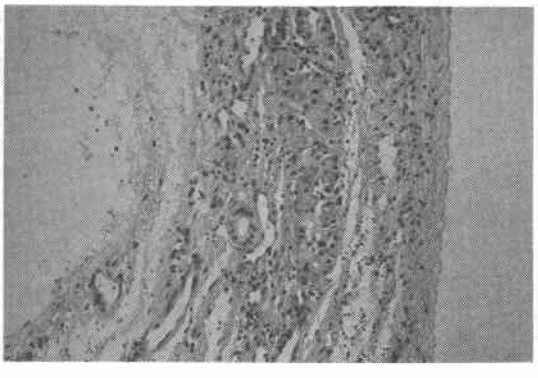

血管の怒張を認める．嚢胞内には胆汁様の褐色の液体と粘液を含む液体など多彩である．

病理組織標本：大小さまざまの嚢胞状形成がみられ，その間にはcollagen fiberが認められる(**図5左**)．**図5右**のごとく，嚢胞壁は高円柱状細胞によって被覆され，その細胞の核は，基底部に規則的配列を示している．また嚢胞内腔に面した部分では，ムチンの形成が著名である．この部分の嚢胞内腔の液体は粘液性であった．また肉眼上胆汁様にみられた嚢胞ではcholesterin granulomaの形成が認められた．この所見は胆管との交通を示唆するものと考えられる．**図6**は嚢胞の一部に認められた所見で，左側にみえる嚢胞上皮細胞は剝離しているが，右側にみえる腹腔側と嚢胞の間

に肝細胞と胆管が認められる．すなわち，この所見は本腫瘤が肝臓内に発生したことを示唆している．以上の所見から本症は肝臓内に発生した巨大な multilocular mucin cystadenoma と考えられる．

III. 考　察

Biliary cystadenoma は Dean[1]，Marsh[2]が指摘するように一部悪性化し，biliary cystadenocarcinoma となる報告例があり，いつも一緒に論じられている．Biliary cystadenoma（以下 BCA）と同様 biliary cystadenocarcinoma（以下 BCAC）についても若干の検討を加えた．

われわれが集計しえたかぎりでは BCA は，本邦では3例[3)~5)]しか報告されておらず（**表1**）きわめて珍しい．外国においては66例報告されている．一方，BCAC は本邦では20例，外国にては30例の報告がある．

性別頻度（**表2**）についてみるとともに女性が多く BCA にては，とくにその傾向が顕著である．年齢別頻度についてみると，BCA は30～50歳代にピークがみられるが，BCAC では40～60歳代にピークがみられ，好発年齢の違いが推定される．

発生部位についてみると（**表3**）BCA においては右葉に，BCAC においては左葉に多かった．BCA においては，肝外胆管，胆嚢に発生するものも少なかずあった．

臨床症状を検討すると（**表4**）BCA においては，腹部腫瘤を主訴とするものが最も多く，そのほか腹痛，黄疸がある．BCAC においては，腹部腫瘤，腹痛，黄疸，体重減少を主訴とするものが多い．

BCAC の発生については，いろいろな説があり，先天性嚢胞が直接悪性化する場合，あるいは，先天性嚢胞が良性の嚢胞上皮となり，その後悪性化する場合がある[6)~8)]．一般的に，BCAC は，BCA の中に混在することが多いといわれており，摘出標本はできるだけ広範囲に切り出しを行い，多数の切片を作成し，とくに乳嘴状に増殖ないし肥厚した嚢胞壁を見逃さないことが肝要である．

術前に BCA と BCAC を鑑別するのは非常にむずかしい．術前術中超音波ガイドによる腫瘍穿刺により悪性細胞を認める[9)]，または needle biopsy にて悪性所見を認めれば[10)]，BCAC と診断できるが，Ameriks[11)]，Kasai[12)]，Dean[1)]らは吸引細胞診まは組織診にては悪性を証明できず，手術によって悪性を証明できた．よって BCA であるという診断の場合でも一応悪性を疑って治療方針に臨むべきである．また術中に行われた吸引細胞診の手技によって腹膜播種を起こしたと思われる BCAC の症例[13)]も報告されており，吸引細胞診は慎重に注意深く行われなければならない．

表1　Biliary Cystadenoma と Biliary Cystadenocarcinoma の集計

	Biliary Cystadenoma	Biliary Cystadenocarcinoma
本邦	3	20
外国	66	30
計	69例	50例

表2　Biliary Cystadenoma と Biliary Cystadenoma の年齢性別頻度

Biliary Cystadenoma	年齢	Biliary Cystadenocarcinoma
2	29歳以下	1
10	30～39	1
9	40～49	12
8	50～59	17
4	60～69	9
1	70～	5
34例	計	45例
6：47	男女比	19：29

表3　Biliary Cystadenoma と Biliary Cystadenocarcinoma の発生部位

Biliary Cystadenoma	発生部位	Biliary Cystadenocarcinoma
27（42%）	右　葉	16（38%）
16（25%）	左　葉	21（50%）
8（12%）	両　葉	5（12%）
10（15%）	肝外胆管	0（0%）
4（6%）	胆のう	0（0%）
65例（100%）	計	42例（100%）

表4　Biliary Cystadenoma と Biliary Cystadenocarcinoma の臨床症状

Biliary Cystadenoma（43例）		Biliary Cyctadenocarcinoma（30例）
31	腹部腫瘤	26
25	腹　痛	15
12	黄　疸	6
0	体重減少	9
1	その他	5

大井[14]によれば，BCAまたはBCACの診断には，CTスキャン，超音波検査が有用であるといっている．超音波検査にては，巨大な嚢胞パターン，CTにては，円形または楕円形の肝実質または低い吸収値を持ち，壁の厚みが一定でなく，部分的に肥厚がみられ，超音波と同所見であるが，小さいmural noduleに関しては，CTよりも超音波がよいと報告している．超音波についてはCarrol[16]，Forrest[17]らも有用であったと報告している．

そのほか動脈造影は特徴的でないという報告が多いようだ．

治療は，ともに腫瘍の完全摘出が不可欠であり，もし不可能なら，肝葉切除にふみきるべきである[18]．

BCACの予後はDean[1]，Ishak[7]の報告によれば，肝内胆管癌より良好である．

IV. 結　語

肝左葉原発のbiliary cystadenomaの1治験例を若干の文献的考察を加えて報告した．

文　献

1) Dean DL, Bauer HM: Primary cystic carcinoma of the liver. Am J Surg 117：416—420, 1969
2) Marsh JL, Dahms B, Longmire WP Jr: Cvstadenoma and cvstadenoarcinoma of the biliary system. Arch Surg 109：41—43, 1974
3) 山崎正博，上田俊二，塩村惟彦ほか：巨大な肝cystadenomaの1例．日消病会誌　77：511, 1980
4) 玉置久雄，吉田　淳，五島博道ほか：難治性胆汁瘻を伴った肝嚢胞腺腫の1例．日外会誌　81：185, 1980
5) 沖本俊明，長田栄一，井川澄人ほか：尾状葉より発生した肝嚢胞腺腫の1治験例．臨外　38：1371—1375, 1983
6) 岩崎　勇，岩瀬裕郷，高橋　淳ほか：肝嚢胞腺癌の1剖検例．肝臓　24：1446—1450, 1983
7) Ishak KG, Willis GW, Cummins SD et al: Biliary cystadenoma and cystadenoarcinoma. Cancer 38：322—338, 1977
8) More JRS: Cystadenocarcinoma of the liver. J Clin Pathol 19：470—474, 1966
9) 長谷川浩，印田重久，重松恭裕ほか：Echo下穿刺にて診断しえた．Cholangiocyvstadenocarcinomaの1治験例．腹部画像診断　2：116—121, 1983
10) Iemoto Y, Kondo Y, Nakano T et al: Biliary cystadenocarcinoma diagnosed by liver biopsy performed under ultrasonographic guidance Gastroenterology 84：399—403, 1983
11) Ameriks J, Appleman H, Frev C: Malignant nonparasitic cyst of the liver Am J Surg 176：713—717, 1972
12) Kasai Y, Sasaki E, Tanaka A et al: Carcinoma arising in the cyst of the liver. Jpn J Surg 7：65—72, 1977
13) Iemoto Y, Kondo Y, Fukamachi S: Biliary cystadenocarcinoma with peritneal carcinomatosis. Cancer 48：1664—1667, 1981
14) 大井博道，中村仁信，徳永　仰ほか：肝Cystadenocarcinomaの画像診断．日医放線会誌 43：1085—1090, 1983
15) 久木原上子，山口和志，小山隆夫ほか：Biliary cystadenocarcinomaの2例．臨放線　28：1587—1590, 1983
16) Caroll BA: Biliary cystadenoma and cystadenocarcinoma. J Clin Ultrasound 6：337—340, 1978
17) Forrest ME, Cho KJ, Shields JJ et al: Biliary cystadenoma. Am J Roent 135：723—727, 1980
18) 高島茂樹，田中良則，山口明夫ほか：肝右葉に発生した巨大なCystadenocarcinomaの一例．癌の臨 26：192—198, 1980