日消外会誌　19（3）：714～717，1986年

術前診断しえた胆嚢捻転症の1例

三重大学第1外科
松田　信介　　赤坂　義和　　山本　敏雄
川原田嘉文　　水本　龍二

A CASE REPORT OF ACUTE TORSION OF GALL BLADDER DIAGNOSED PREOPERATIVELY

Shinsuke MATSUDA, Yoshikazu AKASAKA, Toshio YAMAMOTO, Yoshifumi KAWARADA and Ryuuji MIZUMOTO
Ist Departoment of Surgery Mie University School of Medicine

索引用語：胆嚢捻転症

はじめに

胆嚢捻転症は緊急手術を要する比較的まれな胆道疾患の1つである．本症は1898年 Wendel[1]が23歳の女性の1例を報告して以来，欧米では現在までに300例以上の報告例があり，本邦では1932年の横山[2]の報告以来，1984年までにわれわれが集計しえた限りでは151例が報告されている．最近，われわれは34歳の男性で超音波検査（以下 US と略す）により術前に本症と診断し，手術により治癒せしめた1例を経験したので，報告するとともにこの症例を含めて本邦報告例152例につき検討した成績を中心に若干の文献的考察を加えて報告する．

症　例

34歳，男性．

主訴：右季肋部激痛．

既往歴，家族歴：特記すべきことなし．

現病歴：昭和59年4月26日，起床時，突然激しい右季肋部痛を来し，近医を受診した．悪心，呕吐なく，体温37.7℃，血液検査成績では白血球数9,900/mm³と軽度の増加を認めたが，血清 T-Bil は0.9mg/dl, Amylase は82IU/L といずれも正常であった（**表1**）．急性胆嚢炎と診断され，約1週間，抗生剤投与などの保存的治療をうけたが，右季肋部痛が軽快しないため，当科を紹介された．

入院時現症：体格は中等，やせ型，結膜に貧血，黄疸を認めず，体温36.8℃，血圧120/60mmHg，脈拍60/分整，胸部は理学的に異常所見を認めなかった．腹部は平担であったが，右季肋部に圧痛，rebound tenderness および筋性防御を認め，Murphy's sign も陽性であった．強い筋性防御のため腫瘤の有無は不明であった．

表1　入院時検査成績

1. 一般検血		4. 血液生化学	
WBC	7000/mm³	T.P	7.6g/dl
RBC	486×10⁴/mm³	Alb	4.4g/dl
Hb	14.9g/dl	GOT	24U/L
Hct	44.6%	GPT	16U/L
PLT	28.8×10⁴/mm³	LDH	167U/L
		ALP	67U/L
2. 血清電解質		γ-GTP	18U/L
Na	145mEq/l	T-Bil	0.7mg/dl
K	40mEq/l	D-Bil	0.1mg/dl
Cl	99mEq/l	BUN	9mg/dl
3. 検　尿		Crea	1.0mg/dl
異常所見なし		AMY	165IU/L

入院時検査成績：血液一般検査では Hct 44.6%，白血球数7,000/mm³と正常で，血液生化学的検査でも異常を認めず，腹部X線単純写真でも free air などの異常所見を認めなかった．胆道疾患を疑って，直ちに DIC を施行したところ総胆管径は6mm と拡張なく，透亮像も認められなかったが，胆嚢は造影されなかった．US では胆嚢は著しく腫大し，長径と短径の差が少なくて球形に近く，かつ肝床部より離れて正中に偏位していた．胆嚢壁は全周にわたって均一に肥厚しており，内腔には少量の debris が存在するも，結石は認められず，胆嚢管は描出されなかった（**図1**）．以上より，

＜1985年9月11日＞別刷請求先：松田　信介
〒514　津市上浜町6－228－10

図1　術前US所見．左：矢状面，右：前額面
腫大した胆嚢は肝床部より離れて正中へ偏位し，壁は肥厚し内部に少量のdebrisを認める．

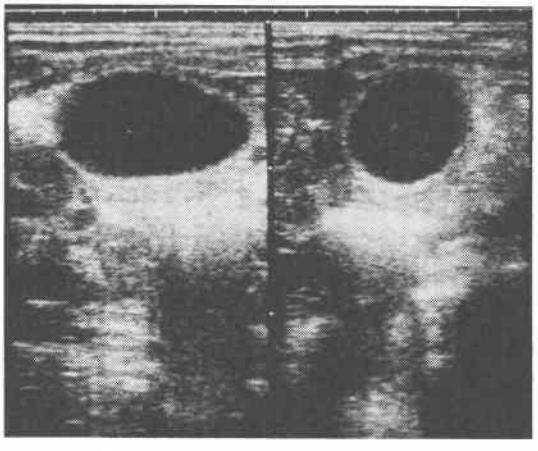

図2　術中所見
胆嚢は肝床部より遊離しており，時計方向に180°捻転していた．

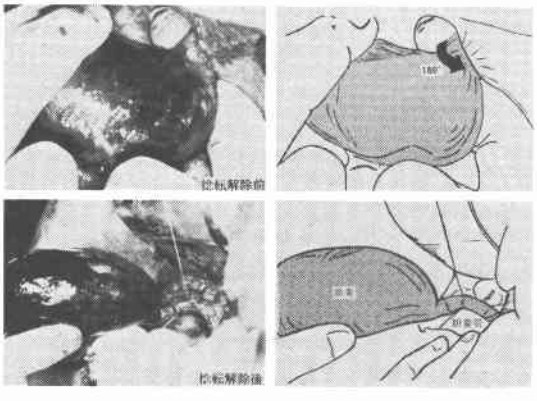

胆嚢捻転症と診断し，同日緊急手術を施行した．

手術所見：上腹部正中切開で開腹するに，腹水貯留なく，胆嚢は暗赤色壊死状，手拳大で緊満しており，かつ肝床部で固定されておらず，頚部でわずかに肝と付着するだけで，ほとんど遊離した状態にあり，頚部で時計方向に180°捻転していたため，捻転を解除した後，胆嚢摘出術を施行した．なお胆嚢管から施行した術中胆管造影では異常所見を認めなかった（図2）．

摘出標本：胆嚢は8×5×4cm，胆嚢壁は8mmと肥厚しており，胆嚢内容は暗赤色血性の胆汁で，結石はなく，組織学的に胆嚢壁には全周にわたって出血壊死が認められた（図3）．なお胆嚢内胆汁の細菌培養は陰性であった．

図3　摘出胆嚢
上段）肉眼所見：胆嚢は暗赤色で緊満していた．
下段）組織所見：全層にわたって出血壊死が認められる．

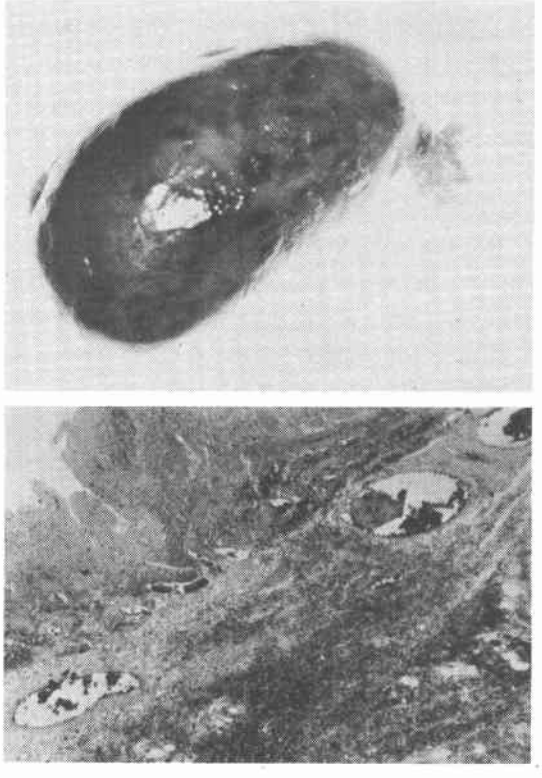

術後経過：術後経過は良好で，術後2週目に退院し，1年1カ月後の現在，元気に社会復帰している．

考　察

胆嚢捻転症は1898年Wendel[1]が最初に報告して以来，欧米では現在までに約300例以上の報告がある．本邦では，1932年に横山[2]が報告して以来，自験例を含めて1984年までに152例の報告例を集計することができた．

年齢と性：Carterら[3]によれば，本疾患は各年齢層に発症するが，特に60～80歳代に多いという，本邦においてはわれわれが集計した152例中，年齢および性の記載の明らかな140例をみると，性別では男女比が1：3と女性に多く，また年齢は4歳から95歳までの広範囲にわたっており，70歳代が53例（37.9%）と最も多く，次いで80歳代25例(17.9%)，60歳代24例(17.1%)の順であり，60歳以上の高齢者が108例(77%)と多かった．一方20歳未満の若年者の占める割合は140例中15例(10.7%)と少ないが，若年者では胆道疾患が少ないこ

とを考えると本症の発症頻度は比較的高く，10歳以下が8例もあり，若年者や小児の急性腹症に遭遇した場合に本症を考慮する必要がある．

成因：本症は一般に浮遊胆嚢と呼ばれる，可動性の大きい胆嚢を有していることが多い．Gross[4]は浮遊胆嚢を解剖学的にI型：胆嚢前壁と肝床部の間に腹膜二重壁を形成するもの，II型：胆嚢が完全に肝下面より遊離し，単に胆嚢管のみで連結しているもの，の2つに大別している．今回われわれが集計した胆嚢捻転症本邦報告例152例中記載の明らかな75例ではI型が17例，II型が58例で，I型とII型の比は1：3.4とII型が多かった．Brewerら[5]は生前胆嚢疾患のなかった剖検例の5％に浮遊胆嚢を認めており，本症の発症には従って他の因子も考慮する必要がある．すなわち，老齢や栄養低下などによる腹腔内脂肪織の減少や脊柱の変形などに伴う胆嚢の可動性の増加，さらにこれに捻転を引き起こす物理的誘因が加わって発症するといわれている．自験例はGross[4]，II型であったが，34歳と若く亀背などの脊柱の異常もなく，むしろ起床時の発症ということから物理的誘因の関与が強く考慮されたが，明らかではなかった．多くの場合，誘因は瞬間的なもので，自験例のごとく誘因の不明なことがほとんどである．また胆石との関連を指摘する報告もある[6]．Gross[4]によれば本症の20％，Arnold[7]によれば33％に胆石を合併したと報告しているが，一方今回集計した本邦報告例152例中記載の明らかな94例では結石を有していたものが39例（42.3％）あった．結石についての記載がないものはほとんど結石がなかったものと想定されるので，その頻度は欧米の報告例に近いものと考えられる．

捻転方向および捻転度：本邦報告例では記載の明らかな107例中72例（67％）が時計方向に捻転していた．捻転度は180°以下の不完全捻転から最高1,080°に及ぶが，360°が114例中60例（52.6％）と最も多く，次いで180°が30例（26.3％）であった．Gross[4]の分類と捻転度との関係をみると，I型が180°から560°，平均326°，II型が不完全捻転から1,080°，平均377°と可動性の大きいII型に強い捻転が認められた．

臨床症状と診断：本症に特有な症状はなく，一般に突然の上腹部痛で始まり，悪心呕吐を伴うことが多い．Haines[6]は本症の四主徴として，1）無力性下垂体質の老婦人，2）急激な上腹部痛，3）腹部腫瘤の触知，4）黄疸や発熱の欠如をあげている．本邦報告例のうち，症状の記載のあるものでは全例に腹痛を認めており，

表2　胆嚢捻転症の年齢と性別

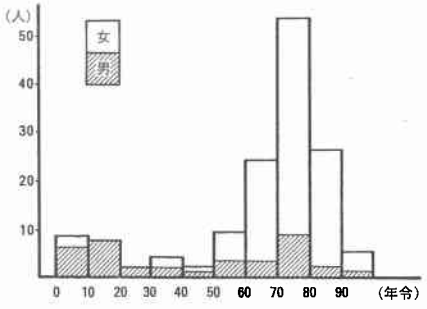

表3　胆嚢捻転症の術前診断

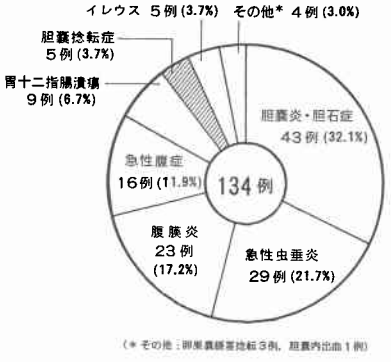

また70％に呕吐を合併していた．腫瘤触知は152例中48例（32％）で，黄疸は記載のあるもの84例中6例（7％）に認められているにすぎない．発熱に関しては，体温の記載のあった67例中，37℃以上の発熱が45例（67％）に認められている．38℃以上の高熱は8例（12％）と少なかった．さらに10,000/mm³以上の白血球増多は記載の明らかな92例中66例（72％）に認められている．自験例では，突発性の右季肋部痛と白血球数9,900/mm³で始まっており，黄疸や発熱はなかったが，当科入院時では，白血球数7,000/mm³と低下していた．また強い筋性防御のため腫瘤を触知することはできなかった．

しかるに，上述の症状も本症に特有なものではなく，臨床症状から診断することはきわめて困難である．術前の診断は記載の明らかな本邦報告例124例中，急性胆嚢炎または胆石症が43例（34.7％）と最も多く，次いで急性虫垂炎，腹膜炎と種々で（表2），術前診断できたものは自験例を含めて5例にすぎず[8)~11)]，しかもいずれも最近の症例であって，その4例がUSによって診断されている．すなわち，近年の画像診断の進歩により本症の術前診断が可能となっているが，USが特

に有用であるということができる．本症におけるUSの特徴として梛野ら[9]は，①胆嚢腫大，②胆嚢壁の全周性均一な肥厚，③胆嚢の正中への偏位，④内部エコーがfreeであることなどをあげている．一方CT所見としては正中あるいは下方へ偏位したcyst様の胆嚢が認められている[12)13)]．自験例もUSで均一な壁肥厚を伴う腫大した胆嚢が正中へ偏位し，結石のないこと，臨床症状より本症と診断した．術前診断しえた5例中2例に超音波下穿刺および造影が行われているが，本症の胆嚢は大部分が肝下面から遊離しているため穿刺は必ずしも容易ではなく，合併症の危険もあり，また胆嚢は虚血により変性しており，穿孔を生ずる可能性もあるため，胆嚢穿刺を施行するにあたってはその適応を慎重に考慮する必要がある．突然の右季肋部痛で始まり，黄疸や発熱がなく著明な白血球数の増多がないなど，急性胆嚢炎とはやや所見が異なり，USで腫大した胆嚢が肝床部より離れて存在している場合や，結石が存在しない場合には，特に本症を念頭におけ必要がある．

治療と予後：治療としてはすみやかに胆嚢摘出術を行う必要があり，前述の解剖学的特徴から明らかなごとく手術は比較的容易である．Caseら[14]は48時間以上経過した症例は予後不良であると述べているが，報告例の中には発症後48時間以上経過してから手術を受けている症例も少なくなく，自験例では発症後1週間経過してから手術が行われており，さらに穿孔をきたした症例は本邦報告例152例中1例[15]のみと少なかった．死亡例は152例中10例（6.4%）であるが，1978年以後では死亡例の報告はなく，術中術後管理の発達した今日では本症の予後は良好と言ってよいが，USを用いて早期に診断し，早期に手術を行うことが望ましい．

結　語

USにより術前診断できた34歳男性の胆嚢捻転症の1治験例を報告するとともに，本邦報告例152例につき検討した成績を中心に若干の文献的考察を加えた．本症は臨床所見のみでは診断がきわめて困難であるが，USでは特徴的な所見を示し，術前診断の上できわめて有用である．

なお，本論文の要旨は第158回三重外科集談会にて発表した．

文　献

1) Wendel AV: A case of floating gall bladder and kidney complicated by cholelthiasis with perforation of gall bladder. Ann Surg 27: 199—202, 1898
2) 横山成治：捻転症三題．日外会誌 33：719, 1942
3) Carter R, Thompson J, Brennan LP et al: Volvulus of the gall bladder. Surg Gyencol Obstet 116：105—108, 1963
4) Gross RE: Congenital anomalies of the gall bladder. Arch Surg 32：131—162, 1963
5) Brewer GE: Preliminary report on surgical anatomy of gall bladder and ducts from an analysis of one hundred dissection. Ann Surg 29：21, 1899
6) Haines FX, Kane JT: Acute torsion of gall bladder. Ann Surg 128：253—256, 1948
7) Arnold L: Acute torsion of the gall bladder. Br J Surg 45：338, 1958
8) 岩中　督，甲田安三郎，別府倫兄ほか：小児胆嚢捻転症の1治験例．小児外科 14：129—133, 1983
9) 梛野正人，七野滋彦，佐藤太一郎ほか：術前診断しえた小児胆嚢捻転症の1例．日消外会誌 15：1269—1273, 1982
10) 鈴木　忠，豊田裕束，神尾孝子ほか：胆嚢捻転症の2手術例．東京女医大誌 52：1272—1281, 1982
11) 吉岡正智，宮原成子，吉岡正行ほか：術前診断しえた胆嚢捻転症の1例．胆と膵 3：813—819, 1982
12) 赤司文広，松本頼明，井上哲治ほか：胆嚢捻転症の1例．日消病会誌 80：927, 1983
13) 尾身　茂，浜口　実，村田洋子ほか：胆嚢捻転症の1例．日臨外会誌 43：1002, 1984
14) Case TC: Acute torsiojn of the gall bladder. Am J Surg 82：749—753, 1951
15) 森　文樹，植木幸一，縄田泰生ほか：胆嚢捻転症の1例．外科 41：96—98, 1979