日消外会誌　19（5）：901～908，1986年

内視鏡的点墨法による胃癌の局所リンパ流の検討

東京大学医科学研究所付属病院外科
高橋　司　藤井源七郎　武田　泰隆　藤井　祐三
萩原　哲郎　江里口正純　宮本　洋寿
同　臨床病理
若林とも　森　茂郎

STUDY OF REGIONAL LYMPHATIC PATHWAY IN GASTRIC CANCER BY MEANS OF ENDOSCOPIC INJECTION OF CHINESE INK

Tsukasa TAKAHASHI, Genshichiro FUJII, Yasutaka TAKEDA, Yûzo FUJII, Tetsuro HAGIHARA, Masazumi ERIGUCHI and Yôju MIYAMOTO
Department of Surgery, Institute of Medical Science Hospital, University of Tokyo
Tomo WAKABAYASHI and Shigeo MORI
Department of Clinical Pathology, Institute of Medical Science Hospital, University of Tokyo

胃癌35症例について経内視鏡的点墨法により胃癌の局所リンパ流について検討した．従来報告されてきた胃の主要リンパ流を認めた他に，広範囲な癌の広がりを持つ症例では，噴門部近傍に点墨してもほぼ全域のリンパ節に墨汁の取り込みが認められた．また小弯リンパ節に癌転移を認めた例では6例中2例に，大弯リンパ節右群あるいは幽門下リンパ節に癌転移を認めた3例のうち2例に局所リンパ流遮断によると思われる異常リンパ流を認めた．一方，左胃動脈幹リンパ節，総肝動脈幹リンパ節，脾動脈幹リンパ節には，45%，64%，45%と高率に墨汁の取り込みが認められ，胃の1次リンパ節として胃癌の手術に際し，十分に郭清する必要があると考えられた．

索引用語：胃癌の局所リンパ流，胃癌リンパ節転移，経内視鏡的点墨法

はじめに

胃癌根治手術においては主病巣の完全除去とともに，胃所属リンパ系の一括除去が必要であることは言うまでもない．胃リンパ系の研究は古くから行われ，系統的解剖学による研究がその主体をなしていたが，1950年代に入って，梶谷[1]，川俣ら[2]によりSky Blueを用いての生体染色が行われ，生体下における担癌状態での胃のリンパ流が研究されるようになった．われわれは胃所属リンパ節を経内視鏡的に点墨法を用いて染色し，術後摘出標本リンパ節のmappingを作製し，病理組織学的にリンパ節への墨汁の取り込みを検索して胃癌における局所リンパ流について再検討した．その目的は胃癌手術時におけるリンパ節郭清をより効果的に遂行すること，術後の残存リンパ節を対象に局所的に免疫賦活剤を投与しより効果的な補助的免疫療法を行うに際し，その基礎となる知見をえることにある．

＜1985年11月12日受理＞別刷請求先：高橋　司
〒108　港区白金台4－6－1　東京大学医科学研究所外科

対象および方法

対象とした症例は1982年1月より1983年6月までの当院外科で行われた胃癌手術症例のうち，治癒切除を行いえた35症例である．内訳は早期胃癌18例，進行胃癌17例であり男女比は2対1であった．

方法はOlympus　GF-B_3内視鏡と注射用Olympus MN-3K針を用い，術前24～48時間に，胃の粘膜下層に墨汁を注射した．墨汁は市販されているもので加圧滅菌して使用した．**表1**に示したように，局所リンパ流の方向を明確にするため点墨部位は1カ所とし，点墨量を0.1～0.2mlと少量とした．点墨は原則として腫瘍の近傍としたが，その流れを分類しやすくするために，噴門部近傍5例，胃角部小弯20例，胃幽門部大弯10例

表　1

点墨部位	症例数	胃癌占居部位
噴門部直下	5	C, CM
胃角部小弯側	20	AM, MA
胃幽門部大弯側	10	A

図1　実物標本およびシェーマー

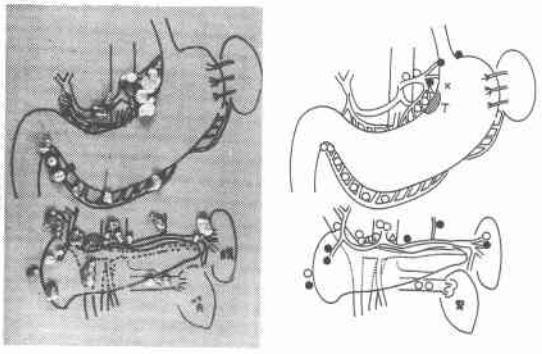

×：点墨部位，●：墨汁摂取リンパ節，○：非墨汁摂取リンパ節，△：癌転移リンパ節

表　2

リンパ節総数	1074ケ
1症例平均リンパ節数	34ケ
墨汁を取り込んだリンパ節数	331ケ（30.8%）
転移リンパ節数	104ケ（9.6%）
転移リンパ節の墨汁を取り込んだ数	30ケ（28.9%）

に行った．術後摘出標本からリンパ節をすべて摘出し，それらの大きさ，肉眼的癌転移の有無，肉眼的墨汁の取り込みの有無を観察した．摘出リンパ節は1個ずつ標本番号をつけ，「胃癌取り扱い規約[3]」に準じて分類し，図1のようにmappingした．さらに病理組織学的にリンパ節転移の有無とリンパ節の墨汁の取り込みの有無を検索し，胃の局所リンパ流を解析しリンパ節転移との関係についても検討した．今回，われわれが検索したリンパ節総数は1,074個であり，詳細は表2のごとくである．

結　果

1）噴門部近傍に点墨した場合

主な経路は図2のように，左胃動脈噴門枝と胃体上部小弯側の胃壁枝に沿うリンパ節から左胃動脈幹リンパ節に至り，腹腔動脈周囲リンパ節に入るもので5例中全例に認められた．さらに図3のように上記の主要

図2　噴門部近傍に点墨した場合の主なリンパ流

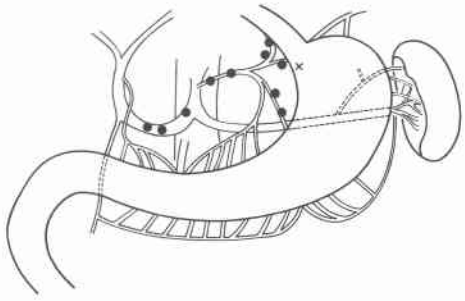

×：点墨部位，●：墨汁摂取リンパ節

図3　後胃動脈から脾動脈幹リンパ節に至るリンパ流

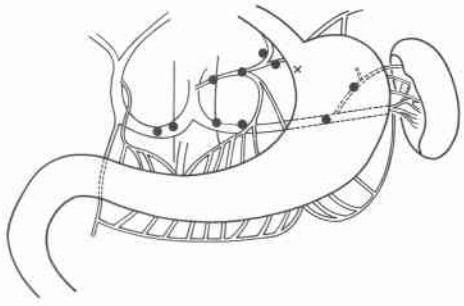

×：点墨部位，●：墨汁摂取リンパ節

図4　広範囲な広がりを有する胃癌症例におけるリンパ流



×：点墨部位，●：墨汁摂取リンパ節

径路のほかに胃体部後壁の後胃動脈に沿って，脾動脈幹リンパ節に至り，腹腔動脈周囲リンパ節に入るものが5例中3例に認められた．図4は広範囲な癌の広がり（たとえばCMA）を示した2症例の墨汁の取り込みを示したもので，主要径路の他に，大弯リンパ節右群，膵後部リンパ節，肝十二指腸間膜内リンパ節に墨汁の取り込みが認められ，リンパ流の広範囲な広がりが観察された．また，図2～4に示されるように，噴門部

表3　噴門部近傍に点墨した場合(n=5)

群別	リンパ節番号	リンパ節数	墨汁を取り込んだリンパ節数	墨汁摂取リンパ節率(%)	リンパ節群墨汁摂取率(%)
n_1	1	35	17	49	35/89 =39%
	2	0	0	0	
	*3s	46	17	37	
	**3d	0	0	0	
	4sb	2	1	50	
	4sa	6	0	0	
n_2	4d	37	3	8	59/134 =44%
	5	7	5	71	
	6	25	7	28	
	7	17	8	47	
	8	26	20	77	
	9	1	0	0	
	10	7	2	29	
	11	14	11	78	
n_3	12	7	7	100	12/12 =100%
	13	5	5	100	

*3s：小弯リンパ節(左胃動脈領域)
**3d：小弯リンパ節(右胃動脈領域)

図5　胃角部小弯に点墨した場合の主なリンパ流

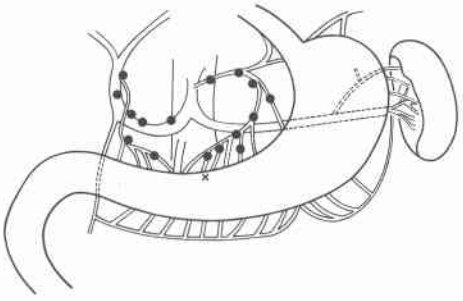

×：点墨部位，●：墨汁摂取リンパ節

図6　肝十二指腸間膜内リンパ節へ至るリンパ流

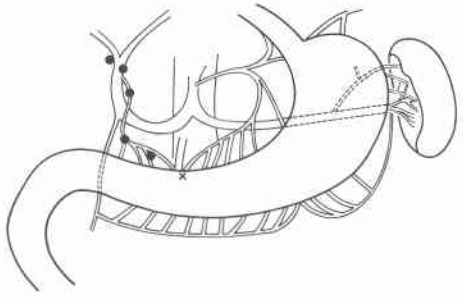

×：点墨部位，●：墨汁摂取リンパ節

近傍に点墨しても，総肝動脈幹リンパ節で墨汁の取り込みが認められた．

これらの症例で，C, CM 領域癌に準じてリンパ節を群別し，各リンパ節群における墨汁の取り込み率について調べてみた．**表3**のように，1群リンパ節である右噴門リンパ節，および小弯リンパ節へは49%，37%の墨汁の取り込みが認められ，2群リンパ節である左胃動脈幹リンパ節，総肝動脈幹リンパ節，脾動脈幹リンパ節には，47%，77%，78%と高率な墨汁の取り込みが認められた．3群リンパ節は摘出リンパ節数が少ないため，非常に高率となったが，このリンパ節は広範囲な癌の広がりを有した2症例におけるもので，この2症例では，ほぼ全域のリンパ節に墨汁の取り込みを認めた．

2）胃角部小弯に点墨した場合

主要径路は，**図5**のように小弯リンパ節から左胃動脈幹リンパ節および幽門上リンパ節から総肝動脈幹リンパ節へ入って，腹腔動脈周囲リンパ節へ至るものであった．しかし**図6**のように主要径路をとりながらも，幽門上リンパ節から肝十二指腸間膜内リンパ節へ至るものが20例中6例に認められた．また**図7**のように主要径路をとりながら，小弯リンパ節から上行して，右噴門リンパ節に墨汁の取り込みを認めた症例が20例中

図7　右噴門リンパ節へ至るリンパ流

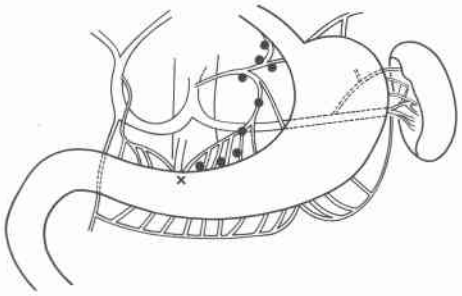

×：点墨部位，●：墨汁摂取リンパ節

図8　小弯リンパ節に癌転移を有した場合のリンパ流

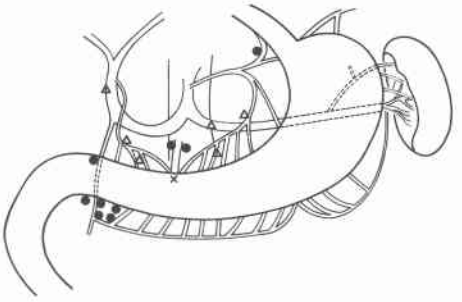

×：点墨部位，●：墨汁摂取リンパ節，△：胃癌転移リンパ節

7例に認められた．胃小弯リンパ節に癌転移を多く有する症例では，図8のように幽門下リンパ節，さらには，膵後部リンパ節や腸間膜根部リンパ節へ墨汁の取り込みが6例中2例に認められた．

これらの症例でMA, M, MC領域癌に準じてリンパ節を群別し各リンパ節群の墨汁の取り込み率について検討してみた．**表4**のように1群リンパ節である小弯リンパ節には37.5%の墨汁の取り込みが認められ，右噴門リンパ節，幽門上リンパ節にもそれぞれ37.5%，41.2%の取り込みを認めた．2群リンパ節である左胃動脈幹リンパ節，総肝動脈幹リンパ節，脾門リンパ節では，52.5%，48.3%，30.8%の墨汁の取り込みが認められた．3群リンパ節は郭清リンパ節数が少ないため，同様には比較できないが，胃角部小弯に点墨した場合には，各群におけるリンパ節の墨汁の取り込みは比較的均一な広がりを認めた．

3）胃幽門部大弯に点墨した場合

主要径路は図9のごとく，大弯リンパ節右群から幽門下リンパ節に入り，幽門後側を胃十二指腸動脈に沿って総肝動脈幹リンパ節へ至るものと，膵頭表面を介して直接脾動脈幹リンパ節，左胃動脈幹リンパ節へ至り，腹腔動脈周囲リンパ節へ至るもので10例中7例

表4　胃角部に点墨した場合（n＝20）

群別	リンパ節番号	リンパ節数	墨汁を取り込んだリンパ節数	墨汁摂取リンパ節率（%）	リンパ節群墨汁摂取率（%）
n_1	1	40	15	37.5	81/370 ＝22%
	*3s	104	39	37.5	
	**3d	8	3	37.5	
	4d	107	4	3.7	
	4sb	16	0	0	
	4sa	6	0	0	
	5	17	7	41.2	
	6	72	13	18	
n_2	2	4	2	50	58/133 ＝44%
	7	40	21	52.5	
	8	58	28	48.3	
	9	8	2	25	
	10	13	4	30.8	
	11	10	1	10	
n_3	12	10	6	60	12/29 ＝42%
	13	12	4	33.3	
	14	6	2	12.5	
	16	1	0	0	

*3s：小弯リンパ節（左胃動脈領域）
**3d：小弯リンパ節（右胃動脈領域）

図9　胃幽門部大弯に点墨した場合の主なリンパ流

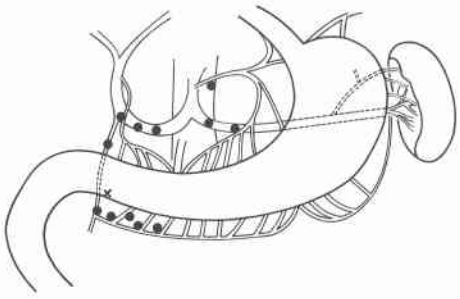

×：点墨部位，●：墨汁摂取リンパ節

図10　肝十二指腸間膜内右側リンパ節に至るリンパ流

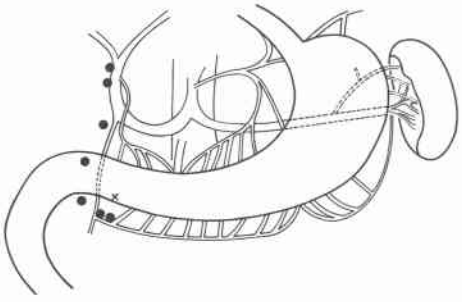

×：点墨部位，●：墨汁摂取リンパ節

図11　大弯リンパ節右群あるいは幽門下リンパ節に癌転移を有した場合のリンパ流

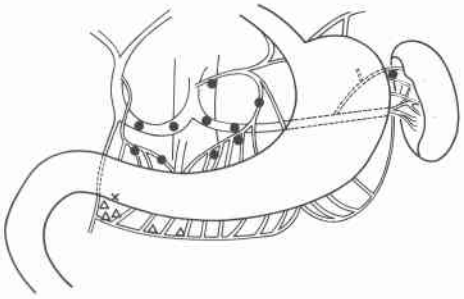

×：点墨部位，●：墨汁摂取リンパ節，△：胃癌転移リンパ節

に認められた．また，図10のように主要径路をとりながら幽門下リンパ節から膵後部リンパ節へ至り，肝十二指腸間膜内右側リンパ節に墨汁の取り込みを認めた症例が7例中2例に認められた．大弯リンパ節右群あるいは幽門下リンパ節に癌転移を有する3症例のうち，2例では，図11のように小弯リンパ節，総肝動脈幹リンパ節，脾動脈幹リンパ節への墨汁の取り込みが認められ，幽門下リンパ節への墨汁の取り込みはなかった．

これらの症例でA，AM領域癌に準じてリンパ節を

表5　幽門側大弯部に点墨した場合（n＝10）

類別	リンパ節番号	リンパ節数	墨汁を取り込んだリンパ節数	墨汁摂取リンパ節率（%）	リンパ節群墨汁摂取率（%）
n_1	*3s	73	8	11	40/233 ＝17%
	**3d	5	1	20	
	4d	82	12	15	
	4sb	18	0	0	
	4sa	4	1	25	
	5	4	1	25	
	6	47	17	36	
n_2	1	25	7	28	42/91 ＝46%
	7	28	10	36	
	8	38	25	66	
	9	0	0	0	
n_3	2	2	1	50	17/26 ＝65%
	10	1	1	100	
	11	13	6	46	
	12	5	4	80	
	13	5	5	100	

*3s：小弯リンパ節（左胃動脈領域）
**3d：小弯リンパ節（右胃動脈領域）

群別し各リンパ節群の墨汁の取り込み率について検討した．**表5**のように1群リンパ節である大弯リンパ節右群，幽門下リンパ節へは15%，36%の取り込みが認められた．2群リンパ節である左胃動脈幹リンパ節，総肝動脈幹リンパ節の墨汁の取り込み率は36%，66%と比較的高率であった．3群リンパ節は郭清リンパ節数が少ないが，各リンパ節における墨汁の取り込み率は高く，脾動脈幹リンパ節で46%，肝十二指腸間膜内リンパ節，膵後部リンパ節では，80%，100%と高い墨汁の取り込みが認められた．

考　察

ヒト胃リンパ系の研究は古くから行われ，1930年代，松本[4]，井上ら[5]はゲロタ氏液などを用い，主として動物，屍体，および胎児屍体について詳細な系統的研究を報告した．1939年，MacMaster and Persons[6]は水溶性色素 Pontamine Sky Blue を用いてリンパ組織を染色し動物実験に使用した．さらに1950年には Weinberg[7][8]はこの色素を胃癌，肺癌の手術に応用し，所属リンパ節を染色してリンパ節郭清を行った．わが国においても，梶谷と山田[1]が1954年，胃癌，乳癌の手術の際 Direct Sky Blue（友田）を使用して，リンパ組織の郭清に大いに有益であると報告した．また，1956年川俣ら[2]も同様の色素を用いて開腹時，胃壁に色素を注入し，正常胃壁における胃リンパ流と胃癌におけるリンパ走行の異常を報告した．その後1960年代後半には，大同[9]，氏家ら[10]によって術前に胃ファイバースコープを用いて水溶性色素および墨汁を胃粘膜下層に注入して胃壁内リンパ流について検討するとともに，術中染色されたリンパ節についての観察が報告された．1970年に入って，打田[11]，丸山ら[12]により油性造影剤を用いての Lymphography による検討がなされ，最近では，愛甲ら[13]により Radio Isotope Lymphography によるリンパ流の検討がなされるようになった．

われわれは胃癌の局所リンパ流を知る上で，経内視鏡的に所属リンパ節を染色することがより病態生理的に胃のリンパ流を検索する方法ではないかと考え，点墨法を用いて検討した．

水溶性色素は安心して使用できるが，速やかに流れ去り，時間が経過すると染色されたリンパ節の色が消えること，また術後の組織学的検索にむかない欠点がある．一方墨汁は術前内視鏡を用いて胃粘膜下に注入しても副作用がなく，長時間に及んで所属リンパ節が染色され術後の組織学的検索も十分に行える利点がある．

墨汁の生体に与える影響について，小島ら[14]は，マウスでは墨汁を24mg/100g，ラットでは10mg/100g 使用できると述べており，大同[9]，氏家[10]，石榑ら[15]も臨床的に用いて特に副作用を認めなかったと報告している．われわれが今回注入した墨汁の量は0.2ml で0.1 mg/kg 以下であり，大部分の墨汁は切除標本に含まれており副作用についてはほとんど考慮する必要がないと考えられた．実際35症例に用いて，術前，術後の検査データーでも特に異常を認めず，患者の自他覚症状でも特に異常はなかった．

墨汁を注入してからどの程度の時間を経れば所属リンパ節が染色されるかということについて，大同ら[9]は48時間以上を要すると述べているが，石榑[15]は墨汁注入後数10分で第2次リンパ節まで達したと報告している．そこでわれわれは今回術前24～48時間前に点墨を行った．

胃噴門部のリンパ流について，山田[16]は左胃動脈系，左下横隔膜動脈系，下食道固有動脈に沿うリンパ系の3径路があり，噴門部右側左側ともに左胃動脈系を主とすると報告している．また丸山ら[12]は経内視鏡的にリピオドールを注入して噴門胃体上部のリンパ流について検討し，Ascending flow, right side flow, left side flow の3径路に分類している．われわれは噴門部近傍に点墨した5症例において全例に左胃動脈系リンパ節の墨汁の取り込みを認めた．また，丸山ら[12]の言う left side flow のうち後胃動脈に沿って脾動脈に合流する後胃ルートと考えられる墨汁の取り込みを示す症例が60%に認められた．この後胃動脈に関しては，井上[5]の報告に記載があり，川路[17]も胃上部後壁に色素を注入すると後胃動脈に沿うリンパ流のあることを報告している．噴門近傍に点墨した場合，総肝動脈幹リンパ節に墨汁の取り込みを認めたかどうか記載された文献はあまりみないが，われわれは77%と高率な墨汁の取り込みを認めた．このことは同部位のリンパ流が豊富なことを示しており，胃癌手術の郭清時に十分注意を要するものと考えられた．また，CMA のような広範囲な広がりを持つ2症例では，ほぼ全域のリンパ節に墨汁の取り込みが認められたことは興味深い．この2症例は癌深達度m，および ssr の症例で，深達度mの症例では小弯リンパ節に1個転移を認めただけだが，郭清リンパ節40個のうち20個のリンパ節に墨汁が取り込まれており，そのリンパ節番号は No. 1, 3, 4d, 5, 6, 7, 8, 10, 11, 12, 13に及んだ．一方深達度 ssr の症例では郭清リンパ節49個のうち19個のリンパ節に墨汁が取り込

まれており，そのリンパ節番号はNo. 1, 3, 4d, 4sb, 5, 6, 7, 8, 11, 12であった．また，癌転移はNo. 1, 3, 4sb, 5, 6, 7, 8, 10, 11, 12に認められた．このように広範囲な広がりを持つ胃癌症例では胃壁内のリンパ流に破綻が生じていると考えられ，点墨法によって十分にリンパ節の染色される範囲を知ることはリンパ節郭清には有用であると考えられた．

胃角部小弯のリンパ流について検討してみると，従来の報告どおり，われわれは主要径路として小弯リンパ節から左胃動脈幹リンパ節および幽門上リンパ節をへて総肝動脈幹リンパ節に至り，腹腔動脈周囲リンパ節へ至る径路を認めた．また，われわれは山田[16]，川俣ら[2]と同様に肝固有動脈に沿って上行し肝十二指腸間膜内リンパ節を染色した症例を30%に認めた．山田[16]は小弯を上行する色素は噴門または，右噴門リンパ節に達することはないとしているが，川俣[2]は小弯を上行し，さらに食道へ向うリンパ流を認めたと報告している．われわれも川俣ら[2]と同様に右噴門リンパ節への墨汁の取り込みを35%の症例に認めた．また胃全摘を行った4症例のうち2症例に脾門リンパ節への墨汁の取り込みを認めた．小弯リンパ節に癌転移を有する6症例のうち2症例では，主要径路をとらずに1例は幽門下リンパ節にのみ墨汁の取り込みを認め，もう1例では幽門下リンパ節，膵後部リンパ節，腸間膜根部リンパ節，および右噴門リンパ節に墨汁の取り込みが認められた．このように小弯リンパ節に癌転移を有する症例の中には，小弯リンパ流の遮断による迂回を示唆するものがあり，かかる症例における胃癌リンパ節郭清手術時に点墨法により異常リンパ流を知ることは有用であると考えられた．

胃幽門部大弯におけるリンパ流について，山田[16]は，右胃大網動脈に沿って幽門下リンパ節に至り，これをへて，Ⓐ；膵十二指腸動脈に沿って総肝動脈幹リンパ節に至る径路，Ⓑ；膵頭表面を介して右または左腹腔リンパ節へ至る径路，Ⓒ；下膵十二指腸動脈に沿って腸間膜根部リンパ節へ至る径路の3径路があると報告している．井上[5]はⒶの径路はむしろ例外的であると報告しているが，山田[16]はⒶ, Ⓑ, Ⓒの径路の出現率は6：12：13であるとし，Ⓐ, Ⓑ, Ⓒの中で2径路を共有するものは23例中16例であったと報告している．今回われわれの検索では，山田[16]の言うⒶ, Ⓑの径路を共有したと考えられるものが10例中7例に認められた．さらに幽門下リンパ節から膵後部リンパ節へ至り肝十二指腸間膜内リンパ節に墨汁の取り込みを認めた症例が2例あった．この径路について山田[16]は1例認めたと報告している．一方大弯リンパ節右群あるいは幽門下リンパ節に癌転移を認めた3症例のうち，小弯リンパ節，総肝動脈幹リンパ節，短胃動脈に沿うリンパ節にのみ墨汁の取り込みを認めたものが1例，小弯リンパ節，脾動脈幹リンパ節にのみ墨汁の取り込みを認めたものが1例あった．これら2症例では明らかに幽門下リンパ節へ至るリンパ流が遮断されることによる迂回路が示され，かかる症例における異常リンパ流を知る上で，点墨法は有用であると考えられた．山田[16]は幽門下リンパ節の輸出管は膵頭と密接に関係し，幽門下リンパ節に癌転移を有する胃癌の処置について十分注意を要すると報告しており，今後さらに同部位のリンパ流について検索を要するものと考えられた．

忽那[18]は胃上部癌の場合，脾動脈幹リンパ節は当然1次リンパ節に，また胃下部癌の場合総肝動脈幹リンパ節は1次リンパ節へ入れるべきとしている．現在の「胃癌取り扱い規約」[3]をみても，1，2，3群リンパ節は，いわゆる胃の1，2，3次リンパ節とは異なるものであることを明記している．今回われわれの行った点墨法で1群から3群までのリンパ節の墨汁の取り込みをみてみると，左胃動脈幹リンパ節，総肝動脈幹リンパ節，脾動脈幹リンパ節には高率に墨汁の取り込みが認められ，これらリンパ節への豊富なリンパ流が示唆された．同時にこれらリンパ節がいわゆる胃の1次リンパ節として胃癌手術の際，十分に郭清されるべきものと考えられた．また脾門リンパ節や膵後部リンパ節，肝十二指腸間膜内リンパ節にも高率に墨汁の取り込みが認められ，現在行われている「胃癌取り扱い規約」[3]のR_2の胃亜全摘術では必須となっていないこれらのリンパ節に対しても十分な注意をはらう必要があると考えられた．郭清が十分にできにくいこれらのリンパ節を対象に局所的に術中に非特異的免疫賦活剤を投与することや，術前あるいは術後にも経内視鏡的にこれらリンパ節を刺激することが胃癌術後のリンパ節転移に対し有用であろうことが示唆された．

おわりに

胃癌35例について経内視鏡的点墨法により胃癌の局所リンパ流について検討した．従来報告されてきた胃の主要リンパ流を認めたほかに，広範囲な癌の広がりを持つ症例では，噴門部近傍に点墨してもほぼ全域のリンパ節に墨汁の取り込みが認められた．またリンパ節転移を多く有する症例では，局所リンパ流遮断によると思われる迂回を示す異常リンパ流が認められた．

一方，左胃動脈幹リンパ節，総肝動脈幹リンパ節，脾動脈幹リンパ節には高率に墨汁の取り込みが認められ，胃の1次リンパ節として胃癌手術の際，十分に郭清する必要があると考えられた．

稿を終るに臨み，御指導御校閲を賜った癌研付属病院，外科副部長高木国夫先生に深謝いたします．

本論文の要旨は第24回日本消化器外科学会総会（京都）において発表した．

文　献

1) 梶谷　鐶，山田　粛：Sky Blueによるリンパ系統染出しの癌根治手術への応用．癌の臨　1：513—516，1955
2) 川俣健二，新島　佐：胃癌のリンパ腺転移に関する研究．癌の臨　2：196—203，1956
3) 胃癌研究会編：外科・病理．胃癌取扱い規約．東京，金原出版，1979
4) 松本悌治：廻盲部及ビ胃淋巴管系ノ研究．医研究 7：917—1102，1933
5) 井上与惣一：胃十二指腸，膵臓並ビニ横隔膜ノ淋巴管系統．解剖誌　9：35—115，1936
6) MacMaster PD, Parsons RJ: Physiological conditions existing in connective tissue: Method of interstitical spread of vital dyes. J Exp Med 69：247—264，1939
7) Weinberg J, Greaney EM: Identification of regional lymph nodes by means of avital staining dye during surgery of gastric cancer. Surg Gynecol Obstet 90：561—567，1950
8) Weinberg JA: Identification of regional lymph nodes in treatment of bronchiogenic carcinoma. J Thorac Surg 22：517—526，1951
9) 大同礼次郎，鹿野　実，広谷謙一ほか：経温的色素注入によるリンパ節染色法について．手術　21：799—804，1967
10) 系家　忠，三国主税，井林　淳ほか：ファイバースコープによる直視下胃壁内注射に関する研究．胃と腸　5：725—732，1970
11) 打田日出夫：胃及び周辺臓器リンパ系造影に関する研究．日医放線会誌　31：259—285，1971
12) 丸山圭一，三輪　潔，河村　譲ほか：噴門部のリンパ流と癌の転移—Lymphographyによる検討—．胃と腸　13：1535—1542，1978
13) 愛甲　孝，才原哲吏，西　満正：噴門部のリンパ流と噴門部癌のリンパ節転移—とくにRadio Isotope Lymphographyを応用して—．リンパ学 6：248—252，1983
14) 小島　瑞，山口昭彦，土橋陸夫：網内系機能検査法．日臨　26：419—432，1968
15) 石榑秀勝：胃癌におけるリンパ節転移と郭清に関する臨床的，実験的研究．名古屋医　96：10—23，1974
16) 山田　粛：胃リンパ系の検討—胃癌郭清術のために—．手術　15：138—148，1961
17) 川路高衛：胃のリンパ流と胃癌のリンパ節転移に関する研究．医研究　53：127—154，1983
18) 忽那将愛：日本人のリンパ系解剖学．東京，金原出版，1968，p147—164