日消外会誌　19（5）：963～968，1986年

直腸癌側方リンパ節転移の検討
―転移部位と転移経路について―

癌研究会附属病院外科
加藤　岳人　　高橋　　孝　　太田　博俊　　小鍛治明照
金井　道夫　　西　　満正　　梶谷　　鐶

A STUDY ON LATERAL LYMPHNODE METASTASIS OF RECTAL CARCINOMA
—WITH REFERENCE TO THE LOCATION AND THE PATHWAY OF METASTASIS—

Takehito KATOH, Takashi TAKAHASHI, Hirososhi OHTA, Akiteru KOKAJI, Micho KANAI, Mitsumasa NISHI and Tamaki KAJITANI
Department of Surgery, Cancer Institute Hospital

1946年から79年までに癌研外科で治療した直腸癌単発根治手術のうち側方転移を有した97例を用いて，内腸骨動脈系リンパ節を上膀胱動脈分岐部を境に根部と幹部に分類して，転移部位別に転移頻度，上方向転移との相関，5年生存率について検討を加えた．その結果，内腸骨根部と幹部リンパ節ともに転移が存在する場合は，そのいずれかにのみ転移が限局している場合に比べ，癌の選行度が一段階進んでいると考えられた．さらに，この臨床成績から2つの内腸骨動脈系リンパ節への転移経路が想定できた．

索引用語：直腸癌，直腸癌の側方リンパ節転移，直腸癌の側方リンパ節転移経路

I. はじめに

下部直腸・肛門管に発生した癌では，下腸間膜血管系リンパ節群（上方向リンパ節群）とともに内腸骨血管系リンパ節群（側方向リンパ節群）に転移を生ずる．後者の転移頻度は1％[1]，3％[2]，9％[3]，13％[4]とさまざまで，その郭清の意義は諸家[2)4)5)]により認められている．大腸癌取扱い規約[6]（以下規約）では，内外腸骨動脈系リンパ節は上方向リンパ節群と別に扱われ，3群に大別，段階づけされている．このうち中直腸リンパ節を除く内外腸骨動脈分岐部以下の内腸骨動脈沿線リンパ節は1つの群としてまとめられている．しかしそこに含まれるリンパ節のうち内外腸骨動脈分岐部に近いリンパ節転移とそれより末梢の転移の間の予後の差の有無[7]およびそれらを一括して1群とすることの妥当性についての論義[8]もある．今回その点を明らかにするために癌研外科の切除症例を用いて，転移部位別に臨床病理学的検討を加えた．

＜1985年11月12日受理＞別刷請求先：加藤　岳人
〒454　名古屋市中川区松年町4―66　名古屋掖済会病院外科

II. 対　　象

対象は1946年から79年までに癌研外科で治療した直腸癌単発根治手術776例である．本論文では，規約上のRs, Ra, Rb, Pを腫瘍の下縁と歯状線の距離により規定[9)～11)]し，6.1cm以上をRs・Ra，1.1～6.0cmをRb，1.0cm以下をPとした，Rs・Raは253例，Rb 366例，P 157例であった（**表1**）．

III. 方　　法

下部直腸および肛門管の癌に対しては，内腸骨動脈沿線のリンパ節は規約上**図1左**に示すように，中直腸リンパ節を第1群，中直腸動脈根部から内外腸骨動脈分岐部までのリンパ節を一括して第2群，総腸骨リンパ節を第3群と分類されている．今回の検討では，**図1右**に示すごとく，第2群のリンパ節を上膀胱動脈を境に根部と幹部に分類し[7]，（以下内腸骨根部・内腸骨幹部），以下の項目につき検討した．①転移頻度，②上方向すなわち下腸間膜血管系リンパ節転移との相関，③予後との相関，およびこれらの検討からその転移経

表　1

直腸癌単発根治手術		776例
腫瘍の下縁と歯状線の距離	6.1cm以上（Ra）	253例
	1.1～6.0cm(Rb)	366例
	1.0cm以下（P）	157例

1946～79 CIH

図1　内腸動脈系リンパ節分類
大腸癌取扱い規約

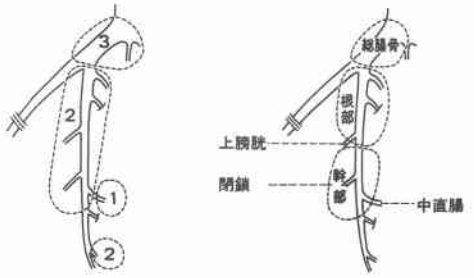

路についても考察を加えた．

内腸骨動脈の末梢部である中直腸リンパ節は，同名動脈に沿うリンパ節であるが，そのリンパ節の正確な位置同定は臨床上困難であり[7]，それらは下腸間膜血管系の末梢として一括した．

IV．結　　果

1）側方リンパ節転移頻度

側方リンパ節転移は97例13%に認められた．腫瘍の占拠部倍別には，Rs・Ra 8例3%,Rb 53例14%, P 36例23%で，腫瘍が下位になるほど高率であった（**表2**）．腫瘍の最も高位であった症例は歯状線上12cmであった．

2）郭清リンパ節個数と転移リンパ節個数

側方リンパ節転移陽性例において，郭清されたリンパ節個数は，片側平均3.9個，両側平均7.0個であった．転移陽性リンパ節の数は，一症例平均1.9個（片側平均1.6個）であった．

表　2

側方リンパ節郭清個数		平均　7個
側方リンパ節転移頻度		
Rs Ra	8例	3%
Rb	53例	14%
P	36例	23%
計	97例	13%

1946～79 CIH

3）原発腫瘍の病理学的所見

側方転移を有した直腸癌の病理学的所見は以下の通りであった（**表3**）．

a）肉眼型

1型3例，2型68例，3型22例，4型4例で，2型が大多数を占めた．

b）環周度

1/3周以下4例，1/3～1/2周24例，1/2周以上45例，全周23例，不明1例で，1/2周以上が過半数を占めた．

c）組織型

papillotubular 53例，tubular 22例，muconodular 15例，squamous 2例，scirrhous 2例，anaplastic 1例，不明2例であった．

d）深達度

S_0またはa_0 11例，S_1またはa_1 24例．S_2またはA_2 34例，S_3またはa_3 25例，不明3例であった．

4）原発腫瘍の中心と側方転移方向

腫瘍の中心が左ないし右の場合は，同側の内腸骨動脈沿線に転移する傾向があった．前壁の場合は左右ほぼ同数，後壁の場合は左に転移する頻度が高かった（**表4**）．

5）側方リンパ節の部位別転移頻度

内腸骨根部・幹部・総腸骨リンパ節の転移状況は**表5**のごとくであった．内腸骨幹部のみの転移はRs・Ra 2例，Rb 18例，P 12例，計32例（うち6例は両側転移）であった．内腸骨根部のみの転移はRs・Ra 2例，Rb 22例，P 15例，計39例（うち4例は両側転移）で

表3　病理学的所見

肉眼型	環周度	組織型	深達度
1型 3例	1/3周以下　4例	papillotubular　53例	S_0/a_0　11例
2型68例	1/3～1/2周　24例	tubular　22例	S_1/a_1　24例
3型22例	1/2周以上　45例	muconodular　15例	S_2/a_2　34例
4型 4例	全　周　23例	Squamous　2例	S_3/a_3　25例
	不　明　1例	Scirrhous　2例	不明　3例
		anaplastic　1例	
		不　明　2例	

表4　腫瘍の中心と側方転移方向

		腫瘍の中心			
		左	前	右	後
側方転移	右	4	10	11	7
	左	11	12	5	15
	両側	2	4	4	7

表5　側方リンパ節部位別転移

		RsRa	Rb	P	
内腸骨					
根部	幹部				
(−)	(+)	2	18(2)	12(4)	32例(6)
(+)	(−)	2(1)	22(1)	15(2)	39例(4)
(+)	(+)	1	10(5)	6(2)	17例(7)
総腸骨		2	1	3	6例
閉鎖		0	2	2	

(　):左右両側転移例　　(部位不明1例除く)
(+)転移あり　　1946〜79 CIH
(−)転移なし

あった．内腸骨根部と幹部両方に転移のあったのは，Rs・Ra 1例，Rb 10例，P 6例，計17例（うち7例は両側転移）であった．内腸骨根部のみの転移が最も多く，幹部のみの転移がやや少なかった．

総腸骨リンパ節への転移は6例に認められ，うち3例は総腸骨リンパ節のみの側方転移例であった．閉鎖リンパ節転移はRb, Pの4例に認められそのうち3例は閉鎖リンパ節以外にも側方転移が存在した．

6）上方向，側方向リンパ節転移の相関

上方向と側方向リンパ節転移の関係を表6に示した．上方向リンパ節転移のない症例（上方向n_0）は415例，下腸間膜血管系末梢リンパ節転移（上直腸動脈が左右に分岐する点までをさす．ほぼ上方向n_1群にあたる）は，187例，同幹部転移（分岐点から左結腸動脈分岐点までをさす．ほぼ上方向n_2群にあたる）は149例，同根部転移（左結腸動脈分岐点から下腸間膜動脈根部までをさす．ほぼ上方向n_3にある）は25例であった．表中の数字は，各部位ごとの上方向転移に対する側方転移の割合を示す．

表6　直腸癌上・側方向リンパ節転移相関

	下腸間膜血管			
	(−) 415例	末 187例	幹 149例	根 25例
内腸骨				
根部　幹部				
(−)　(+)	11例2.7%	13例6.9%	8例 5.4%	
(+)　(−)	6例1.4%	14例7.5%	16例10.7%	3例 12%
(+)　(+)	3例0.7%	7例3.7%	6例 4.0%	1例4.8%
総腸骨	2例0.5%		3例 2.0%	2例8.0%
閉鎖		2例1.0%	2例 1.3%	

1946〜79　CIH

上方転移がなく，側方転移のみ存在したのは21例であり，内腸骨幹部のみの転移が最も多かった．上方転移が存在する場合は上方転移のない場合より側方転移の頻度が高く，上方転移が高度になると内腸骨幹部転移に比べ根部転移の頻度が増加した．上方向n_3では内腸骨幹部のみの転移は認められなかった．

7）リンパ節転移別5年生存率

上方向・側方向リンパ節転移別5年生存率を表7に示した．上方向転移がなく側方向転移のみあったものの5年生存率をみると，内腸骨幹部のみ55%，根部のみ33%，根部・幹部の両方では33%となった．一方，側方転移のない上方向転移例をみると，末梢部は50%，幹部までが41%，根部は10%にすぎなかった．

表7　直腸癌リンパ節転移別5年生存率

	下腸間膜血管				計
	(−)	末	幹	根	
内腸骨					
根部　幹部	302/393	76/151	48/117	2/20	426/681
(−)　(−)	77%	50%	41%	10%	63%
(−)　(+)	6/11　55%	4/13　31%	2/8　28%		12/32　38%
(+)　(−)	2/6　33%	9/14　64%	1/16　6%	0/3　0%	12/39　31%
(+)　(+)	1/3　33%	1/7　14%	1/5　20%	0/1　0%	3/17　18%
総腸骨	0/2　0%		1/3　33%	0/1　0%	1/6　17%
閉鎖		0/2　0%	0/2　0%		0/4　0%

上方向の転移段階をそろえて側方転移の予後に及ぼす影響をみると，上方向 n_1 では内腸骨根部・幹部のみの転移に比べ両部に転移のある場合の予後は急に低下していた．上方向 n_2，n_3 の場合はどの場合でも予後の差はなかった．全体としての予後は内腸骨根部のみ，幹部のみの転移はほぼ同等で，両部の転移のある場合は不良であった．

V. 考　察

直腸リンパ流の系統的研究は1895年 Gerota の研究[12]に端を発する．彼はすでに側方リンパ流の存在を記載した．ついで Poirier[13]も側方リンパ流を認識し，それが直腸のリンパ流の中で重要であると強調した．Villemin[14], Oliveira[15]は直腸肛門管の粘膜下・皮下に色素を注入した研究から，直腸のリンパドレナージは Kohlrausch ヒダによりにより境され，それより上方の直腸では上痔動脈に沿った上方向のリンパ流が，下部の直腸ではそれに加えて下方・側方リンパ流が存在することを証明した．Blair[16]はそれを模式的に整理し，歯状腺から肛門挙筋付着部までの直腸から発する側方リンパ流を大別した．すなわち，①中痔動脈（中直腸動脈）に沿って中直腸根リンパ節を経て内腸骨根部リンパ節（hypogastric node）に至る恒常的なリンパ流と，②下痔動脈（下直腸動脈）に沿い内陰部リンパ節を経て内腸骨根部リンパ節に至る側副路的リンパ流である．Sauer と Bacon[17]は臨床的データと以上の局所解剖学的事実の比較検討から，Miles の手術記載[17]は側方リンパ流に対する評価が不適当で腸骨血管リンパ節を含む側方靱帯の切除が必要であることを強調した．

本邦では1927年の仙波の研究[19]がある．彼も中直腸動脈に沿いその根部から内腸骨動脈の周囲を上向するリンパ管を高率に染め出した．そのほかに下直腸動脈に沿い ischiorectal fossa から alcock 管を通り内腸骨血管にいたるリンパ管，下膀胱動脈から閉鎖孔に向うリンパ管，正中・外側仙骨動脈に沿うリンパ管を発見した．

現在の側方リンパ流に関する知見は以下のごとくで[1]，まず直腸壁から内腸骨動脈までの経路を述べる．

(i) 中直腸動脈に沿うもの

中直腸動脈に隣接して起る．直腸壁に接するか1～2 cm 離れた中直腸リンパ節を介し，外上方へ進み中直腸動脈根部リンパ節にいたる．時に前方へ走り骨盤側壁へ行き閉鎖リンパ節（閉鎖筋膜下で閉鎖口近くにある）に終ることもある．

(ii) 下膀胱動脈に沿うもの．

直腸の下1/3から前方へ進み直腸性器中隔にいたりそこから側方へ進んで下膀胱動脈の根部にいたる．男性では前立腺部，女性では腟下2/3からのリンパ網と吻合することもある．

iii) 外側・正中仙骨動脈に沿うもの

側副路的側方リンパ流として働く．直腸壁から後側方へ出現し仙骨底に沿って外側仙骨動脈根部近くの内腸骨動脈上面にいたる．時に外側仙骨動脈に沿ったリンパ節が存在することもある．正中仙骨動脈に沿ったリンパ流は岬角の下に存在するリンパ節を介し傍大動脈リンパ節に終る．

iv) 下直腸動脈に沿うもの

直腸下部・肛門管・肛門周囲皮膚帯より発する．下直腸動脈に沿って側方へ進み alcock 管内の内陰部動脈に沿って上内方へ進み内腸骨動脈の前内面で内陰部動脈根部近くのリンパ節に終る．

内腸骨動脈に沿ったリンパ節は4～8個存在し，内腸骨血管から分枝する血管の根部に沿ってその前内面に位置しながら内外腸骨動脈分岐部に連なる．内腸骨動脈の外側にも2～3個のリンパ節があり前内面にリンパ節と交流をもつ．

このように正常生体では直腸壁から発したリンパ流は中直腸動脈に沿うものを主要とする4通りの経路を通り内腸骨動脈沿腺のリンパ節に達し，さらに内腸骨動脈根部リンパ節へと集中する．それらは互いに複雑に絡み合い交流していると考えられている．

規約における側方リンパ流の位置ずけは以下の通りである．まず上方リンパ流とは独立させ，中直腸リンパ節（261）を第1グループとし，中直腸動脈根リンパ節(262)，内腸骨リンパ節(272)，閉鎖リンパ節(282)，下直腸リンパ節（271），正中・外側仙骨リンパ節（260, 270)を一括して第2のグループとし，さらに総腸骨リンパ節（273），大動脈分岐部リンパ節（280）をまとめて第3グループとしている．そして直腸癌の占拠部位に応じて段階づけがおこなわれている．図2の内腸骨動脈血管造影像では，内外腸骨動脈分岐部から中直腸動脈分岐部までは12cm，上膀胱動脈分岐部までは6cmある．第2グループとして一括したリンパ節群がかなり長い範囲に存在することが理解できる．さらに先述したごとく，側方リンパ流は内腸骨動脈を末梢から根部へ上向するので，内外腸骨動脈分岐部に近いリンパ節と末梢のリンパ節には何らかの相異があると推定される．本論文では上膀胱動脈を境として内腸骨動脈沿

図2　内腸骨動脈造影
Aは内外腸骨動脈分岐部，Bは上膀胱動脈分岐部，Cは中直腸動脈分岐部を示す．

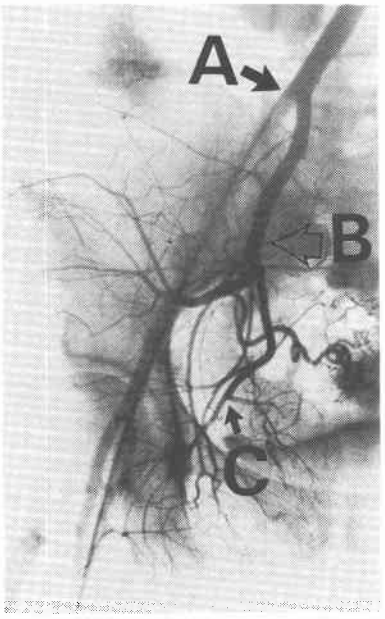

腺リンパ節を根部・幹部に分類し，その相異について検討した．

上膀胱動脈を境としたのは，①非常に変異の多い骨盤内血管の中で最も独立してみられる頻度が高く臨床的に認識しやすい．②通常閉鎖動脈・中直腸動脈・子宮動脈・下膀胱動脈といった臓器枝の中で最前方・最上方にて分岐するので[23]，それ以下を幹部とするのは側方リンパ流の研究結果と矛盾しないからである．

内腸骨動脈沿線リンパ節の転移部位は，文献的な側方リンパ流の方向からすれば，その主要経路ある中直腸リンパ流を通り内腸骨幹部へ転移し，さらに根部へと転移が進むと考えられる．しかし実際には幹部のみの転移より根部のみの転移の方がやや多く，幹部・根部の両方に転移を認めたのはその半数にすぎなかった．内腸骨根部のみに転移を生じる経路は，まず直腸壁より直接転移する場合が考えられる．外側仙骨動脈に沿う経路がそれに該当する．次に中直腸動脈・下膀胱動脈に沿うリンパ流にのって転移したが介在する幹部リンパ節に入らず根部へ達する場合が考えられる．一方，中直腸動脈は走向が複雑で量的に最重要の側方リンパ流は必ずしも中直腸動脈を逆行する経路でないとする報告[24]もある．今回の臨床成績も合わせて考えると，側方リンパ流が従来理解されているものがすべてでないと思われる．

上方向リンパ節転移との比較は内腸骨根部・幹部リンパ節の相異を考える上で参考となる．**表6**のごとく，上方転移（－）の場合は内腸骨幹部のみの転移，根部のみの転移，両部への転移の順に頻度が高いが，上方転移（＋）の場合，根部のみ転移，幹部のみ転移，両部の転移の順に頻度が変化した．内腸骨根部のみの転移症例の多いのは，上方向転移（＋）の場合の症例数が多いためで，上方向に転移ある場合直腸壁あるいは旁直腸リンパ節から直接内腸骨根部へ進む経路が重要な転移経路になっていると考えられた．上方向と側方向リンパ流は本来独立したものであると考えられているが，転移の存在により相互に影響を及ぼしていると推測された．

根治手術後の予後において内腸骨根部転移と幹部転移に差があれば両者の相異は存在することになる．**表7**のごとく，上方向のみ，側方向のみの転移例をみると5年生存率に影響の大きいのは上方向リンパ節転移であることがわかる．すなわち上方向転移が末梢から根部へ進行するにしたがいその5年生存率は次第に低下したが，側方転移にはそのような一定した傾向は認められなかった．側方転移例全体としての5年生存率でみると，幹部のみと根部のみの転移ではほぼ同率で，両部の転移はそれより悪かった．

今回の検討をふまえて，直腸癌が内腸骨系リンパ節に転移をきたす経路を模式的に単純化すると，**図3**に示すごとく考えられる．

A．中直腸動脈を通らず直接直腸から内腸骨根部に

図3　側方リンパ節転移経路

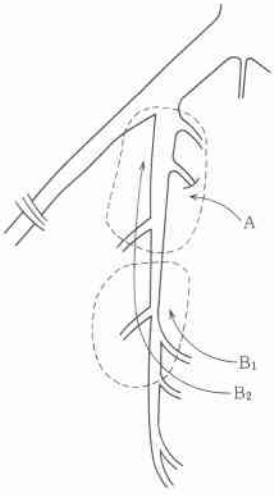

A　中直腸動脈を通らず直接根部に向ったと思われるもの
B_1　中直腸動脈から，幹部に転移を生じたもの
B_2　中直腸動脈から，根部まで達したと異われるもの

向ったと思われるものの.

B_1. 中直腸動脈・下膀胱動脈から内腸骨幹部に転移を生じたもの.

B_2. B_1の経路からさらに根部まで達したと思われるもの.

Aの経路をとったと考えられるものが内腸骨根部のみの転移例, B_1の経路をとったと考えられるものが内腸骨幹部のみの転移例, B_2の経路をとったと考えられるのが両部の転移例である. それぞれの転移頻度はAとB_1でほぼ同等でB_2はそれより低かった. 5年生存率もAとBではほぼ同率でB_2はそれに劣った. 以上から, 内腸骨根部と幹部リンパ節は転移がそこにのみ限局している場合は癌の進行度はほぼ同等であるが, 両部に転移のある場合は癌の進行度が一段進んでいると考えられた.

このように, 規約上の内腸骨動脈系のうちの第2グレープをさらに2分して部位別転移を検索することは, 直腸癌の転移経路の一つの指標となり, 癌の進行度を考える上で一つの方向づけを与えるものと思われた.

VI. 結　語

上膀胱動脈を境界として内腸骨動脈沿線のリンパ節を2分し, 部位別転移頻度・上方向転移との相関・5年生存率について臨床成績を検討した. その結果,

(i) 転移頻度は, 根部と幹部はほぼ同率で, 両者はそれより少なかった.

(ii) 上方向転移との相関は, 上方向転移がない場合は内腸骨幹部に多く, 上方向転移がある場合は内腸骨根部に多かった.

(iii) 5年生存率は根部・幹部のいずれかのみに転移陽性の場合ほぼ同率だが, 両者とも転移陽性の場合ほぼ同率だが, 両者とも転移陽性の場合それに劣った.

以上から, 根部と幹部のいずれかに転移が限局している場合直腸癌の進行度はほぼ同等で両部に転移のある場合は進行度が高いと考えられた.

文　献

1) Haagensen CD, Feind CR, Herter FP et al: The lymphatics in cancer. Philadelphia, Saunders, 1972, p505—568
2) 大見良裕：直腸癌のリンパ節転移の特徴—拡大郭清による摘出リンパ節の検討—. 日外会誌 81：676—687, 1980
3) Stearns MV, Deddish MR: Five-year result of abdominopelvic lymphnode dissection for carcinoma of rectum. Dis Colon Rectum 2：169—172, 1959
4) 高橋　孝, 梶谷　鐶：直腸癌における側方向リンパ流への転移とその郭清の意義について. 日本大腸肛門病会誌 31：207—219, 1978
5) 小山靖夫：直腸癌における拡大根治手術. 外科治療 36：41—45, 1977
6) 大腸癌研究会編：大腸癌取扱い規約. 東京, 金原出版, 1980
7) 高橋　孝：大腸癌リンパ節転移の実態と予後. 医のあゆみ 122：590—595, 1982
8) 高橋　孝, 太田博俊, 小鍛治明照ほか：大腸癌取扱い規約における問題点. 手術 36：643—650, 1982
9) 高橋　孝, 山田　粛：肛門部癌の臨床病理学的検討. 日本大腸肛門病会誌 26：305—313, 1973
10) 高橋　孝, 古島　薫, 太田博俊ほか：肛門癌のリンパ節転移の特徴. 日本大腸肛門病会誌 34：473—478, 1981
11) 梛野正人, 高橋　孝, 太田博俊ほか：占拠部位別にみた直腸癌の臨床病理学的研究. 日消外会誌 16：1976—1985, 1983
12) Gerota D: Die Lymphgefässe des Rectums und des Anus. Arch Anat Physiol 7：240—256, 1895
13) Poirier P, Cunéo B, Delamere G: The lymphatics. Chicago, WT Keener & Co, 1904, p186
14) Villemin F, Huard P, Montagné M: Recherches anatomiques sur les lymphatiques du rectum et de lânus: Leur Applications dans le Traitement Chirurgical du Cancer. Rev Chir 63：39—80, 1925
15) Oliveira E: Observação sôbre os linfáticos anoretáis. Rio de Janeiro, Tese, 1947, p77
16) Blair JB, Holyoke EA, Best RR: A note on the lymphatics of the middle and lower rectum and anus. Anat Rec 108：635—644, 1950
17) Sauer I, Bacon HE: Influence of lateral spread of cancer of the rectum on radicability of operation and prognosis. Am J Surg 81：111—120, 1951
18) Miles WE: A method of performing abdominoperineal excision for carcinoma of the rectum and of the terminal portion of the pelvic colon. Lancet 2：1812—1813, 1908
19) 仙波嘉清：直腸淋巴管系統に関する解剖学的研究. 福岡医大誌 20：1213—1268, 1927
20) 久留　勝：直腸癌. 日外会誌 41：832—877, 1940
21) 田村龍男：直腸癌における進展様式の組織学的研究並びに其の遠隔成績に及ぼす影響について. お茶の水医誌 7：2674—2696, 1959
22) 梶谷　鐶, 高橋　孝：結腸・直腸癌の外科的治療をめぐる諸問題. 医のあゆみ 94：600—605, 1975
23) 平松京一：腹部血管のX線解剖図譜. 東京, 医学書院, 1983, p207—230
24) 佐藤達夫, 佐藤健次：外科医のための局所解剖. 直腸その3. 手術 38：1064—1076, 1984