日消外会誌　19（5）：969～972，1986年

症　例

食道狭窄に対するブジー療法の臨床経験

和歌山県立医科大学消化器外科
山本　誠己　勝見　正治　河野　暢之　谷口　勝俊
山本　達夫　尾野　光市　浅江　正純　稲生　誠樹

CLINICAL EXPERIENCES OF BOUGIENAGE THERAPY FOR ESOPHAGEAL STRICTURES

Seiki YAMAMOTO, Masaharu KATSUMI, Nobuji KONO, Katsutoshi TANIGUCHI, Tatsuo YAMAMOTO, Koichi ONO, Masazumi ASAE and Seiki INABU
Department of Gastroenterological Surgery Wakayama Medical College

索引用語：食道狭窄，食道ブジー療法，食道拡張術

緒　言

食道ブジー療法は逆流性食道炎による食道狭窄例の多い欧米では，一般に普及した療法である[1)~3)]．しかし本邦では食道炎による高度狭窄例は少なく食道ブジー療法は一般になじみが少ない，著者らの教室でも食道吻合部の高度狭窄例に対しては，そのつど主治医の判断で内視鏡的拡張術，電気メス切開，狭窄部ステロイド局注などを試み，系統的な治療方針を持っておらず，拡張術に失敗して再手術を行ったり，電気メス切開後短期間に再狭窄をきたした症例を経験していた．最近フランスより輸入され本邦でも発売されるようになったPorges製食道ブジーを使用するようになり，ほぼ満足すべき成績を得てきたので，まだ症例は少ないが，本ブジーを主として使用した食道ブジー療法を紹介し，その有用性を報告する．

対　象

1982年2月より1984年12月まで和歌山県立医科大学消化器外科でブジー拡張術を行った症例は，吻合部狭窄5例，そのほか2例である．内訳は食道癌術後の頚部食道胃管端側吻合部狭窄，胸腔内食道胃管端側吻合部狭窄，胃静脈瘤出血兼多発性胃潰瘍に対する胃全摘術後食道空腸吻合部狭窄例（Roux Y吻合），先天性食道閉鎖症吻合部狭窄，アカラシア有茎胃弁移植術後狭窄，アカラシア（非手術例）．逆流性食道炎による狭窄例の計7例である．

方　法

著者らが今回主として使用したブジーはフランス製の食道ブジーで，サイズは18Frから50Frまでの17本をセットしたものである（**写真1**）．そのほか一部の症例はballoon dilatation catheter，高周波電気切開などを併用した．

本食道ブジーは塩化ビニール製で，先端がオリーブ状になっており挿入を容易にしている．使用する前に約60℃の湯につけ温め，軽い弯曲をつけると咽頭部通過が容易となる．著者らは内視鏡下に狭窄部を確認しつつ，本ブジーを挿入するのを原則としているが，食道癌術後の頚部食道胃管端側吻合例などで，口側食道

写真1　各サイズの食道ブジー



＜1985年11月12日受理＞別刷請求先：山本　誠己
〒640　和歌山市七番丁1　和歌山県立医科大学
消化器外科

写真2　先端孔を有する改良型ブジー



写真3 a, b　ガイドワイヤーをレールにして balloon catheter を挿入している．狭窄部でバルーンはひょうたん型に変形している．

(a)　(b)

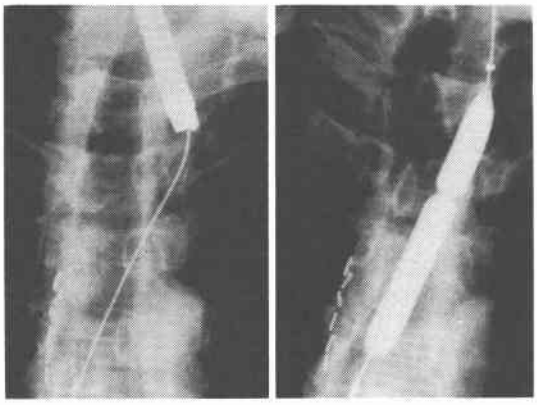

が狭く，ポケット状になっている際などでは内視鏡とブジーの2本を操作しにくい時があり，その際には内視鏡下にガイドワイヤーを狭窄部を越えて挿入し，ガイドワイヤーのみを残して内視鏡を抜去後，X線透視下に著者らが改良した先端孔を有するブジーや（**写真2**），Balloon catheter をガイドワイヤーにそわせ挿入している（**写真3 a, b**）．本ブジー挿入は1回3～4段階のサイズを太くして，強い抵抗があるまで行う．通常30Fr，34Fr のブジー通過後にはオリンパス GIF type P_2（以下 P_2 と略す）．GIF type QW（以下 QW と略す）のファイバースコープがそれぞれ通過可能となる．治療は通常週に1～2回を原則とし，小児は入院の上，全身麻酔下に，そのほかは通常外来通院で行っている．

表　1

症例	年令	性別	原疾患	手術々式	術後又は症状発現期間	拡張術式	施行回数	結果
1	6	♂	先天性食道閉鎖症	食道，食道端々吻合術	7年10カ月	全麻酔下電気切開食道ブジー	1	良好
2	49	♂	胃静脈瘤出血性胃潰瘍	胃全摘 Roux-Y 吻合 (EEA)	1カ月	食道ブジー	2	良好
3	54	♂	食道癌	胸骨後食道胃吻合術	2カ月	食道ブジー 食道拡張用バルーンカテーテル	5	良好
4	46	♀	アカラシア	(−)	13年	食道ブジー	5	軽快
5	51	♂	食道癌	胸腔内食道胃吻合術	1カ月	食道ブジー フォガティバルーンカテーテル	5	著効
6	61	♀	アカラシア	有茎胃弁移植術1年後狭窄にて再手術	3年6カ月	食道ブジー	12	著効
7	68	♀	逆流性食道炎	(−)	2カ月	食道ブジー	7	著効

写真4 a, b　食道胃接合部は計12回の食道ブジネージにより著明に拡張されている．

(a) 拡張前　　(b) 拡張後

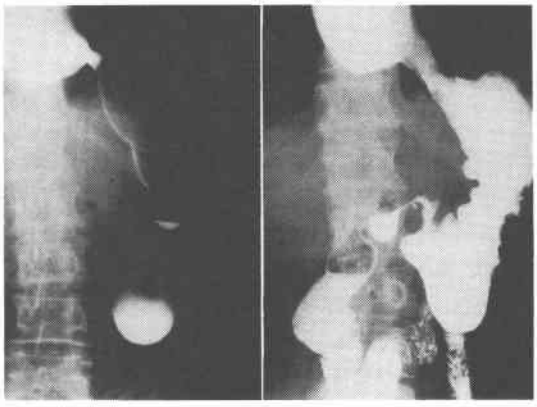

結　果

表1にまとめた．QW のファイバースコープが狭窄部を通過しえ，かつ狭窄症状がほとんど消失した時は著効，P_2 のファイバースコープしか通過しえない時は良好とした．しかしファイバースコープが通過しえて，物理的には十分な拡張がえられたにもかかわらず，症状の改善がえられないものは軽快とし，他覚的のみならず，自覚的症状をも重視して効果判定を行った．結果は7例中3例著効，3例良好，1例軽快であった．その内訳をみると術後の吻合部狭窄や，逆流性食道炎による狭窄例には100％の効果がみられたが，アカラシア（非手術例）においては QW のファイバースコープと38Fr の本食道ブジーが同時に噴門部を通過しえて，物理的には十分な拡張がえられたにもかかわらず，嚥下障害をなお訴え，症状の改善は得られなかった．ブジー療法施行回数は術前の狭窄の程度にもよるが1～12回，平均5.2回であった．狭窄部よりの出血，潰瘍

形成，施行時の胸痛はみられたが，穿孔，大量出血などの重篤な合併症はみられなかった．次に代表的症例を紹介する．

症例6：患者は61歳女性で昭和53年3月アカラシアにて有茎胃弁移植術を受ける．54年1月術後狭窄のため，噴門形成術を受ける．その後経過良好であったが56年10月ごろより嚥下障害が増強し，ほとんど摂食不能の状態となり，57年2月19日当科を受診した．直ちに高カロリー栄養輸液を施行し，食道拡張術を施行．3週間で計12回のブジーリング後40Frのブジーが通過可能となった（**表1，写直4 a, b**）．

考　察

食道ブジー療法は逆流性食道炎による食道狭窄例の多い欧米では一般に普及した療法である[1)~3)]．しかし本邦では食道炎による高度狭窄例は少なく，食道ブジー療法は一般になじみが少なく，著者らも食道吻合術後に発生した狭窄例に対して，その都度各種の拡張術を行ってきたが効果は十分とはいえなかった．伊藤ら[4)]は吻合部狭窄の病態は粘膜下，あるいは食道壁周囲のfibrosisによるので，粘膜面に切開を加えると，粘膜表面での瘢痕形成を増加させる．したがって，より深層のfibrous bandを強制的に離断するブジー療法が理論的であると述べており，内視鏡的電気メス切開術での限界例においても有効であったと報告している．事実，著者らも症例5において電気メス切開後短期間に高度再狭窄を経験している．

食道ブジーには各種のものが使用されているが[5)]，今回は近年フランスより輸入されている塩化ビニール製のものを使用したが，本ブジーは18Fr～50Frまで各種のものがあり腰も強く，狭窄部に圧入するのも容易である．しかし反面，挿入時に咽頭後壁にブジーの先端があたり刺激したり，軽度の出血をきたしたりすることがある．特に35Fr以上のブジーになると太く，挿入時に患者は一見不安を感じ身構えることも多い．著者らは約60℃の湯でブジーを温め，軟くなった所で軽く弯曲をつけ咽頭部の通過を容易にしている．しかし反面注意しなければならないのは保管時に弯曲がついたままになってしまうことである．著者らは特別の保管ケースを作成してブジーが変形するのを防止している．内視鏡下に拡張術を行うことを原則としているため，まずファイバースコープを狭窄部直前まで挿入，狭窄部を確認しながら食道ブジーを狭窄部に挿入する，その際，吻合口が偏在したり，端側吻合であったりした際には，ブジーの先端がポケット状の部分に当たるため，ファイバースコープのアングルを利用してブジーの先端を吻合口の方向に向けなければならない．しかしブジー径が30Fr以上になると，先端が太くなりファイバースコープのアングル操作では十分な方向性が得難くなることもある．その際にはブジーの先端の頚をやや細くし，曲げやすくした改良型（**写真5**）や，ガイドワイヤーにそわせて挿入できる有孔型のブジーが有用である．一方近年balloon catheterによる拡張術の有用性の報告がみられる[6)7)]．今回併用した食道拡張バルーンも，内視鏡的にガイドワイヤーを狭窄部を越えて挿入しておき，ガイドワイヤーにそわせてX線透視下にバルーンを挿入，狭窄部がほぼ中心にきた所で，30%ウログラフィンを圧入した．バルーンによる拡張術は狭窄部を一気に拡張しえる可能性もあり，大変魅力的な方法であるが，バルーン拡張単独では不十分であるとするものもある[5)]．著者らの経験でも狭窄部のfibrosisが強い場合には狭窄部で明らかにひょうたん型に変形し（**写真，3b**），注入圧を加え過ぎると破損し，バルーン拡張術には限界があるように思える．しかしfibrosisが弱い狭窄症例や，吻合部が屈曲し，硬い直線状のブジーが挿入しにくい場合には有用である．また食道ブジーによる拡張後の出血に対して圧迫止血を期待しうる[5)]．

食道狭窄に対しては今後，狭窄部が中心性で直線状の場合には本ブジーによる拡張術を施行し，偏在性の際にはガイドワイヤーをレールにした改良型有孔ブジー，またはballoon catheterを使用した拡張術を行い，また短期間に狭窄症状を改善したい場合には高周波電気切開を行うが，その際にも再狭窄予防のために

写真5　ブジー頚部をやや細くし方向性を得やすいように改良している．

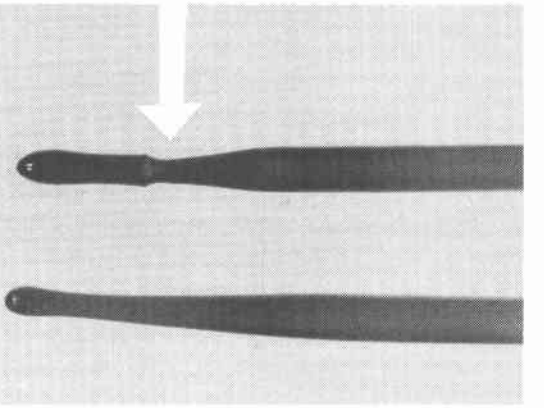

切開後，本ブジーによる拡張部の維持につとめるという方針で今後食道狭窄に対応していきたいと考えている．

結　語

食道狭窄，特に術後吻合部狭窄は治療に難渋することも多く，結果的に再手術がなされることもある．著者らは近年フランスより輸入された塩化ビニール製の食道ブジーを主として使用した食道拡張術を行い，良好な成績を得たのでその使用経験と，若干の改良点を報告した．

文　献

1) Lanza FL, Graham DY: Bougienage is effective therapy for most benign esophageal strictures. JAMA 240：844—847, 1978
2) Mangla JC, Kothari T: Esophageal dilation with metal olives under fiberoptic endoscopic control. Am J Gastroenterol 73：260—264, 1980
3) Wesdorp ICE, Bartelsman JFWM, Hartog-Jager FCA et al: Results of conservative treatment of benign esophageal strictures. A follow up study in 100 patients. Gastroenterology 82：487—493, 1982
4) 伊藤克昭，吉井由利，小林世美ほか：食道および食道吻合部の狭窄に対するブジー療法の有用性．Gastroenterol Endosc 24：1519—1525, 1982
5) 旭　博史，渡辺正敏，阿部　正ほか：術後食道狭窄拡張術の経験と本邦の現況．日消外会誌 17：1721—1725, 1984
6) 伊東　進，林紀美子，井上修志ほか：バルーンカテーテルによる間欠的食道拡張術が有効であった食道吻合部狭窄の1例．Gastroenterol Endosc 26：876—880, 1984
7) 宮崎紀昭，浜田麻美，牧野孝昭ほか：バルーン・カテーテルによる食道狭窄拡張術について．消外 6：1897—1900, 1983