日消外会誌　19（5）：973～976，1986年

早期胃癌を併存した胃嚢胞の1例

沼津市立病院外科
豊泉惣一郎　　小沢　弘侑　　鈴木　昭一

A CAGE OF GASTRIC CYSTS WITH EARLY GASTRIC CANCER

Soichiro TOYOIZUMI, Kosuke OZAWA and Terukazu SUZUKI
The Department of Surgery Numazu City Hospital

索引用語：胃嚢胞，早期胃癌，胃粘膜下腫瘍

はじめに

切除胃において顕微鏡的嚢胞はしばしば散見されるが，臨床的に問題となるような胃嚢胞は比較的少ない．また，近年胃癌を併存した症例が増えており，われわれも早期癌を併存した1例を経験したので報告する．

症　例

患者：59歳，男性．

主訴：特に自覚症状なし．

家族歴・既往歴：特記すべきことなし．

現病歴：昭和59年5月，成人病健診にて胃間接撮影施行し，前庭部異常を指摘される．
同年8月9日当科受診，胃X線，内視鏡にて前庭部胃粘膜下腫瘍の診断で8月20日，手術目的のため入院となる．

現症：体格中等度．栄養良好．黄疸，貧血なし．腹部に圧痛なく腫瘍も触知せず．

入院時検査成績：特に異常は認められない（**表1**）．

胃X線検査所見：**図1左**は胃二重造影で前庭部大弯に辺縁凹凸，くるみ大の隆起性病変を認め，**図1右**の圧迫像では同部にbridging foldをともなう中心陥凹を認める．

図1　胃十二指腸造影，左が胃二重造影で前庭部大弯に腫瘤を認める．右は同部の圧迫像．

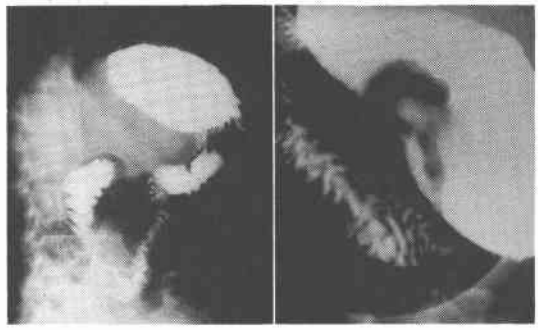

胃内視鏡所見：胃前庭部大弯，後壁寄りに凹凸をともなう比較的平坦な陥凹を認め，粘膜面は不整で3個の陥凹を有する．同時に施行した生検ではGroup IIIであったが，悪性胃粘膜下腫瘍も否定できず8月24日手術を行った．

手術所見：上腹部正中切開にて開腹するに腹水なく，肝臓，ダグラス窩に異常を認めず所属リンパ節の腫脹もなかった．胃前庭部大弯にくるみ大，弾性軟の

表1　入院時検査成績

血液一般	WBC 7500/mm³ Ht 51.1%	RBC 522×10⁴/mm³ PLT 15.6×10⁴/mm³	Hgb 13.3g/dl
血液化学	GOT 27mU/ml TP 7.4g/dl Na 142mEq/l	GPT 14mU/ml T-Bil 0.5mg/dl K 4.2mEq/l	ALP 3.7K・A D-Bil 0.07mg/dl Cl 105mEq/l
尿検査．EKG	異常なし		

＜1985年11月12日受理＞別刷請求先：豊泉惣一郎
〒280　千葉市亥鼻1－8－1　千葉大学医学部第2外科

図2　胃内視鏡像．前底部大弯に辺縁不整な隆起を認め，中心陥凹を伴なう．

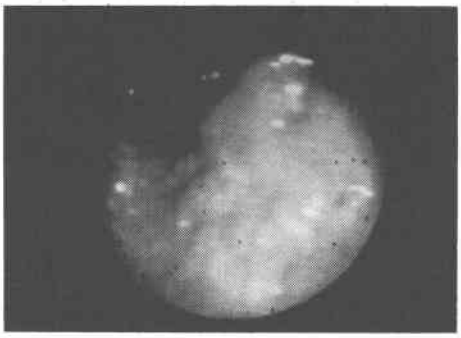

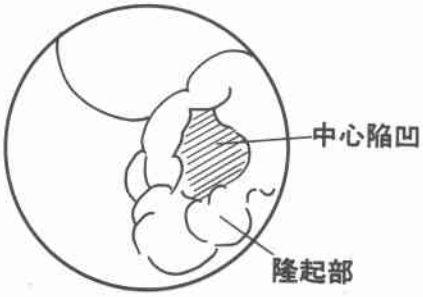

図3　切除標本のほぼ全体に嚢胞を認め，前庭部大弯部の異型上皮中に一部m癌を認めた．

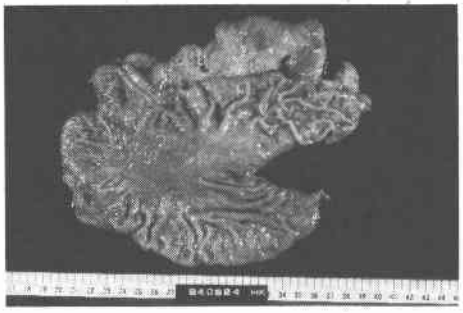

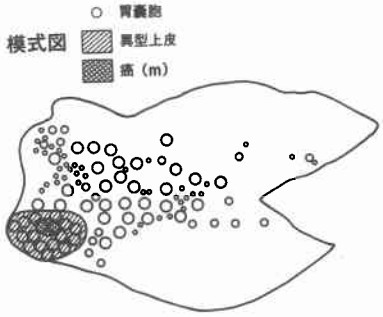

腫瘤を触知し胃切除を施行．Billroth I 法にて再建した．

切除胃肉眼所見：前庭部大弯に表面不整な5.0×3.0 cmの腫瘤を認め，中心陥凹をともなう．同部の割面では最大径1cmの嚢胞を多数認め，漿液性の液体を含んでいた（**図3上**）．

組織学的所見：切除標本全体の切片を作成し詳細に検討したところ，**図3下**模式図のごとく嚢胞は切除胃のほぼ全体にわたり前庭部大弯の隆起部に径1cm大の嚢胞が集中していた．他の部位の嚢胞は比較的少さく顕微鏡的なものが多かった．斜線部は腸上皮化生をともなう異型上皮でその一部に**図4左**のごとく深達度mのwell differenciated adenocarcinomaを認めた．**図4右**のごとく嚢胞は粘膜上皮から粘膜下層にかけて認められ壁は一層の円柱上皮で大部分がglandular retention cystであった．しかし，前庭部大弯の比較的大きな嚢胞の中には粘膜筋板にかこまれEnterogenous cystと分類されるものも少数だが混在していた．

術後経過：患者は第40病日に退院，現在元気に外来通院中である．残胃の嚢胞に関して術後の透視では認めていない．

考　察

臨床的に取り上げられる胃嚢胞は比較的少く，われわれが集計しえたかぎりでは本邦110例を数えるにすぎない．元来，胃嚢胞は肉眼的名称であり，組織学的には種々のものを含んでいる．今回，われわれは倉田らの分類[1]に基づき検討するとともに若干の文献的考察を加えた．

頻度：諸家による胃良性腫瘍に対する発生頻度は大

図4　病理組織像．左はm癌を認めた部位で，右は異型上皮と粘膜下層までのびた嚢胞を示す．

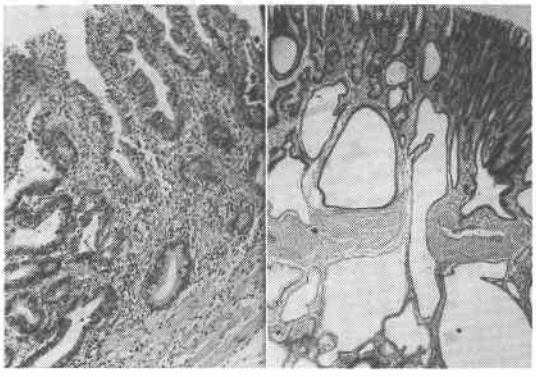

井[3]の0.5%から矢沢[6]の5.7%までの報告がある（**表2**）．一方，山際ら[9]が行なった切除胃1.500例の顕微鏡的検討でも160例（10.7%）に嚢胞を認め，そのうち肉眼的な大きさのものは9例にすぎなかった．

分類：胃嚢胞の分類に関して欧米ではPalmer[10]の分類が有名だが，本邦でも野村[11]，谷[12]，倉田[1]，その他により分類がこころみられている．今回は倉田らの分類に基づき本邦報告例の集計を行った（**表3**）．Ⅰ型は迷入膵組織の導管閉塞による2次的拡張で15例（13.6%），Ⅱ型は粘膜，粘膜筋板，粘膜下組織を有し消化管様構造を持った嚢胞で28例（25.5%），Ⅲ型は胃腺の貯留嚢胞で一層の円柱上皮より成り26例（23.6%），本症例も大部分の嚢胞がⅢ型に入るものと思われる．Ⅳ型は一層の内皮細胞より成るリンパ嚢胞で15例（13.6%），Ⅴ型はその他の嚢胞で5例（4.5%），以下不明例が21例であった．この分類ではⅡ型とⅢ型で全体の半数を占めている．

表2　胃嚢胞の発生頻度

報告者	報告年度	胃良性腫瘍	胃嚢胞	頻度
桜井[2]	1958年	187例	2例	1.0%
大井[3]	1967	1226	7	0.5
浅野[4]	1975	38	2	5.2
積[5]	1975	57	3	5.3
矢沢[6]	1979	87	5	5.7
Ellason[7]	1925	560	29	5.17
Minnes[8]	1936	931	38	4.1

表3　胃嚢胞の分類と本邦報告例（1978倉田による）
1952～1984　本邦報告110例

分類	症例数（%）
Ⅰ Aberrant pancreatic cyst	15例（13.6）
Ⅱ Enterogenous cyst	28（25.5）
Ⅲ Glandular retention cyst	26（23.6）
Ⅳ Lymphatic cyst	15（13.6）
Ⅴ Miscellaneous	5（4.5）
Ⅵ Unknown	21（19.2）

図5　胃嚢胞の年齢及び性別　1952～1984　本邦報告98例

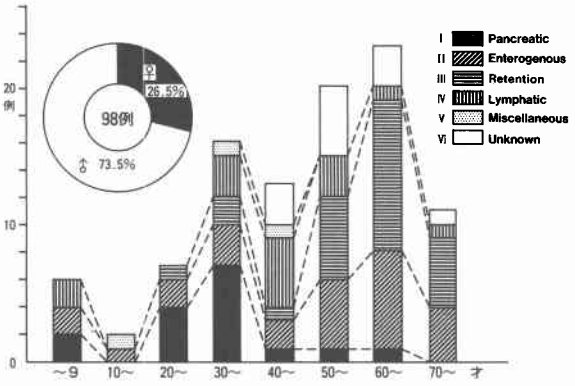

年齢・性別：**図5左上**の円グラフは性別で本邦98例中72例（73.5%）が男性で，男女比2.8：1と圧倒的に男性に好発している．**図5右下**の棒グラフは分類別の年齢分布を示し，Ⅰ型が30歳代，Ⅱ型・Ⅲ型が60歳代，Ⅳ型が40歳代におのおのピークを有し，全体としては30歳代と60歳代にピークを有する二峰性の分布を呈する．

主訴：本邦91例中38例（41.8%」）に上腹部痛を認めたが，主訴のないものも24例（26.3%）にみられた．このうち集検で偶然発見されたものが17例であった．一方，腹部腫瘤としてはじめて診断されたものが9例あった．

術前診断：最近，胃内視鏡の進歩にともない術前に胃嚢胞と診断されたものが本邦96例中13例（13.5%）にみられ，内視鏡による注意深い観察である程度診断可能と思われる．胃嚢胞以外の術前診断では単に胃腫瘍もしくは胃粘膜下腫瘍として開腹されたものが48例（50.0%）胃ポリープが16例（14.6%）他疾患で開腹時に偶然みつかったものが13例（13.5%）その他，卵巣嚢腫，胃癌などと診断されたものもある．

大きさと発生部位：**図6左**は嚢胞の最大径で2.0cm以下の小さなものが多く，42例（44.2%）を占める．最大は島[13]の報告した19×29cmの胃漿膜下に発生したLymphatic cystであった．**図6右**は発生部位で前庭部と体部で81例（85.3%）を占め，胃角部中心に好発している．

併存病変：本邦103例中胃癌を併存したものが24例

図6　胃嚢胞の大きさ及び発生部位　1952～1984

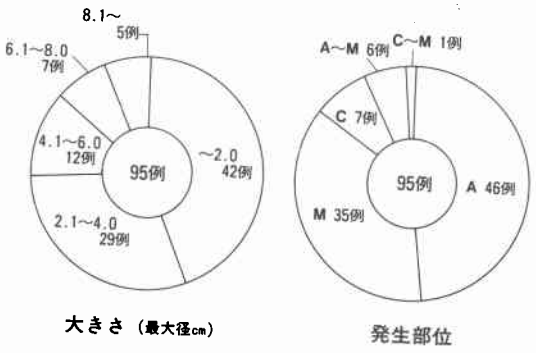

表4　胃嚢胞の合併病変　1952～1984　本邦報告103例

合併病変		症例数 (%)
胃癌	早期癌	12例 (11.7)
	進行癌	11 (10.7)
	不明	1 (1.0)
胃潰瘍		23 (22.3)
胃炎		21 (20.4)
びらん		3 (2.9)
キサントーマ		2 (1.9)
迷入膵		1 (1.0)

(23.3%)にみられ，中でも早期癌が12例と半数を占める（**表4**）．胃嚢胞は倉田のII型，III型が16例と多く，他の型の併存例では嚢胞と別部位に癌が存在することが多い．また，嚢胞は本症例のごとく多発性のものが17例であった．一方，24例中9例に多発胃癌を認めたことも注目すべき点である．胃嚢胞と癌の関連について結論はみられていないが以下の3つの仮説が論じられている．

① 粘膜のびらん，再生がくり返されるうちに一方で上皮が癌化，他方で嚢胞化する[14]．

② 胃嚢胞を前癌状態とする[15]．

③ 癌により2次的に嚢胞が形成される[16]．本症例は腸上皮化生をともなう異型上皮の中にm癌を認めており，前癌状態としてフォローすることが必要と思われるが，現状では推論の域をでず，今後症例を重ね検討してゆきたい．

まとめ

59歳男性に発生した胃嚢胞の1例を報告するとともに本邦報告110例に検討を加えた．胃嚢胞は2.0cm以下が大部分で，組織学的にはenterogenous cystとglandular retention cystで半数を占める．特に胃癌との併存が高率で，臨床的には前癌状態としてのフォローが必要と考えられた．

文献

1) 倉田　悟，縄田泰生，森　文樹ほか：胃嚢腫．日臨外医会誌　40：70—79，1978
2) 桜井克己：吐血，下血を主訴とした若年者胃筋腫の1例．外科　19：420—425，1958
3) 大井　実，三穂乙実，伊東　保ほか：非癌性胃腫瘍．外科　29：112—133，1967
4) 浅野真彦，杉沢利雄，横山義弘ほか：胃嚢腫の1例．弘前医　27：759，1975
5) 積　惟貞，遠藤良一，渡部秀一ほか：胃嚢腫の3例．秋田医師会誌　27：31—37，1975
6) 矢沢知海，井手博子，藤本　章：食道・胃の良性腫瘍．臨外　24：1079—1086，1969
7) Eliason EL, Murray VW: Wright benign tumors of the stomach. Surg Gynecol Obstet 41：461—472，1925
8) Minnes F, Geschickter CF: Benign tumors of stomach. Am J Cancer 28：136—150，1936
9) 山際裕史，松崎　修，石原明徳ほか：胃粘膜下嚢腫の1例．胃と腸　4：1229—1234，1969
10) Palmer ED: Benign intramural tumors of the stomach. Medicine 30：170—179，14951
11) 野村益世，平林久繁，高瀬　俊ほか：胃粘膜下嚢腫の1例．胃と腸　4：1229—1234，1969
12) 谷　昌尚，島津久明，小堀鷗一郎ほか：胃嚢胞の2例と本邦報告例に関する文献的考察．胃と腸　9：1067—1073，1974
13) 島　功，太田節子，池野暢子ほか：術前卵巣嚢腫と鑑別困難であった胃原発性巨大嚢状リンパ管腫の1例．産と婦　49：113—117，1973
14) 岩永　剛，谷口春生：多発性胃壁内腫と胃癌との関連性．医のあゆみ　84：492—493，1973
15) 井口公雄，松本仁志，石橋治昭ほか：重複胃癌を合併した多発性胃粘膜下嚢腫の2例について．日外会誌　81：688—693，1980
16) 小林顕彦，赤坂裕三，井田和徳ほか：粘膜下腫瘍を共存したI+IIa型胃表層癌の1症例．胃と腸　6：1447—1452，1971