日消外会誌　19（5）：977～980，1986年

胃カルチノイドと早期胃癌が同一病巣内に共存した1例

防衛医科大学校第2外科，同検査部*

吉住　豊　向井　清*　島　伸吾　杉浦　芳章
米川　甫　大塚八左右　尾形　利郎

A CASE OF GASTRIC CARCINOID COEXISTING WITH GASTRIC ADENOCARCINOMA IN THE SAME LESION

Yutaka YOSHIZUMI, Kiyoshi MUKAI*, Shingo SHIMA, Yoshiaki SUGIURA, Hajime YONEKAWA, Hasso OOTUKA and Toshiro OGATA

2nd Department of Surgery, Department of Surgical Pathology*
National Defense Medical College

索引用語：胃カルチノイド，カルチノイド共存胃癌

はじめに

胃カルチノイドは比較的まれな腫瘍であるが第40回胃癌研究会アンケート調査報告[1]で161例の集計がされており，胃癌との合併例は19例である．しかし同一病巣内に胃癌とカルチノイドが共存した症例は本例を含め7例と少ない．著者らは早期胃癌病巣内にカルチノイド腫瘍を共存した症例を経験したので若干の文献的考察を加え報告する．

症　例

患者：62歳，男．

主訴：心窩部痛．

家族歴：父，胃癌．

既往歴：特記すべきことなし．

現病歴：昭和57年10月ごろより心窩部痛が出現したため近医を受診した．胃X線撮影，胃内視鏡検査で胃体上部後壁に隆起性の胃癌を指摘され当院に手術目的で入院した．

入院時現症：身長160cm，体重60kg，血圧138/72 mmHg，脈拍82/分，整．顔面正常，頸部リンパ節は触知せず．胸部は打聴診上異常なし．腹部は肝，腎，脾，腫瘤を触知せず．便通異常なく，直腸指診上も異常を認めず．いわゆるカルチノイド症候群の症状は呈していなかった．

入院時検査成績：GPTの軽度上昇以外異常を認めず．CEA 1.5ng/ml，AFP 3.1ng/mlであった．

胃X線検査，および胃内視鏡検査：胃体上中部後壁に辺縁不整な隆起性病変を認め，胃生検ではadenocarcinomaであり，IIaと診断した（図1）．

手術所見：上腹部正中切開で開腹．腹水，腹膜播種，肝転移を認めず．$S_0P_0H_0N_1$と診断し，胃全摘術，膵尾脾合併切除，R_2の手術を施行しRoux-en Y吻合で再建した．

切除標本の肉眼所見：胃体上中部後壁に1.5×1.0 cmの中心に浅い陥凹を有する6.0×5.0cmの隆起性病変を認めた．割面では胃癌は粘膜下組織まで浸潤し，同一割面で胃癌病巣内に1.1×0.8cmの黄色の限局性腫瘤を認めた（図2，図3）．

病理学的所見：肉眼的に癌の認められた部位の粘膜から粘膜下層にかけpapillary adenocarcinoma（pap）を認めた．粘膜下の腫瘤は腫瘍細胞が円型の核を有し，ほぼ均一で小型の細胞からなり充実性に増殖するカルチノイド腫瘍（Soga A型）であり，周辺のpapillary adenocarcinomaとの境界は明瞭であった（図4）．PAS-Alcian blue染色では腺癌部は粘液産生陽性であったが，カルチノイド部では陰性であった．Glimelius染色は腺癌で陰性，カルチノイドは陽性（図5上）であった．PAP法による免疫組織化学的検索ではカルチノイドはneuron specific enolase陽性であり，serotonin（図5下），pancreatic polypeptide陽性，

＜1985年11月12日受理＞別刷請求先：吉住　豊
〒359　所沢市並木3－2　防衛医科大学校第2外科

図1　胃X線写真，および胃内視鏡検査胃体上中部に隆起性病変をみとめた．

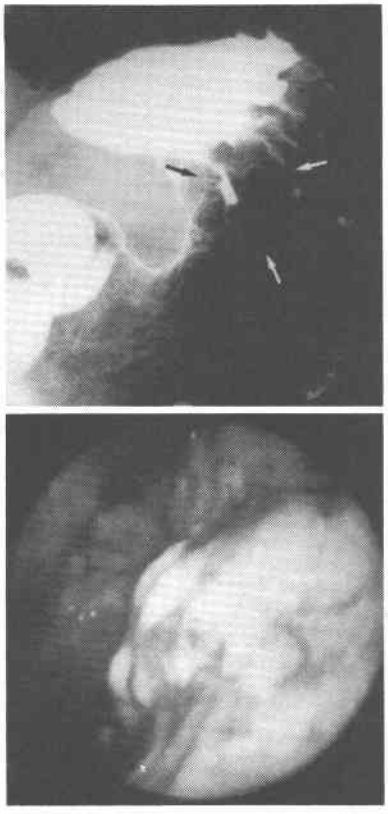

図2　切除標本

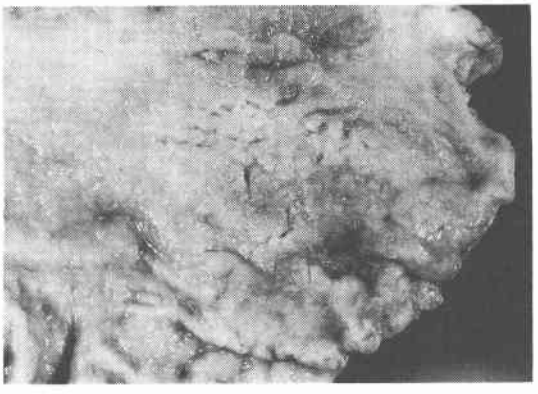

gastrin, somatostatin, insulin, glucagon 陰性であった．電顕的観察ではカルチノイドに神経分泌顆粒を認めた．カルチノイドはリンパ管，静脈侵襲を中程度に認め，小弯リンパ節(No. 3)に1個転移を認めた．すなわち本腫瘍は pap, sm, INFβ, ly_2, v_0, n_0 および car-

図3　切除標本割面のルーペ像
粘膜下層迄浸潤する papillary adenocarcinoma と粘膜下の限局性腫瘤（カルチノイド）との境界は明瞭であった．

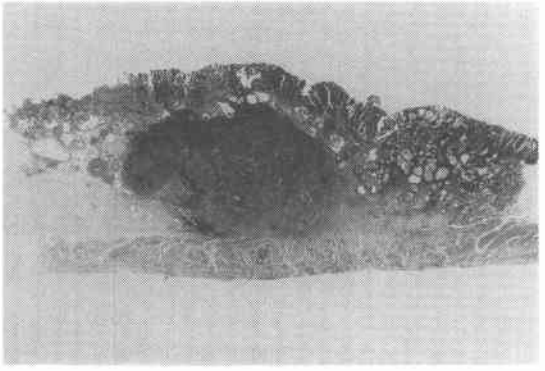

図4　胃癌とカルチノイドの組織像
胃癌は papillary adenocarcinoma（上）であり，カルチノイドは結節状（Soga A type）であった（下）（×100）．

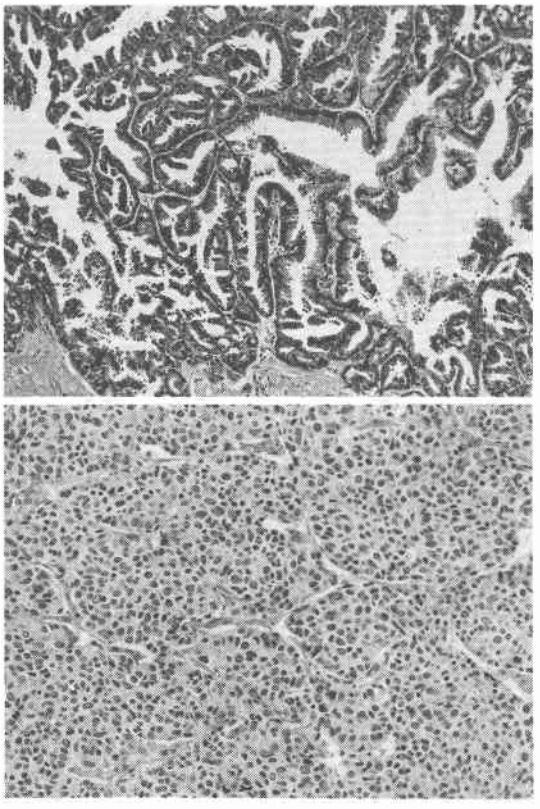

図5 カルチノイドの特殊染色
カルチノイドはグリメリウス染色陽性(上)，免疫組織化学的検査でセロトニン陽性（下）であった．

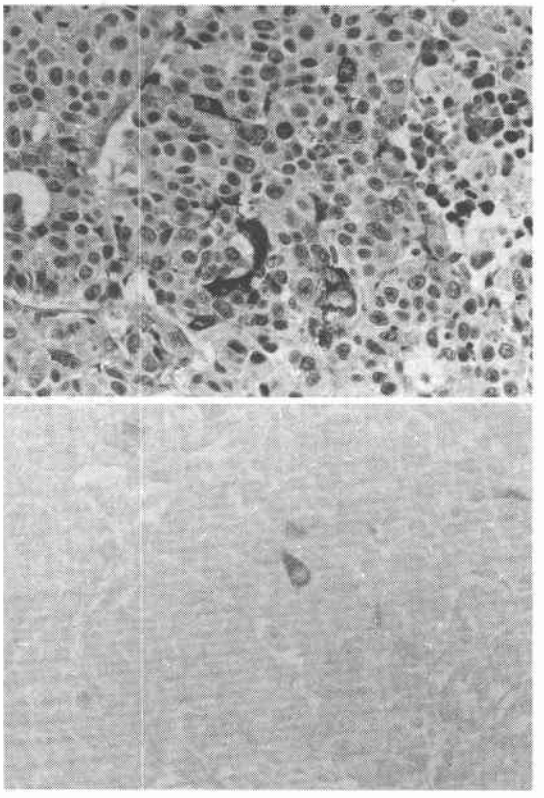

cinoid, sm, INFβ, ly_2, v_2, n_1[2]であった．

術後経過：術後2年を経過したが再発なく生存中である．術後の検索では血中セロトニン，尿中5HIAAとも正常であった．

考　察

カルチノイドは内分泌細胞由来の腫瘍であり，消化管では全消化管に発生する．胃カルチノイドは欧米では全カルチノイドの2.4～3.3%であるのに比べ本邦では31.2%[3]と多く，第40回胃癌研究会アンケート調査[1]では161例の集計がなされている．カルチノイドと他の悪性腫瘍との合併頻度は外国文献で23～31.9%と高く，本邦でも野々村ら[4]の剖検輯報の検索によれば29%であり，胃カルチノイドと他の悪性腫瘍との共存は40%であった．切除例の検索[1]では胃カルチノイドと胃癌の共存は12%（19/161）であり重複癌全体の発生頻度[5]5～6%より高頻度である．しかし本邦報告例の検討では同一組織内に胃カルチノイドと胃癌の共存例は本例を含め7例[6]~[11]報告されているにすぎない．7例中3例は組織像で胃カルチノイドと胃癌の移行像を認め，両者の密接な関係を示唆している．しかし，本例は胃カルチノイドと胃癌が隣接して存在したが，境界は明瞭であり移行像は認めず，明らかに組織型を異にする腫瘍であった．カルチノイドはグリメリウス染色陽性，電顕的に神経分泌顆粒を認め，免疫組織化学的にneuron specific enolase陽性，serotonin, pancreatic polypeptide陽性でありserotonin, pancreatic polypeptide産生カルチノイドであったと推察された．胃カルチノイドの転移[1]は腹膜播種が少なく，肝転移は一般胃癌の2倍であり，リンパ節転移をきたしやすい．本例のカルチノイドは直径1.1cm, smの早期癌であったが，静脈，リンパ管侵襲を中程度に認め，小弯リンパ節転移を認めた．水間ら[12]は胃カルチノイド100例の集計で，直径1cm以下のカルチノイドは転移を認めなかったが，1～2cmでは16%にリンパ節転移を認めたと報告し，渡辺ら[10]は内分泌細胞由来の胃腫瘍を発育緩徐な古典的カルチノイドと静脈，リンパ管侵襲が高度で，発育，進展の速い内分泌細胞癌に大別し，後者は悪性度の高い腫瘍であり術後の肝転移にも注意しfollow upが必要であるとのべている．以上より1cm程度の胃カルチノイドでも一般胃癌に準じ，リンパ節郭清，根治手術および術後のfollow upが必要であると考えられた．

ま と め

同一病巣内に早期胃癌，胃カルチノイドを共存した症例を経験したので若干の文献的考察を加え報告した．

文　献

1) 星　和夫，羽生　丞，竹下公矢ほか：特殊型胃癌—第40回胃癌研究会アンケート調査報告—．日癌治療会誌　18：134—146，1983
2) 胃癌研究会編：胃癌取扱い規約．改訂第11版，東京，金原出版，1985
3) 曽我　淳：カルチノイドとカルチノイド症候群．日臨　41：905—991，1983
4) 野々村昭孝，大田五六，船木宏美ほか：転移を来たした胃カルチノイドの2剖検例と直腸癌を合併した直腸カルチノイドの一症例．日消病会誌　76：1522—1530，1979
5) 吉住　豊，島　伸吾，杉浦芳章ほか：同時に根治手術できた胃・腎重複癌の一例．癌の臨　31：429—433，1985
6) 石河　勝，柴田　醇，渡辺真策ほか：胃原発のカルチノイド腫瘍の3例．癌の臨　20：504—508，1974
7) 高相和彦，志村紀雄，戸塚　侑：I型早期胃癌内に

合併したカルチノイドの一例．Gastroenterol Endosc　21：80，1978
8）石川貴久，八木田旭邦，小野美貴子ほか：胃癌と合併した胃カルチノイドの二例．日消外会誌　14：281，1981
9）金児千秋，日高直昭，鈴木　聡ほか：胃カルチノイドの2例．外科治療　46：256—261，1982
10）風戸計民，小林　理，金　徳辰ほか：同一腫瘍内に管状腺癌を共有する胃カルチノイドの一例．胃と腸　18：245—253，1983
11）越智邦明，石川慶太，安藤昌之ほか：同一病巣内の胃カルチノイドと腺癌の共存例．日臨外医会誌　45：716—721，1984
12）水間公一，久保富男，石田君子ほか：胃カルチノイドの一例および本邦集計100例の考察．日臨外医会誌　43：241—251，1982