日消外会誌　19（5）：981～984，1986年

膵頭部嚢胞腺腫の1例

済生会山口病院外科
加藤　智栄　　斉藤　　永　　小田　達郎　　中村　勝昭

A CASE OF CYSTADENOMA OF THE PANCREAS HEAD

Tomoe KATOH, Hisashi SAITOH, Tatsuro ODA and Katsuaki NAKAMURA
Surgical Division, Saiseikai Yamaguchi Hospital

索引用語：膵嚢胞腺腫，malignant potential type neoplasm

はじめに

膵嚢胞腺腫はまれな疾患で，その大半は体尾部に存在するとされている．最近，著者らは膵頭部に限局した腫嚢胞腺腫を腹部超音波検査，腹部のcomputed tomography（CT），endoscopic retrograde pancreaticography（ERP）および，選択的血管造影により腫瘍性膵嚢胞と診断し，術中迅速組織検査で悪性所見がなかったため腫瘍摘出術を行った症例を経験したので報告する．

症　例

患者：76歳，女性．

主訴：腹痛．

家族歴：特記すべきことなし．

既往歴：肋軟骨カリエス．

現症歴：来院の2日前の夜，突然，腹痛，悪心が出現した．一時，軽快したが，翌夕より食事と関係なく腹痛，悪心が再現し持続するため，近医を受診し，当科に紹介入院となった．

入院時所見：体温は37.7℃で，腹部全体に圧痛があり，特に右上腹部には筋性防禦がみられたが，ほかに著変はみられなかった．

検査所見：血液検査では，白血球数が8,900であったが，他の血球成分に異常はなかった．血清アミラーゼは1,353Uと上昇していた．尿中PABA（P-aminobenzoic acid）排泄率は66.9％と中等度に低下していた（表1）．

腹部超音波検査で，膵頭部に3.2×2.5×2.5cmのsonolucent lesionがみられ，その内部に隆起性陰影が認められた（図1）．

表1　入院時検査所見

RBC	434×10⁴	TP	6.5 g/dl
Hb	14.0g/dl	A/G	1.70
WBC	8900	GOT	17 K.U.
Platlet	23.9×10⁴	GPT	11 K.U.
S. Amylase	1353 U	ALP	7.9 KA.U.
S. Gastrin	151.5 pg/ml	LDH	294 WRO.U.
S. Glucagon	167 pg/dl	I index	5
CRP	(−)	尿中PABA排泄率	66.9%
CEA-Z	0.5 >		
AFP	(−)		

75g OGTT	前	30′	120′
BS mg/dl	93	174	184
IRI mmu/ml	10.6	26.8	87.8

腹部CT検査では膵頭部にwater density mass lesionが認められた（図2）．

ERPでは主膵管が軽度上方に圧排されており，膵鉤部と思われる部に膵管と交通を持った嚢胞と，嚢胞内の隆起性病変がみられた（図3）．

選択的血管造影検査では下膵十二指腸動脈から下前膵十二指腸動脈にわたり，血管の圧排所見があり，乏血管性腫瘍を示唆する所見であった（図4）．

以上により，腫瘍性膵嚢胞の術前診断がなされた．

手術時所見：腫瘤は膵鉤部に限局し，周囲への浸潤はなく，迅速組織検査で膵嚢胞腺腫の診断を得たため，腫瘍摘出術のみを施行した．この際，主膵管を損傷しないように，嚢胞周囲の健常膵組織を少しずつ結紮切離しながら摘出操作を進めた（図5）．

肉眼的所見：35×25×25mmの嚢胞で，嚢胞内は，壁の一部より内腔に向って突出した有茎性の15×5×5mmの腫瘤とゼラチン様内容物とで占められていた（図5）．

＜1985年11月12日受理＞別刷請求先：加藤　智栄
〒755　宇部市小串1144　山口大学医学部第1外科

図1　腹部超音波像
膵頭部に嚢胞があり，嚢胞内に腫瘤陰影がみられた．

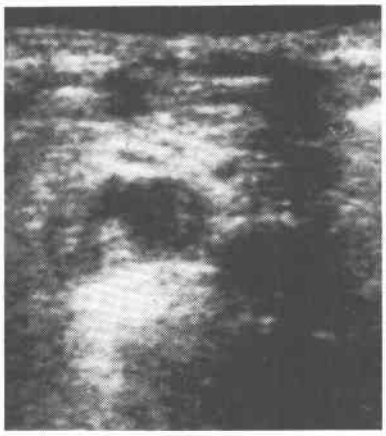

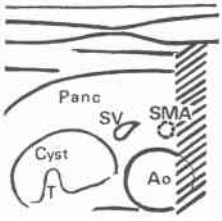

Ao　：腹部大動脈
Cyst　：嚢胞性病変部
Panc　：膵臓
SMA　：上腸間膜動脈
SV　：脾静脈

図2　腹部CT像
膵頭部にwater densityのtumor shadowがみられた．

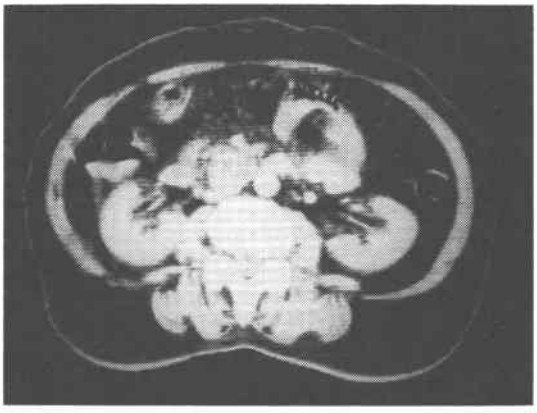

病理組織学的所見：嚢胞壁の上皮は，明るい胞体を有した高円柱細胞でできており，内部に突出した隆起性部分は乳頭状に増殖していた．しかし，悪性所見はみられなかった（図6）．

考　察

膵嚢胞は大半が仮性嚢胞であり，その主たる病因は膵炎，常習アルコール飲用，腹部外傷である．真性嚢

図3　ERP像
主膵管の軽度拡張および圧排のための蛇行像，膵管と交通を持った嚢胞と嚢胞内の隆起性病変がみられた．

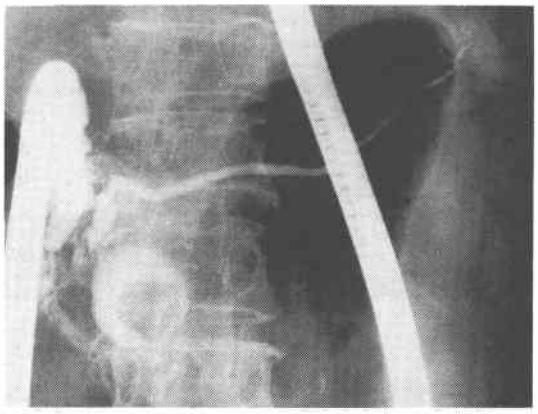

図4　選択的血管造影
下膵十二指腸動脈から下前膵十二指腸動脈にかけて圧排所見がみられた．

胞は先天性，貯溜性，腫瘍性に分けられるが，腫瘍性のものは膵嚢胞全体の10～20%[1)2)]で，そのほとんどが膵嚢胞腺腫と膵嚢胞腺癌である．良性の膵嚢胞腺腫は有我ら[3)]の本邦集計（1982）では63例であった．Armed Forces Institute of Pathology（AFIP）が集計した腫瘍性膵嚢胞の75症例では，体尾部に存在したものがほとんどであり，膵頭部に単在したものは16%のみで，かつ女性に圧倒的に多かった[4)5)]．

腫瘍性膵嚢胞は病理組織学的にいくつかの分類がある．Hodgkinsonら[6)]はserous typeとmucinous typeに分け，Compagnoら[4)5)]はmicrocystic（Glycogen-

図5　術中所見および摘出標本
上段：嚢胞内は壁の一部より内腔に向って突出した有茎性腫瘤とゼラチン様内容物とで占められており，嚢胞を正常の膵組織を含めて摘出した．下段：摘出標本の割面像であるが，嚢胞内の腫瘤の一部は形がくずれてしまった．くずれて取れた部分も迅速病理組織検査に提出した．

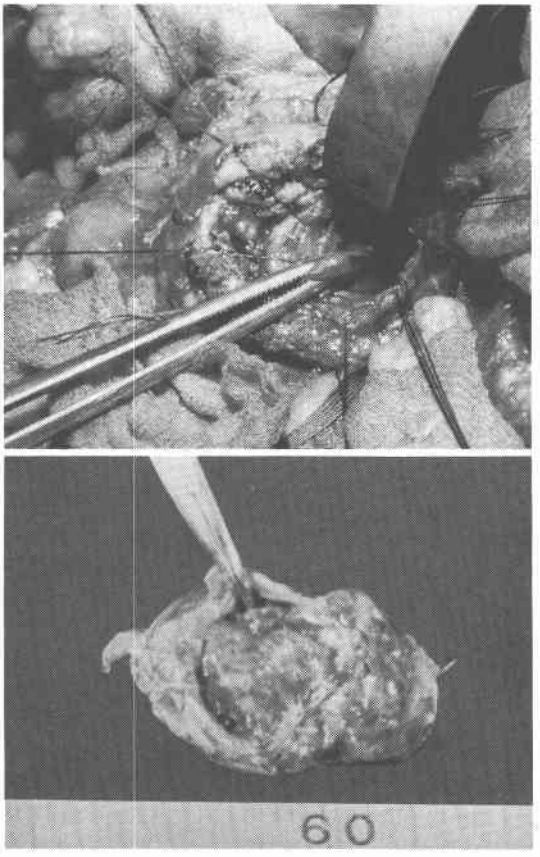

rich) type と mucinous type に分けているが，いずれも後者が malignant potential を持つとしている．malignant potential であるとの根拠は，①その腫瘤が悪性と診断されるまで数年間，腫瘤として存在している，②良性の組織像を示す腫瘤の一部に悪性像を示す部分がある，の2点である[7]．

malignant potential type の特徴は，嚢胞腔が大きく，上皮がムチン産生性高円柱上皮で，増殖パターンが papilliform であることであり[1)8)]，本症例はこれらの所見を備えていた．

治療原則は数カ所よりの迅速組織検査により悪性変化のないことを確認した上で，腫瘤全摘出術を行うのが最良であり，造袋術や外瘻術は行わない方が良いと考える．良性，悪性の判断が難しく，腫瘤の一部が悪性化している可能性があること，残存上皮による分泌で嚢胞腔の閉鎖が望めないこと，非交通性嚢胞が多いことなど[8)9)]による．膵嚢胞腺腫が体尾部にある場合は体尾部切除が行われる．膵頭部に存在する場合でも，明らかな悪性所見がなく，かつ腫瘍が限局性の場合は，腫瘍摘出にとどめ，膵頭十二指腸切除の必要はないと考える．この腫瘍は成長が緩徐であり[6)]，炎症性癒着による囲繞が少く[9)]，嚢胞摘出は比較的容易である．

図6　病理組織像(上段：H-E染色，10×20倍，下段：H-E染色，2×3.3倍)嚢胞壁の上皮は，明るい胞体を有した高円柱上皮でできており(上段)，内部に突出した隆起性部分は乳頭状に増殖していた（下段)．悪性所見は認められなかった．

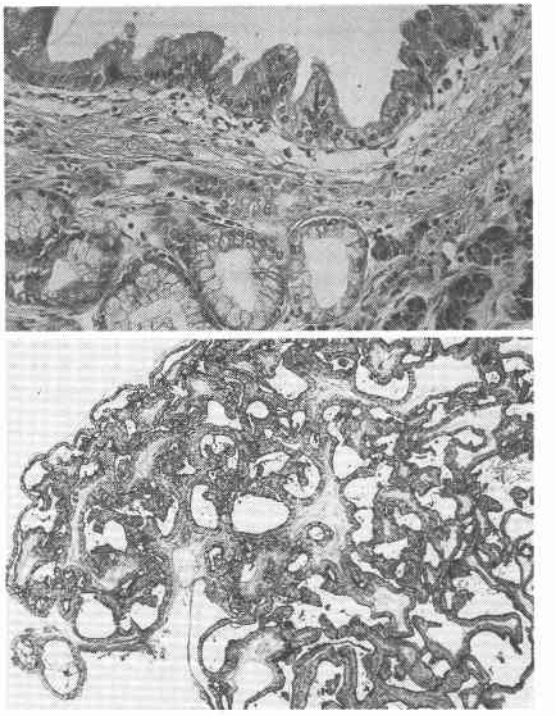

まとめ

腹痛を主訴とし，一過性高アミラーゼ血症を呈し来院したので，腹部超音波検査，腹部CT検査，ERPで診断しえた．比較的小さな膵嚢胞性腫瘍の症例を報告した．組織学的には，malignant potential type の膵嚢胞腺腫であった．

稿を終るにあたり，御指導，御校閲を給わった山口大学第1外科，毛利　平教授および守田信義講師に厚く御礼申し上げます．

文　献

1) Taft DA, Freeny PC: Cystic neoplasms of the pancreas. Am J Surg 142：30—35, 1981
2) 和田祥之, 黒田　慧, 森岡恭彦：画像検査で経過, 観察された膵嚢胞症例—この症例における取り扱いについて. 外科　44：448—454, 1982
3) 有我隆光, 竜　崇正, 小高通夫：門脈合併切除により切除しえた膵のう胞腺癌の1例. 胆と膵　3：395—404, 1982
4) Compagno J, Oertel JE: Microcystic adenomas of the pancreas (Glycogen-rich cystadenomas). Am J Clin Pathol 69：289—293, 1978
5) Compagno J, Oertel JE: Mucinous cystic neoplasms of the pancreas with overt and latent malignancy (Cystadenocardinoma and cystadenoma). Am J Clin Pathol 69：573—580, 1978
6) Hodgkinson DJ, ReMine WH, Weiland LH: Pancreatic Cystadenoma—a Clinicopathologic study of 45 cases. Arch Surg 113：512—519, 1978
7) 沢田　健, 若林芳久, 塩川優一ほか：巨大な腹部腫瘤を初発症状とした膵嚢胞腺癌の一例. 内科 51：177—180, 1983
8) Wolfmann NT, Ramquist NA, Karstaedt N: Cystic neoplasms of the pancreas: CT and sonography. AJR 138：37—41, 1982
9) Mannell A, Tim LO: Cystadenoma of the pancreas; report of a case diagnosed by endoscopic retrograde pancreatography. Aust NZJ Surg 51：201—203, 1981