日消外会誌　19（5）：985～988，1986年

悪性グルカゴノーマの1治験例

千葉大学医学部第2外科
木下　弘寿　　山本　義一　　竜　　崇正
花岡　明宏　　小髙　通夫　　佐藤　　博

A CASE REPORT OF MALIGNANT GLUCAGONOMA

Hirohisa KINOSHITA, Yoshikazu YAMAMOTO, Munemasa RYU, Akihiro HANAOKA, Michio ODAKA and Hiroshi SATO
The 2rd Department of Surgery, Chiba University School of Medicine

索引用語：グルカゴノーマ，膵島細胞腫瘍

はじめに

膵島細胞腫瘍としてはインスリノーマ，Zollinger-Ellison症候群（以下ZES）などが報告例も多く，よく知られているが，グルカゴンを産生するグルカゴノーマはその報告例も少なく，まれな疾患と考えられている．グルカゴノーマは1942年Beckerら[1]により初めて報告され，本邦では1965年に吉永ら[2]が初めて報告しているが，ここ数年血中グルカゴンの測定や，病理組織標本の免疫組織化学的検索が比較的容易に行われるようになるにつれ，報告例が増加してきている．われわれも最近術前に高グルカゴン血症が証明され，膵体尾部切除を施行し，病理組織標本により悪性グルカゴノーマと診断された1治験例を経験したので本邦報告31例の文献的考察を加え報告する．

症　例

患者：56歳，男性．

主訴：心窩部痛

家族歴：特記すべきことなし．

既往歴：10年前生き埋め事故にて腹部打撲

現病歴：昭和58年12月ごろより食後心窩部痛時折あるも放置．昭和59年4月より疼痛が左右側腹部へ放散するようになり近医を受診し，超音波検査にて膵腫瘍の診断を受け当科紹介され，5月18日入院となる．

入院時現症：身長161.7cm，体重51kg．5カ月で4kgの体重減少．貧血・皮疹・舌炎および浮腫なし．表在リンパ節触知せず．左上腹部に腫瘤触知す．

入院時検査成績：血算：WBC 7,800/mm³，RBC 437×10⁴/mm³，HGB 12.7g/dl，HCT 38.3%，PLT 47×10⁴/mm³，血液化学：GOT 33mu/ml，GPT 29 mu/ml，LDH 146mu/ml，ALP 126mu/ml，TP 7.6g/dl，ALB 4.4g/dl，T-cho 191mg/dl，TTT 1.4K-U，ZTT 4.2K-U，BUN 11mg/dl，Cr 0.8mg/dl，T-Bil 0.4 mg/dl，D-Bil 0.1mg/dl，UA 3.8mg/dl，AMY 260S-U，Na 137mEq/l，K 4.2mEq/l，Cl 99mEq/l，尿所見：尿蛋白陰性，尿糖陰性，アセトン体陰性，腫瘍マーカー：carcinoembryonic antigen 1.82ng/ml，糖鎖抗原19-9 7U/ml．<75g経口糖負荷試験（以下OGTT）>血糖値前－130mg/dl，90′－375mg/dl，120′－400mg/dl，180′－325mg/dlであり，空腹時静脈全血血糖120mg/dl以上，2時間値180mg/dl以上で，糖尿病型である．immuno-reactive glucagon（以下IRG）前－4,850pg/ml，90′－3,820pg/ml，120′－3,480pg/ml，180′－2,840 pg/mlであり，血中IRGは，正常値の20倍以上の値をとる．空腹時immuno-reactive-insulin 6mCu/ml，空腹時ガストリン77pg/ml．以上の所見をまとめると，IRG，OGTT以外は，腫瘍マーカーを含めてすべて正常域であった．

腹部超音波検査所見：膵の体部から尾部にかけて6×6cmの内部エコー不均一な腫瘤を認め，一部に低エコーな部分がみられる．肝転移は認められない．

食道・胃X線所見：胃体部後壁に外圧迫像と十二指腸窓の開大を認める．

Endoscopic retrograde cholangiopancreaticography：主膵管は合流部付近で顆粒状の腫瘍陰影を認め末梢は，造影されない．総胆管の拡張はみられない（図1）．

Computed tomography（CT）：膵体尾部に一致し

＜1985年11月12日受理＞別刷請求先：木下　弘寿
〒296-01　鴨川市宮山233　鴨川市立国保病院外科

図1　ERCP
矢印は主膵管の腫瘍陰影を示す

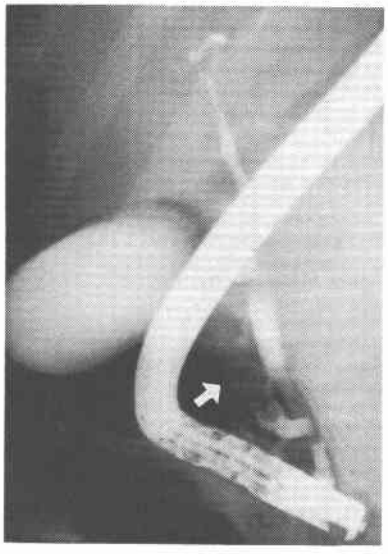

図2　腹部CT
膵尾部に一致して低エコーの領域を認める

て等濃度の腫瘍がみられ，尾部に低濃度な領域を認め，これは壊死によるものではないかと思われた（**図2**）．

腹部血管造影：脾動脈の著明な上方圧排像と膵体尾部に一致して腫瘍濃染像を認める．

生検：6月26日超音波下に吸引細胞診を施行．class Vと診断された．しかし，腺癌か膵島細胞癌かは鑑別できなかった．

以上の検査結果より，悪性グルカゴノーマを疑い1984年7月4日に手術を施行した．

手術所見：肝転移および腹膜播種はなく，膵体尾部に一致して巨大な腫瘍を認め，腫瘍は胃と癒着していたため膵体尾部切除兼胃切除術を施行した．肉眼的には，明らかなリンパ節転移は，認められなかった．

図3　摘出標本
腫瘍は線維性の被膜を有し全体に卵形を呈す

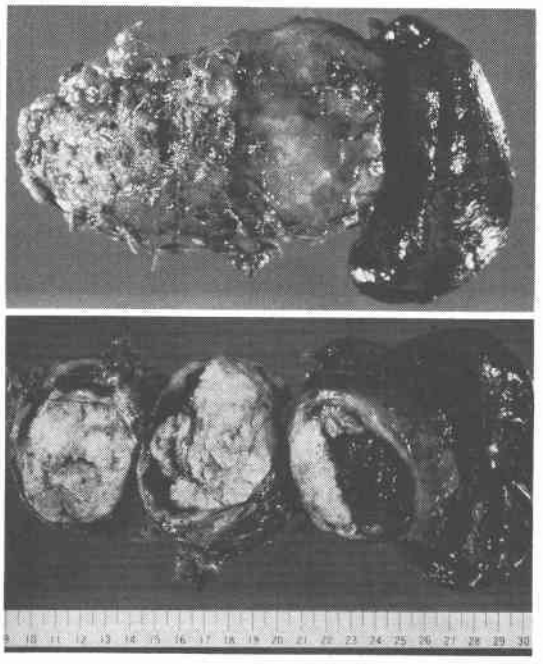

図4　HE染色．×100
腫瘍細胞は腺管様ないし索状に増殖を示している．

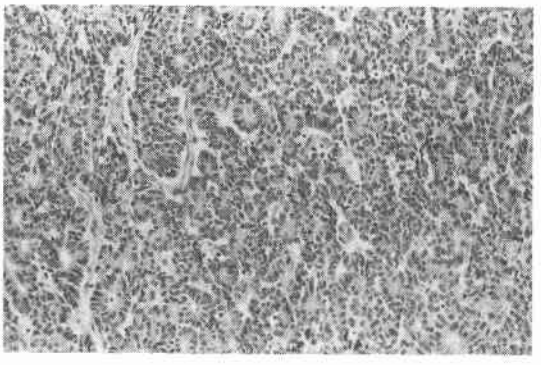

摘出標本：腫瘍は14×9×6cmで，厚さ0.4cmの線維性の被膜で被われており，全体に卵形を呈す．割面にて腫瘍は白色充実性でやわらかい．腫瘍の内部には尾部において出血壊死の部分を認める．これは超音波，CTの所見に一致している（**図3**）．

病理組織学的所見：Hematoxylin-eosin染色では，腫瘍細胞は好酸性の胞体を有し卵円形ないし長円形の

過色素性の核を有している．この腫瘍細胞が腺管様ないし，索状に増殖を示している(図4)．腫瘍組織内には，強い壊死と出血が認められる．また，被膜内に脈管侵襲がみられた．Grimelius染色では，胞体内に好銀性の顆粒がびまん性ないし散在性に認められる（図5）．抗グルカゴン抗体を用いた酵素抗体法では，一部の細胞の胞体内に写真のごとく染色される陽性物質が認められたので，グルカゴンと証明された（図6）．

電子顕微鏡所見：腫瘍細胞の胞体内には，やや大小不同を示しているが，200～300nmの電子密度の高い顆粒の形成が認められ，顆粒には膜構造または結晶構造は認められなかった．この所見は，腫瘍細胞がA細胞であることをしめしている（図7）．

以上の所見より本症例は悪性グルカゴノーマと診断された．

術後経過：術後の75g OGTTによる血糖値前—82.7mg/dl，30′—157.0mg/dl，60′—144.4mg/dl，120′—116.4mg/ml，180′—91mg/dlと正常型を示し，IRGは前—185pg/ml，30′—193pg/ml，60′—211pg/ml，90′—218pg/ml，120′—158pg/ml，180′—161pg/mlで術前の4,850pg/mlと比較して，著明な改善がみられ，術後順調に経過し7月25日に退院した．

図5　Grimelius染色．×400
矢印部に好銀性の顆粒が認められる．

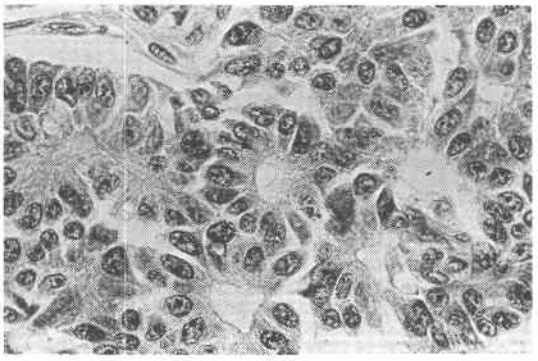

図6　酵素抗体法．×400
矢印部に染色陽性物質が認められる．

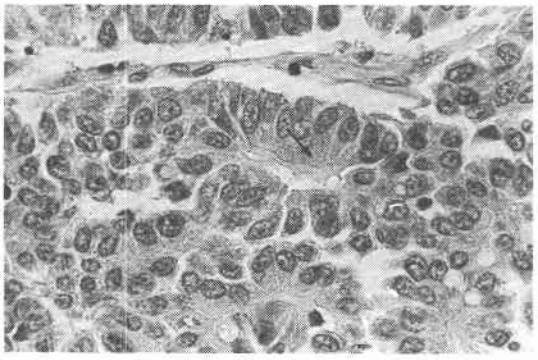

図7　電顕像．×4,000
腫瘍細胞内には200～300nmの電子密度の高い顆粒の形成が認められる．

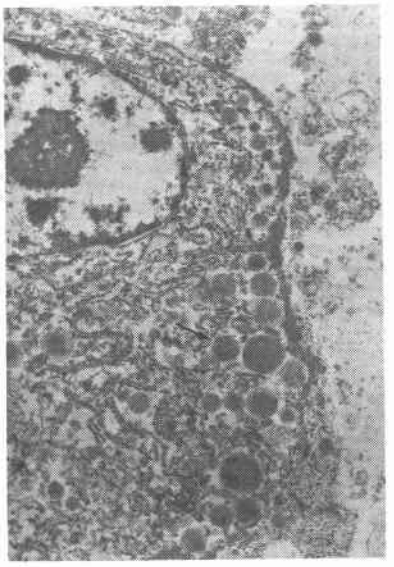

考　察

最近の診断学の進歩により，膵島細胞腫瘍の報告は増加しており，著者らが集計しえた膵島細胞腫瘍の本邦報告例は787例である．その内訳は，大きく，機能性島細胞腫瘍と非機能性島細胞腫瘍に分けられ，それぞれ680例86%と107例14%である．機能性島細胞腫瘍は，インスリノーマが481例60%と最も多く以下ZES 130例17%，グルカゴノーマ32例[2)~11)] 4%，watery diarrhea hypokalemia achlorhydria症候群18例2%，adrenocorticotropic hormone産生腫瘍9例1%，ソマトスタチノーマ5例1%，カルチノイド症候群5例1%となっている．悪性頻度についてみると，(悪性の記載があるのを悪性とし，それ以外は良性に分類）インスリノーマは481例中50例10%と低率であるが，グルカゴノーマは32例中27例84%と悪性が多い．

グルカゴノーマの臨床所見としては有所見/記載で示すと，耐糖能異常30/30 100%，皮疹9/25 36%，舌炎8/17 47%，貧血17/25 68%，体重減少14/19 74%，低アミノ酸血症12/12 100%であった．グルカゴノーマ

表1　Glucagonomaの治療と予後

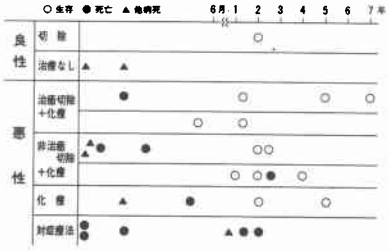

の診断は，血中IRGの測定が重要であり，1,000以上を示すものは，その存在が強く疑われる．本邦32例中IRGを測定している例は20例でそのうち14例が1,000以上の高値をとっている．また，切除標本や，剖検で初めて診断されえたものが16例と半数を占めているが，今後，皮膚炎，糖尿病，体重減少などの臨床症状と血中IRG測定，血中アミノ酸分析などにより，術前に診断されるグルカゴノーマの症例が増加してくるであろう．

グルカゴノーマの発生部位では頭部8例25%，体部7例22%，尾部6例19%，体尾部10例31%，全体1例3%と発生部位による特徴はみられない．腫瘍の大きさでは，25例のうち1cm以下2例8%，1～5cm 4例16%，5～10cm 13例52%，10cm以上6例24%と5cm以上と大きなものが76%を占めている．転移については，26例中19例73%に転移を認めている．その転移部位をみると，肝転移が14例74%，リンパ節転移10例53%，腹膜播種4例21%，肺転移3例16%であり，特に肝転移率は高率である．

治療と予後：本邦29例でみると，切除例は17例であり，このうち悪性例は16例で，治癒切除が6例，非治癒切除が10例である．治癒切除の予後は比較的良好で最長生存例は7年である．非治癒切除でも化療を加えた4例は全例1年以上生存している．また化学療法のみでも2年，5年生存の症例がある(表1)．このようにグルカゴノーマの治療は外科切除を第一義的に考え，非治癒切除でも腫瘍切除により内分泌症状の改善，主に皮疹の軽快などがみられるので，可能な限り，腫瘍の減量をはかるべきである．化学療法は，streptozotcin, dimetyltriazenoimidazole carboxamide, 5-Fuなどが使用されており有効な補助療法と考えられる．

おわりに

血中IRG値，切除標本の検索にて悪性グルカゴノーマと診断された56歳男性の1治験例を本邦報告31例とともに文献的考察を加えて報告した．

文　献

1) Becker SW, Kohn D, Rothman S: Cutoneous manifestrations of interal malignant tumors. Arch Dermatol Syph 45：1069—1080, 1942
2) 吉永徹夫，奥野巍一，進士義剛ほか：重症糖尿病を伴った膵細胞腫．日臨　23：2012—2020, 1965
3) 後町洋一，松村瑞江，西家嶂山仙ほか：Malignant Glucogonomaの症例とその電子顕微鏡的所見．最新医　27：1858—1864, 1972
4) 辻本兵博，瓦谷仁志，神部誠一：Malgnant Glucogonomaが想定される1剖検例．内科　41：531—535, 1978
5) 大根田昭：グルカゴノーマ．最新医　36：2391—2399, 1981
6) 米村　豊，三輪晃一，萩野　茂ほか：悪性グルカゴノーマの1例．癌の臨　26：1612—1620, 1980
7) 木藤正人，大山勝郎，阿部重夫ほか：壊死性遊走性紅斑を認めたグルカゴノーマ症候群．日皮会誌　91：559—568, 1981
8) 横井俊平，二村雄次，早川直和ほか：グルカゴノーマ—1自験例と本邦報告例の検討—．日消外会誌　16：916—921, 1983
9) 高　在完，竜　崇正，山本　宏ほか：Glucogonomaの1例及びその報告例に関する文献的考察．臨外　38：397—402, 1983
10) 高倉範尚，三村　久，木村敏明ほか：グルカゴノーマ症候群の1例と本邦報告例の検討．胆と膵　16：91—98, 1985
11) 松本　純，能登　陞，菊地彬夫ほか：悪性グルカゴノーマの1例．日消病会誌　82：330—334, 1985