日消外会誌　19（5）：989～992，1986年

脾嚢腫の2例

金沢大学第2外科
関野　秀継　　八木　雅夫　　宮崎　逸夫
国立療養所敦賀病院外科
吉　光　　外　宏

TWO CASES OF SPLENIC CYSTS

Hidetsugu SEKINO, Masao YAGI, and Itsuo MIYAZAKI
The Second Department of Surgery, Kanazawa University Medical School
Sotohiro YOSHIMITSU
Department of Surgery, Tsuruga National Hospital

索引用語：真性脾嚢腫，リンパ管腫，ムチン産生性嚢胞腺腫

はじめに

腹部諸臓器に発生する嚢腫のうちで，脾嚢腫は比較的まれとされている．最近私どもは術前診断しえた本症の2例を経験したので報告する．

症　例

症例1：34歳男性

主訴：食後心窩部痛

家族歴：特記すべきことなし．

既往歴：特記すべきことなし．

現病歴：昭和59年4月中旬より食後に間歇的心窩部痛を認め，4月16日当科受診．

現症：身長169.5cm，体重73kg．眼瞼結膜に貧血なく，眼球強膜に黄疸なし．胸部は打聴診上異常なし．腹部は平坦，軟で，肝，脾，腎を触知しないが，心窩部に軽度の圧痛あり．表在リンパ節触知せず．

一般検査成績：特に異常所見なし．

X線所見：腹部単純X-Pでは左上腹部，横隔膜下に5個の円形石灰化陰影を認めた．大きさは写真上4.5cmから1cmまで種々で，表面は平滑，壁の厚さは不均一であった（図1）．胃透視では著変なく，圧排像もみられなかった．内視鏡的逆行性胆道膵管造影（以下ERCP）では，正常主膵管像が得られた．

腹部超音波検査：脾門部に円形の腫瘤陰影が認められた．表面はstrong echoを示し，acoustic shadowをともなっており，一方腫瘤内部は均一なlow echogenicityで，cystic massとしてとらえられた．膵，肝，胆道系には異常を認めなかった．

図1　腹部単純X線写真
左横隔膜下に数個の円形石灰化陰影を認める．

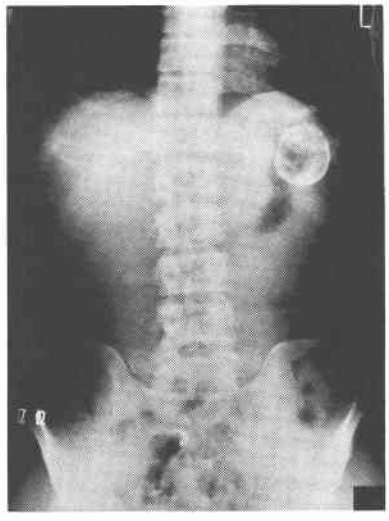

CTスキャン：脾門部に半ば埋没する形で，石灰化に囲まれたwater densityを認めた．その他にも脾内には小さな石灰化ならびに低吸収域が数個みられた（図2）．

以上より，石灰化をともなう多発性脾嚢腫と診断し，4月27日，手術した．

手術所見：上腹部正中切開にて開腹．腹腔内に腹水貯留なく，胃，横行結腸，および肝に異常を認めず，

＜1985年11月12日受理＞別刷請求先：関野　秀継
〒920　金沢市宝町13－1　金沢大学医学部第2外科

図2　CTスキャン
脾門部に半ば埋没する形の石灰化に囲まれた低吸収域を認める．

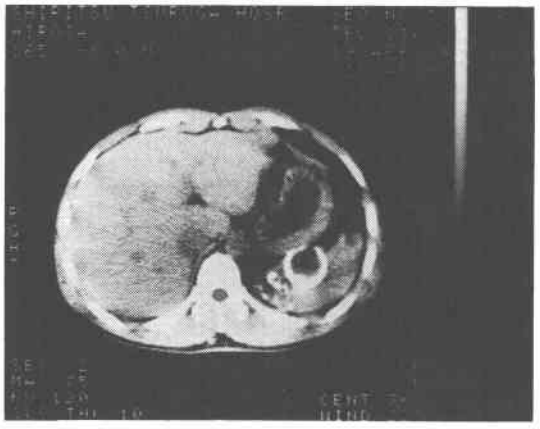

図3　摘出標本
大きな嚢腫の壁は2層より成り，内容は灰白黄色のゼリー様物であった．

脾の横隔面に小隆起を数個認めた．膵に著変はなく，脾門部に硬い半球状腫瘤を認めたため，摘脾術を施行した．

病理学的所見：摘出標本は大きさ9×7×6cm，重量215gの脾で，横隔面に数個の灰白黄色結節，脾門部には4×4.5cm，硬く，表面平滑な球形嚢腫がみられ，嚢腫は全部で10個程度みられた．割面では，大きな嚢腫の壁は外側の黄色石灰化層と内側の白色線維化層の2層より構成されていた．内容は灰白黄色のゼリー様物で，一部にはキラキラしたコレステロール結晶を混ずるものもみられた．一方，小さい嚢腫の壁は薄く，ゼリー状内容が薄いseptumによって区切られ，多房性を呈していた(図3)．組織学的に，多房性の小嚢腫をみると，嚢腫壁は1層の内皮様細胞のみで内面が被われる極めて薄いもので，内腔には好酸性に染まる漿液性の液を入れ，cystic lymphangiomaと考えられた．一方，線維化し肥厚した嚢腫にも内面被覆細胞を有する部分が観察され，多層化と細胞間橋も認められたが，角化や顆粒細胞は全くみられず，内皮細胞あるいは中皮細胞からの扁平上皮化生と考えられた．大きな嚢腫は壁の硝子化，石灰化が著明で，古い出血を合併し，一部に上記の被覆細胞が残存していることと合わせて，小さな嚢腫の修飾されたものと思われた．

術後経過：特記すべき合併症もなく，経過良好にて，術後第17病日に退院となる．

症例2：51歳，男性

主訴：呕気，上腹部痛

家族歴：特記すべきことなし．

既往歴：20年前に虫垂切除術を受ける．腹部外傷の既往なし．

現病歴：昭和59年3月下旬より呕気を認めるとともに上腹部痛が出現した．便秘傾向と軽度の食欲低下も認め，5月4日当科受診．

現症：身長161cm，体重71kgと肥満あり．眼瞼結膜に貧血なし．眼球強膜に黄疸なし．胸部に理学的異常所見を認めず．腹部には軽度の腹水貯留とともに，左上腹部から臍部近くにまで達する大きな腫瘤を触知した．表面は不整，弾性硬で圧痛はなく，呼吸性移動がみられた．

一般検査成績：検血，凝固系，肝機能，血清および尿アミラーゼ値はいずれも正常値を示したが，血清carcinoembryonic antigen（以下CEA）値に26.9ng/mlと上昇を認めた．

X線所見：腹部単純X-Pでは左上腹部の腫瘤陰影と，それによる腸管ガスの圧排像を認めたが，石灰化はみられなかった．胃透視では，胃体部に後方からの圧排像を認めたが，粘膜面は著変なかった．ERCPでは正常主膵管像が得られたが，膵体尾部において上方から下方への偏位を認め，腫瘤による圧排像としてとらえられた．DIPでは，正常な右腎盂，腎杯像が得られるも，左腎および左尿管はまったく造影されなかった．腹腔動脈造影では，腹腔動脈および脾動脈の右上方への偏位と脾内分枝の圧排，伸展像を認め，脾自体はavascular areaをなしていた（図4）．動脈壁はsmoothで，血管増生像もみられず，静脈相でも濃染像などを示さなかった．

CTスキャン：左上腹部のほぼ全体を占める多房性

図4　腹腔動脈造影
腹腹動脈，脾動脈の右上方への偏位と脾内分枝の圧排，伸展像を認める．

図5　摘出標本
巨大な摘出脾は多房性で，内部に粘液様物質を入れていた．

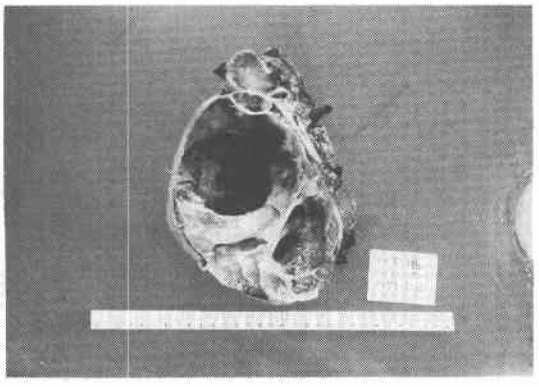

で壁の薄いcystic massが認められた．肝には著変なく，腹部大動脈周囲のリンパ節腫大も認めなかった．

以上より，腹腔動脈造影とCTスキャンの所見から脾嚢腫と診断し，5月16日，手術を施行した．

手術所見：左第6肋間で開胸開腹す．腹水貯留なく，肝，胃，結腸に著変を認めず．左上腹部中心に腫大した脾を認めたが，表面は凹凸不整で弾性硬，嚢腫壁は脆弱で，一部壁が破れ，粘液状の内容液が腹腔内に漏出していた．膵には異常を認めず，嚢腫と膵との剝離も可能であったため，巨大な嚢腫を摘出し，腹腔内に漏出した嚢腫内容を洗浄した．なお，左腎の病変に関しては詳細を観察出来なかった．

病理学的所見：摘出された脾は21×16cm，2,800g，

図6　組織学的所見
嚢胞壁内面は杯細胞を含む高円柱状の粘液上皮に被われていた．

多房性で，内部に粘液様物質を入れていた(図5)．組織学的には嚢腫壁内面はgoblet cellを混ずる高円柱状の粘液上皮で被われており，上皮細胞に異型を認めず，ムチン産生性の嚢胞腺腫と診断された（図6）．

術後経過：本例では血清CEA値の上昇が認められ，他臓器原発腫瘍の脾転移も疑われたため，結腸など他臓器を精査するも，特に異常所見を得られず，また術前に高値を示した血清CEAも術後3日目には1.3ng/mlと正常値に復した．患者は術後第26病日に退院し，現在元気に通院中である．

考　察

脾嚢腫は1829年Andral[1]により初めて報告され，1867年Péan[2]により初めて摘脾がなされた．その後，1953年Fowler[3]による265例の病理組織学的検討が加えられ，Eisenstat[4]によれば，1977年までの非寄生虫性脾嚢腫は500例以下とされており，本邦では1890年の有田[5]の報告以来，140余例が集計されている[6]．

脾嚢腫は内容液，成因，嚢胞の数(単胞性，多胞性)などにより分類されてきたが，現在ではMcClure[7]による分類が一般的である．本邦では真性54例，仮性55例，不明3例で，ほぼ同数である[8]．成因に関しては，非寄生虫性の真性嚢腫では，胎生期被膜の実質への迷入（Siegel)，中胚葉性細胞の重層化および化生（Bostich)，内胚葉性細胞の先天性遺残など諸説がみられる．一方，仮性嚢腫の成因には，外傷が深くかかわっていることが指摘され，Fowler[3]は仮性嚢腫の80%が外傷によるものとしており，本邦例では68例中22例に外傷の既往が認められている[9]．私どもの症例はいずれも明瞭なcell liningを認め，真性嚢腫と考えられ，

2例とも外傷の既往はなかった．

症状としては，嚢腫が少さい場合は無症状で，増大するに従い，上腹部不快，心窩部膨満感，左季肋部痛などを呈し，左季肋部に腫瘤を触知する様になる．他に呕気，便秘，食欲不振などの消化器症状もみられる．

本症の術前診断法としては，腹部単純X線撮影，胃腸透視，注腸造影，DIP，超音波検査，CTスキャン，腹腔動脈造影などが有用である．特に腹部単純X-Pでの左上腹部石灰化陰影は脾嚢腫を強く疑わせる．胃腸透視，注腸造影では，胃あるいは腸の圧排所見のみで粘膜面に病変のないことが，またDIPでは腫瘤が腎外性のものであることが確認できる．超音波検査は最も侵襲が小さく簡便で，腫瘤が嚢腫であることを容易に証明しうるが，自験症例2のごとく腫瘤が巨大な場合は原発部位同定は困難であろう．CTスキャンは非常に有用で，腫瘤の原発部位，性状，他臓器との関係，合併病変などが明確に診断できる．選択的血管造影では，脾に相当するAvascular area，脾動脈およびその分枝の圧排，伸展像，さらに脾動脈の偏位などが指摘される[10]．私どもの症例では，第1例が腹部単純X-P，超音波検査，CTスキャンにより，第2例では腹腔動脈造影，CTスキャンによって脾嚢腫の術前診断が下せた．しかし第2例に関しては，上昇していたCEA値が摘脾後正常に復した点や，DIPで左腎が造影陰性であったことなど不明確な点もあり，現在外来で経過観察中である．

治療としては嚢胞壁切除，造袋術，ドレナージなどの報告もみられるが，摘脾術が一般的であろう．

本症には著明な血小板減少症を呈した例[11]や，摘脾術後に血小板が著増し，血栓症のおそれをきたした例[12]など，凝固能異常の報告もあり，症例によっては注意深い術前術後管理が必要となろう．

結　語

術前に脾嚢腫と診断し，切除によりcystic lymphangiomaおよびmucinous cystadenomaと組織診断し得た真性脾嚢腫2例につき報告した．

稿を終えるにあたり，御指導を賜わりました金沢大学検査部松原教授ならびに金沢大学第1病理河原栄先生に深謝いたします．

本論文の要旨は第198回北陸外科学会にて発表した．

文　献

1) Andral G: Precis dánatomie pathologique. Gabon, Paris, 1829, p432—000
2) Péan J: Opération de splenectomie. Gaz Med depar 355: 45—00, 1896
3) Fowler RH: Nonparasitic benign cystic tumors of the spleen. Int Abst Surg 96: 209—227, 1953
4) Eisenstat TE, Morris DM, Mason GR: Cysts of the spleen. Am J Surg 134: 635—637, 1977
5) 有田久松：脾臓血嚢腫治験．順天堂医事研究会報告　89: 905—911, 1890
6) 坂田恒彦，山崎紘二，赤木弘昭ほか：脾嚢腫に併発した多発性早期胃癌の1例．大阪医大誌　36: 92—92, 1977
7) McClure RD, Altemeier WA: Cysts of the spleen. Ann Surg 116: 98—102, 1942
8) 加藤俊幸，小越和栄，佐野宗明ほか：脾嚢腫の2例．新潟ガンセンターの医病誌　17: 51—57, 1977
9) 九富勝美，小西　洋，間野正之ほか：石灰沈着をともなう仮性脾嚢腫の1治験例．日臨外医会誌　38: 215—219, 1977
10) Bron KM, Hoffman WJ: Preoperative diagnosis of splenic cysts. Arch Surg 102: 459—461, 1971
11) 森川景子，仁木洋子，星崎東明ほか：著名な血小板減少が先行した脾嚢腫の1例．臨血　19: 252—257, 1978
12) 竹内　隆，尾崎健一，杉原徹彦ほか：摘脾により著名な一時的血小板数増加を来たした巨大脾嚢胞の1例．外科診療　17: 517—523, 1975