日消外会誌　19（5）：993～996，1986年

盲腸軸捻転症の2例

都立府中病院外科，*同検査科
松本　潤　南　智仁　小野寺時夫
矢沢　知海　水口　国雄*

TWO CASES OF CECAL VOLVULUS

Jun MATSUMOTO, Tomohito MINAMI, Tokio ONODERA, Chikai YAZAWA and Kunio MIZUGUCHI*
Department of Surgery and Department of Pathology*, Tokyo Metropolitan Fuchu Hospital

索引用語：盲腸軸捻転症，腹膜偽粘液腫，虫垂粘液嚢胞腺癌

はじめに

盲腸軸捻転症は1837年 Rokitansky[1]により報告された比較的まれな疾患であり，全腸閉塞症の1％以下，S状結腸軸捻転症の10％以下の発生率といわれる[2)3)]．本邦では100例あまりの報告がある．盲腸軸捻転症を2例経験したので報告する．

症　例

症例1：61歳，男性．

主訴：右下腹部痛，呕吐，腹部膨満．

既往歴：51歳のとき心筋梗塞．

家族歴：特記すべきことなし．

現病歴：不整脈で当院内科入院中，昭和56年10月25日，間歇性右下腹部疝痛が発生した．鎮痙剤の効果が弱く，呕吐，腹部膨満をともなってきた．

現症：身長162cm，体重48kg，体温37.0℃，血圧126/80，脈拍92/分，不整あり．貧血や黄疸はない．腹部は膨隆し，右下腹部に圧痛，筋性防衛がある．

検査所見：白血球数8,000/mm³，BUN 40mg/dl で，他の血液生化学検査に異常を認めなかった（**表1**）．立位単純腹部X線写真では，左上腹部を中心に小腸ガス像と鏡面形成が見られた．原因不明の腸閉塞の診断で手術を施行した．

表1　血液及び生化学的検査所見（症例1）

血液		血液生化学	
RBC	425×10⁴/mm³	Na	147mEq/ℓ
Hb	13.5g/dℓ	K	3.5mEq/ℓ
Ht	40.2％	Cℓ	102mEq/ℓ
WBC	8000/mm³	T-P	7.8 g/dℓ
Pℓt	21.7×10⁴/mm³	BUN	40 mg/dℓ
		S-glucose	155 mg/dℓ

手術所見：右下腹部傍腹直筋切開にて開腹した．漿液性，淡黄色の腹水が中等度貯溜していた．盲腸は時計方向に180°捻転していた．盲腸および回腸は拡張著明であったが，壊死は認められなかったので捻転整復のみを行った．術後経過は良好で再発なく健在である（**図1**）．

症例2：68歳，男性．

主訴：腹痛，腹部膨満．

既往歴：45歳のとき精神分裂病．以後精神病院に入院していた．

家族歴：不明．

現病歴：昭和59年10月初旬より，時々間歇性，軽度の腹痛出現するも自然に軽快していた．10月17日昼食後，急に腹部疝痛出現し徐々に腹部が膨隆してきたため，当院救急外来を受診した．呕気，呕吐はなかった．

現症：体格小柄，栄養やや不良．体温37.6℃，血圧112/72，脈拍60/分，整．結膜に貧血を認めるが黄疸はない．顔面蒼白で皮膚は乾燥している．胸部に異常ないが，腹部は膨隆が著明で全体に圧痛があり，Blumberg 徴候陽性であった．腸雑音は減弱していた．

検査所見：血液生化学検査（**表2**）で貧血と白血球減少を認めた．立位単純腹部X線写真（**図2左**）では上腹部に鏡面形成をともなう大腸および小腸ガス像を認めた．臥位（**図2右**）では腹部中央に巨大なガス像を認めた．絞扼性腸閉塞を疑い，手術施行した．

手術所見：中腹部正中切開にて開腹した．腹腔内にはゼリー状，淡黄色の粘液と混濁した悪臭のある腹水

＜1985年11月12日受理＞別刷請求先：松本　潤
〒280　千葉市亥鼻1－8－1　千葉大学医学部第1外科

図1　開腹所見（症例1）
盲腸が180°時計方向に捻れていたが壊死はなかった．

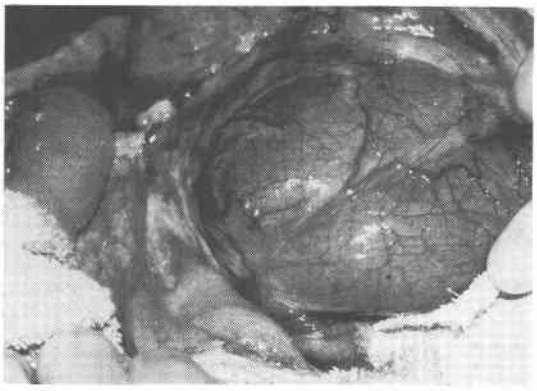

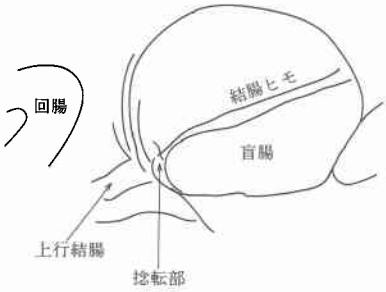

表2　血液及び生化学的検査所見（症例2）

血液					
RBC	311×10⁴/mm³		Pℓt	18.2×10⁴/mm³	
Hb	9.7g/dℓ		血液生化学		
Ht	29.5%		Na	139mEq/ℓ	
WBC	1800		K	4.3	Eq/ℓ
分画	Myelo	1	Cℓ	100mEq/ℓ	
	Meta	2	T-P	6.9	g/dℓ
	Stab.	23	BUN	23	mg/dℓ
	Seg.	64	S-glucose	238	mg/dℓ
	Lymph.	7			
	Mono.	18			
	Baso	2			

が多量にみられた．盲腸は360°反時計方向に捻転し，小児頭大に拡張していた．虫垂は超拇指頭大で根部に穿孔が認められた．回盲部を切除し，回腸瘻を造設した（図3）．

術後，食物摂取可能となったが，嚥下性肺炎が発生し，術後14日目に死亡した．

病理所見：摘出標本（図4）で，盲腸および上行結腸粘膜の壊死と虫垂根部の穿孔，および虫垂内に充満した粘液を認めた．剖検時，肝下面に多量に存在した粘液の光顕写真（図5）で，粘液内に腺細胞を認めた．虫垂原発の粘液嚢胞腺癌による腹膜偽粘液腫であった．

図2　腹部単純X線写真（症例2）
左が立位，右が臥位である．立位では，上腹部に鏡面形成を伴う腸管ガスを認め，臥位では腹部中央に巨大なガス像を認める．

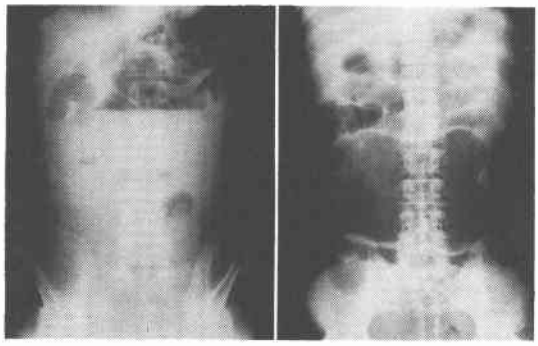

図3　開腹所見（症例2）
盲腸は360°反時計方向に捻れ小児頭大に拡大していた．その右上方に超拇指頭大に腫大した虫垂がみられる．

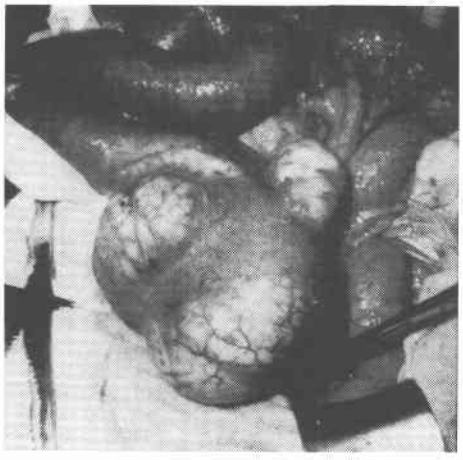

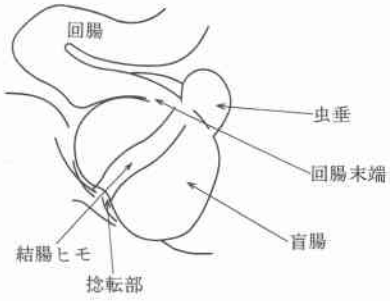

た．

考　察

盲腸軸捻転症の発生には盲腸の可動性が必要であり，これは胎生期の発生異常による．しかしWolfer[4]

図4　摘出標本（症例2）
虫垂には粘液が充満し，穿孔（ゾンデが通っている）があった．

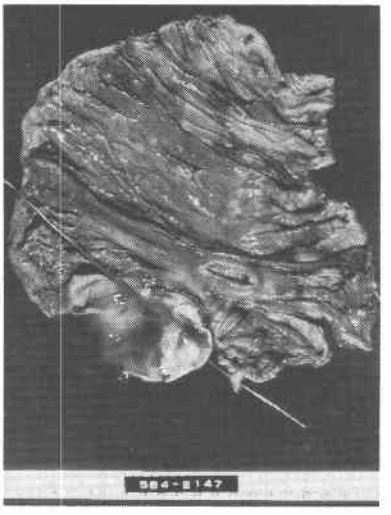

図5　腹腔内粘液の光顕写真（症例2）HE染色．×40
管状配列を示す腺細胞を認める．

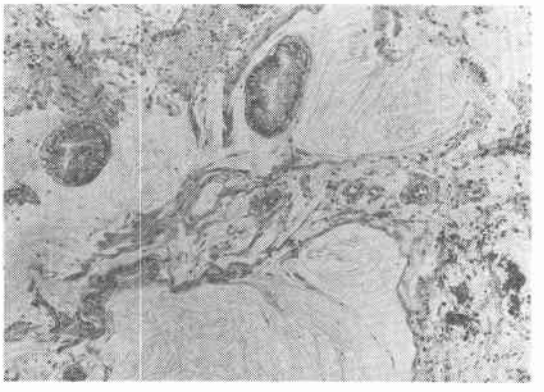

は，全剖検例の11%が盲腸可動性を有していて，さらになんらかの誘因が加わる必要があると述べている．諸家の報告[5)~7)]では，誘因として，妊娠，便秘，下痢，左側結腸の閉塞性病変，線維分の多い食物，腹部手術の既往などをあげている（**表3**）．自験の第1例の誘因は明らかでないが，第2例は，虫垂の病変およびtranquilizer長期服用による慢性便秘が誘因となったと考える．この虫垂の病変は，病理組織学的に粘液嚢胞腺癌であり，腹膜偽粘液腫となった．腹膜偽粘液腫は，1884年のWerth[8)]以来，多数の報告があるが，盲腸軸捻転症を合併した報告は，われわれの検索しえた限りでは見当らなかった．第2例は，慢性便秘に癌による虫垂の腫大とともない，虫垂が一種の振り子の役割をはたして，盲腸の捻転が起ったと考えたい．

表3　盲腸軸捻転症の病因

1. 胎生期の腸発達異常
   a）回転異常
   b）固定不全
   c）腸間膜の過長
2. 誘因
   a）妊娠
   b）便秘
   c）頻回の下痢
   d）左側結腸の閉塞性病変
   e）腺維分の多い食物
   f）腹部手術の既往

表4　盲腸軸捻転症の診断と治療

診断
1. 臨床症状
2. 画像診断
   a）単純レントゲン写真
   b）注腸造影
3. 大腸内視鏡
4. 術中診断

治療
1. 切除（右半結腸切除）
2. 非切除
   a）捻転整腹
   b）盲腸固定
   c）一時的盲腸瘻（チューブ）

3非手術
   a）注腸による整腹
   b）内視鏡による整腹

盲腸軸捻転症の診断（**表4**）は臨床症状に特有のものはなく，他の腸閉塞と変わらない．Hinshawら[9)]は，絞扼が強く急速に壊死性変化を起こすacute fulminating typeと，管腔閉塞が主で進行も緩いacute obstructing typeに分けている．自験例では症例1が後者，症例2が前者に属すると考えられる．

腹部単純X線写真では左上腹部に鏡面形成をともなう大腸ガス像，その右側に小腸ガス像を認めることが多い[10)]が，腸閉塞像が主で拡張した盲腸を認めるのは半数以下[11)]といわれる．本例では第1例では術後に写真を見直しても，捻転を考えることは困難であった．しかし第2例では臥位にて巨大な腸管（盲腸）ガス像を認め，立位にても典型例といえる像を呈しており，臨床経過と合わせて考えれば，正しい術前診断が得られたはずと反省した．

注腸造影はS状結腸軸捻転症との鑑別に有用であり，上行結腸まで造影剤が進入すれば特有の先細り像(bird beak sign)が認められる．しかし，腸管の壊死や穿孔の疑われる時は施行できないし，開腹を遅れさせ病変を進行させるのでむしろ不要の検査だとする考え[10]もある．

大腸内視鏡は，特に欧米でS状結腸軸捻転症の診断，治療に用いられており，これを盲腸軸捻転症に応用した報告[12]があるも一般的ではない．

結局，急性腹症として開腹し，術中に診断されることがなお多い．病変の急速な進行および所見の非特異性を考えれば，やむをえないと考える．

治療（表5）として，壊死がなければ捻転解除，盲腸固定，一時的盲腸瘻造設なども行われている[6)13)14)]．捻転解除，盲腸固定では腸管内腔を開放しないため感染などの合併症を低下しうるが，再発が問題となる．Toddら[14]は捻転解除で4.8%，固定で28.5%の再発を見たという．一時的盲腸瘻造設ではほとんど再発はみられないが，感染，内ヘルニア，内腸瘻などの合併症を起こす可能性がある．このため現在諸家の間で術式に対する一定の見解は得られていない．

結　語

盲腸軸捻転症を2例経験した．うち1例は虫垂粘液嚢胞腺癌による腹膜偽粘液腫を合併していた．

文　献

1) Rokitansky C: Sur les etranglements internes. Archf Gen Med 14: 202—210, 1837
2) 佐々部生三男：本邦イレウス症例の統計的観察．日医大誌 23: 835—840, 1956
3) Peterson H: Volvulus of the cecum. Ann Surg 166: 296—299, 1967
4) Wolfer JA, Beaton LE, Anson BJ: Volvulus of the cecum. Surg Gynecol Obstet 74: 882—894, 1942
5) Rivas AA, Dennison HC Jr: Volvulus of the cecum. Am Surg 44: 332—336, 1978
6) Andersson A, Bergdahl L, Van der Linden W: Volvulus of the cecum. Ann Surg 181: 876—880, 1975
7) Krippaehne WK, Vetto RM, Jenkins CC: Volvulus of the ascending colon: A report of 22 cases. Am J Surg 114: 323—332, 1967
8) Werth R: Klinische und anatomische Untersuchung en zur Lehre von den Bauchgeschwülsten und der Laparotomie. Arch Gynäkol 24: 100—102, 1884
9) Hinshaw DB, Carter R, Joergenson EJ: Volvulus of the cecum or right colon. Am J Surg 98: 175—181, 1959
10) Anderson JR, Mills JOM: Cecal volvulus: A frequently missed diagnosis? Clin Radiol 35: 65—69, 1984
11) Weiss BD: Cecal volvulus. Postgrad Med 72: 189—194, 1982
12) Anderson MJ, Okike K, Spender RJ: The colonoscope in cecal volvulus: Report of three cases. Dis Colon Rectum 21: 71—74, 1978
13) Roger SH, Catto J: Cecal volvulus. Arch Surg 115: 273—277, 1980
14) Todd GJ, Forde KA: Volvulus of the cecun: Choice of operation. Am J Surg 138: 632—634, 1979