日消外会誌　19（5）：997～1000，1986年

横行結腸間膜より発生したmesenteric fibromatosisの1例

富士市立中央病院外科
吉井　修二　秋元　博　原　伸一　石井　義之
柏木　秀幸　堀　訓也　曽爾　一顕

A CASE OF MESENTERIC FIBROMATOSIS OCCURRED IN THE TRANSVERSE MESOCOLON

Shuji YOSHII, Hiroshi AKIMOTO, Shinichi HARA, Yoshiyuki ISHII, Hideyuki KASHIWAGI, Noriya HORI and Kazuaki SOJI
Department of Surgery, Fuji City Central Hospital

索引用語：mesenteric fibromatosis

はじめに

Mesenteric fibromatosisは比較的まれな疾患であり，その術前診断も困難である．今回，われわれは横行結腸間膜原発と考えられた本症の1例を経験したので若干の考察を加えて報告する．

症　例

患者：37歳，男性

主訴：腹部腫瘤

既往歴・家族歴：特記すべきことなし

現病歴：1984年10月ごろより臍右方の腫瘤に気付き，11月12日，精査目的にて当科に入院した．

入院時現症：体格・栄養ともに良好で貧血，黄疸を認めない．胸部に異常所見なし．腹部では臍右方に7×10cmの表面平滑，弾性硬，圧痛なく，呼吸性移動をともなう可動性の腫瘤を触知した．肝・脾・腎を触知せず，腹水もなく，表在リンパ節の腫大も認められなかった．

入院時検査所見：末梢血，生化学，電解質，尿，便，心肺機能および腎機能検査のいずれも異常を認めず，腫瘍マーカーではtissue polypeptide antigenが140 ng/ml（正常値110以下）と軽度上昇を示した以外にはα-fetoprotein, carcinoembryonic antigen, ferritinなどは正常範囲内であった．

胃X線検査所見：前庭部に壁外性の圧排像が認められたが粘膜所見に異常は認められなかった（図1）．

図1　胃X線検査
前庭部に壁外性の圧排像（矢印）を認める．

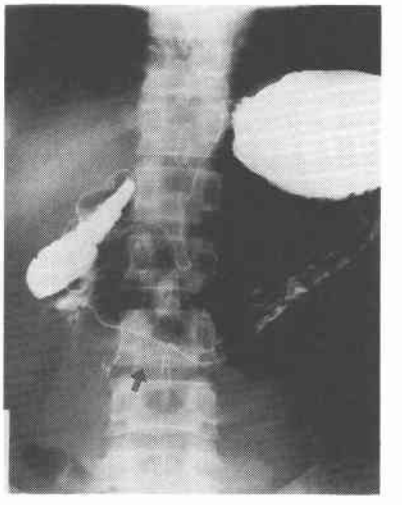

注腸検査所見：横行結腸右側1/3の部分で内腔が内上方に向って牽引され，あたかも大きな憩室を思わせた．また，この近辺において軽度の壁外性の圧排像も認められたが，狭窄，不整などは認められなかった（図2）．

点滴静注腎盂造影所見：腎盂・尿管には特に異常は認められなかった．

腹部超音波検査所見：腹腔内に比較的辺縁整で内部エコーもほぼ均一な充実性の腫瘤像を認め，腫瘤の中心にはstrong echoをともなっていたが，これは注腸検査時に横行結腸の憩室様部分に貯留したバリウムと

＜1985年11月12日受理＞別刷請求先：吉井　修二
〒105　港区西新橋3－25－8　東京慈恵会医科大学第2外科

図2　注腸検査
横行結腸に偽憩室（矢印）を認める．

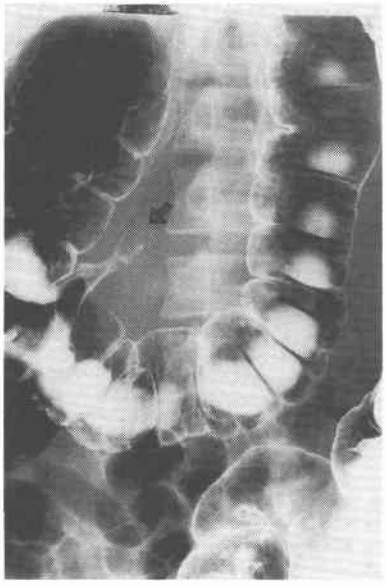

図3　腹部超音波検査
内部エコーは均一．中心部のstrong echo（矢印）は注腸時の偽憩室に貯留したバリウムに一致する．

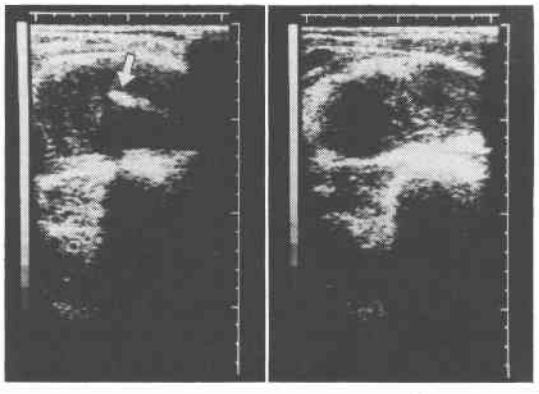

考えられた．また肝・胆・膵・腎および大血管には異常を認めず，腫瘤とこれら臓器との連続性もみられなかった（図3）．

腹部CT所見：辺縁整で内部はhigh densityの大きな腫瘤を右腹腔内に認め（図4），contrast CTでは中等度にenhanceされた．

以上の検索で腹腔内腫瘤の存在診断は得られたものの，確定診断を得ることなく11月22日，開腹術を施行した．

図4　腹部CT像
右腹腔内に辺縁整で内部は比較的均一な大きな腫瘤を認める．

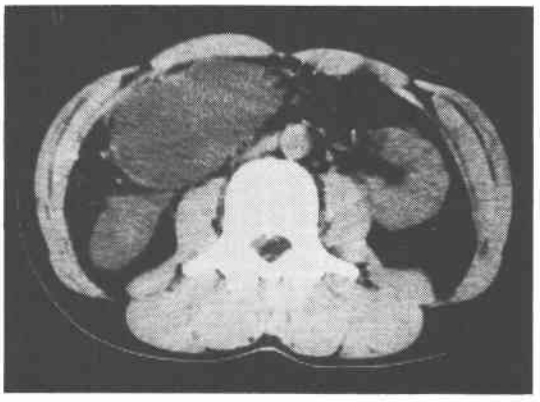

図5　術中写真
矢印が腫瘍

手術所見：正中切開にて開腹すると直下に横行結腸に接して手拳大の腫瘤を認め，表面は漿膜に被われており，漿膜下の腫瘤表面には大小の血管が豊富に存在していた．腫瘤は横行結腸を巻き込んだ形で一部十二指腸水平脚にまで達しており，腫瘍血管として中結腸動静脈および一部上腸間膜動静脈が関与しており，横行結腸間膜起始部より発生したものと考えられた（図5）．腫瘤に沿い周囲の血管および小腸の血行を確認しつつ横行結腸部分切除を含めて腫瘤を摘出した．

摘出腫瘤肉眼所見：約10×8cmの部分的に腹膜に覆われた卵形状腫瘤で，割面は灰白色を呈し処々で小巣状出血が加わっている．この腫瘤の一端に合併切除された横行結腸の一部がV字状に陥入しているのが見られ，注腸検査で得られた憩室様所見に合致する（図6）．

図6　摘出標本
10×8cmの部分的に腹膜に覆われた卵形状腫瘤

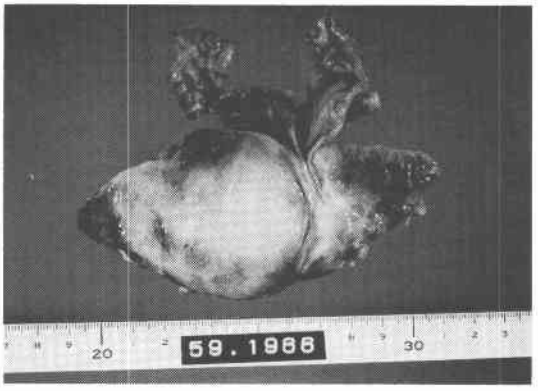

図7　病理組織像
a：錯綜する束状走行を示す線維芽細胞のびまん性増生
b：増生する線維芽細胞は結腸粘膜下組織にまでおよんでいる．

a　b

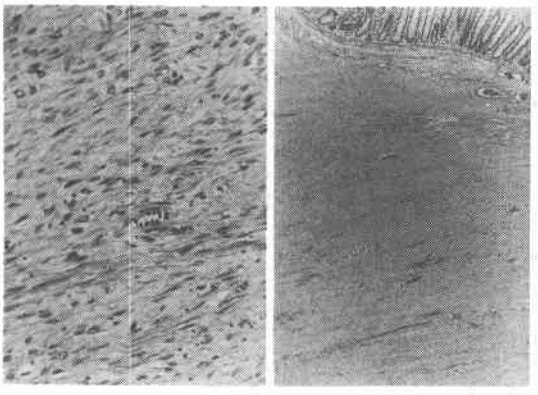

病理組織学的所見：基本的な組織像は錯綜する束状走行を示す小型～中型線維芽細胞のびまん性増生であり，その背景に種々の程度の膠原線維および類粘液基質を認める（図7 a）．時に大型のものを見出すが，全体に線維芽細胞に異型はなく，肉眼所見と併せ腸間膜原発のfibromatosisと診断した．腸管壁への侵襲状況は図7 bに見るごとく広汎かつ破壊性であり，漿膜側から増生する線維芽細胞は固有筋層をほぼ置換，粘膜下組織におよんでおり，かろうじて粘膜が残存するにすぎない．

術後経過：順調に経過し，術後18日目に軽快退院した．

考　察

腹腔内に発生するfibromatoses[1]のなかでmesenteric fibromatosisは1963年Yannopoulosら[2]が12例を集めて報告して以来，幾多の報告がなされているが[3)~5)]，比較的まれな良性疾患であり，また家族性大腸ポリポージスやGardner症候群などに合併することとして知られている[6)~8)]．本邦では木下ら[9]が家族性大腸腺腫症に合併した症例を報告し集計しているが，本症例のように単独に腹腔内に原発した症例は佐藤ら[10]も述べているようにきわめてまれである．

臨床症状としてはほとんどが本症例のように無症状に経過し，初めて腹部の腫瘤に気づくことが多いようであるが，時として腸管の閉塞や穿孔[11]，腫瘤の捻転による腹痛[12]などをきたすこともある．

診断的には腹部CTやecho, angiographyなどで存在診断は可能であるが，一般的にその質的診断は困難である[13]．林ら[14]は術中捺印細胞診にて診断しえた小腸間膜線維腫症の1例を報告している．

発生部位としては小腸間膜がもっとも多く，ほかに胃結腸間膜，胃脾間膜，小網や横行結腸間膜などにもみられる[2)15)]．本症例では横行結腸間膜原発と考えられたが，横行結腸間膜より発生したとする報告は数少なく，きわめてまれな症例といえよう．

病理組織学的には紡錘型線維細胞や線維芽細胞を主体とし，これら細胞間には膠原線維や炎症性細胞が種々に交錯している．核の異型性および分裂像も認められず，転移することもないが，周囲に浸潤性に発育する傾向にある[8]．

治療に関しては外科的に摘出切除することが第1と考えられている[4)16)]．小腸間膜より生じた症例では小腸の部分切除を含む合併切除を施行して摘出せざるをえない場合が多いが，上腸間膜動静脈の本幹を巻き込んでいるような例では切除不能となる場合もある[17]．また不完全摘出例では高頻度に再発することが知られている[3)4)]．本症例では横行結腸を巻き込み，結腸が部分的に憩室様に腫瘍に牽引され，いわゆる“pseudo-diverticula”を呈しており，また一部十二指腸水平脚にまで拡がっており，上腸間膜動静脈の基部近辺にまで浸潤していたが，横行結腸部分切除を含む腫瘤の完全摘出をなしえた．術後6カ月経過し再発の徴候はないものの今後十分な経過観察が必要と思われる．

再発例でもできうるかぎり外科的切除がまず考えられるべきである．外科的に切除不能例や不完全摘出例，あるいは再発で手術的摘出が不可能と考えられた症例

では放射線療法や化学療法が考慮され試みられてはいる[16]が，一般的に，これらによる治療効果はほとんど期待できないようである[3]．

おわりに

横行結腸間原発と考えられたmesenteric fibromatosisの1例を報告し若干の文献的考察を加えた．

術後6カ月経過したが，再発の徴候を認めないものの厳重なる経過観察が必要と思われる．

本論文の要旨は第133回静岡県外科医会集談会（浜松）において発表した．

文　献

1) Enzinger FM, Weiss SW: Soft Tissue Tumors. St. Louis, Mosby, 1983, p45—70
2) Yannopoulos K, Stout AP: Primary solid tumors of the mesentery. Cancer 16：914—927, 1963
3) Kim DH, Goldsmith HS, Quan SH et al: Intra-abdominal desmoid tumor. Cancer 27：1041—1045, 1971
4) Weinberger HA, Ahmed MS: Mesenchymal solid tumors of the omentum and mesentery: Report of four cases. Surgery 82：754—759, 1977
5) Bansal M, Shindelman LE, Geller SA et al: Mesenteric fibromatosis. Mt Sinai J Med (Ny) 50：527—530, 1983
6) Simpson RD, Harrison EG, Mayo CW: Mesenteric fibromatosis in familial polyposis. Cancer 17：526—534, 1964
7) Shons AR, Estrin J, Najarian JS: Gardner's syndrome and fibromatosis. Dis Colon Rectum 18：128—133, 1975
8) Naylor EW, Gardner EJ, Richards RC: Desmoid tumors and mesenteric fibromatosis in Gardner's syndrome. Report of Kindred 109. Arch Surg 114：1181—1185, 1979
9) 木下壽博，木村良次，田中　隆ほか：巨大デスモイドを合併した家族性大腸腺腫症の1例．胃と腸 19：667—672, 1984
10) 佐藤幹雄，三戸庫郎，西村栄彦ほか：小腸間膜より発生した腹腔内デスモイドの1治験例．臨外 36：1013—1017, 1981
11) Louw JH, Raynham WH, Birkenstock W: Peritonitis complicating mesenteric fibromatosis in familial polyposis of the colon. S Afr Med J 46：15—16, 1972
12) Hashmonai M, Hampel N, Auslaender L et al: Acute abdomen due to torsion of a pedunculated mesenteric fibroma. Surgery 78：665—667, 1975
13) Sacks B, Joffe N, Harris N: Isolated mesenteric desmoids (Mesenteric fibromatosis). Clin Radiol 29：95—100, 1978
14) 林　逸郎，江本　修，古沢　毅ほか：小腸間膜線維腫症の1例．日臨細胞会誌　21：726—730, 1982
15) Bonello J, Schultz L, Delaney JP: Primary benign solid tumors of the mesentery. Minn Med 60：405—407, 1975
16) Karakousis CP, Berjian RA, Lopez R et al: Mesenteric fibromatosis in Gardner's syndrome. Arch Surg 113：998—1000, 1978
17) Richards RC, Rogers SW, Gardner EJ: Spontaneous mesenteric fibromatosis in Gardner's syndrome. Cancer 47：597—601, 1981