日消外会誌　19（5）：1001～1004，1986年

成人 Hirschsprung 病の1例

熊本大学第1外科，前田外科医院*
金光敬一郎　大熊　利忠　大塚　憲雄
辻　龍也　宮内　好正　前田　浩司*

A CASE REPORT OF HIRSCHSPRUNG'S DISEASE IN ADULT

Keiichiro KANEMITSU, Toshitada OHKUMA, Norio OHTSUKA, Tatsuya TSUJI, Yoshimasa MIYAUCHI and Kohji MAEDA*
First Department of Surgery, Kumamoto University Medical School, *Maeda Surgical Clinic

索引用語：成人 Hirschsprung 病，結腸肛門管自動吻合

はじめに

Hirschsprung 病は生後間もなく発見され，外科的治療を受けるものがほとんどであり[1)2)]，成人になってはじめて外科治療を受ける例は極めて少ない．今回われわれは46歳の Hirschsprung 病の1例を経験し，3期分割手術により治癒せしめたので，主として術式について考察し報告する．

症　例

患者：No. 830714. 46歳，男性，自営業．

主訴：便秘．

現病歴：満期正常分娩で出生したが，胎便の排泄遅延がみとめられた．幼児期には便秘を呈し，浣腸および直腸内にゴムチューブを挿入して排便を行っていた．小学校高学年ごろから便秘は改善され順調に経過したが，昭和58年1月（45歳時）に再び頑固な便秘を呈したため近医を受診し，緩下剤の投与を受けた．しかし，その後左下腹部痛，血便がみられ，注腸透視・内視鏡検査の結果，直腸潰瘍を指摘されて昭和58年5月6日当科入院となった．

家族歴：特記すべきことなし．

既往歴：特記すべきことなし．

入院時所見：身長161cm，体重50kg，貧血・黄疸なし．胸腹部理学的に異常なし．

入院時検査成績：末梢血血液一般および生化学的検査，白血球数4,700/mm³，赤血球数480×10⁴/mm³，ヘモグロビン14.2g/dl，血小板数21.9×10⁴/mm³，血清総蛋白7.4g/dl，血清アルブミン4.2g/dl，血中尿素窒素14mg/dl，空腹時血糖94mg/dl，総ビリルビン0.5mg/dl，アルカリフォスファターゼ100u/l，GOT 26u/l，GPT 44u/l，$ICG_{0.5}$ K＝0.301，carcinoembryonic antigen 0 ng/ml，心電図上異常なく，胸部X線上異常所見はみとめられなかった．

注腸X線透視：バリウム充盈側面像では約4cmの狭小部がみられ，移行部と膨大部がみとめられた（図4）．二重造影正面像で直腸S状結腸に羽毛様の皺襞の集中がみとめられた（図1 B）．

直腸肛門内圧検査：open tip による infusion method にて測定した．直腸肛門内圧差は100cmH_2Oであり，肛門管の長さは3.5cmであった．また直腸肛門反射はみとめられなかった（図2）．

図1　注腸X線造影所見
A；充盈側面像で狭小部，移行部，膨大部がみとめられる．
B；二重造影正面像で直腸S状結腸に羽毛様の皺襞の集中がみとめられた．

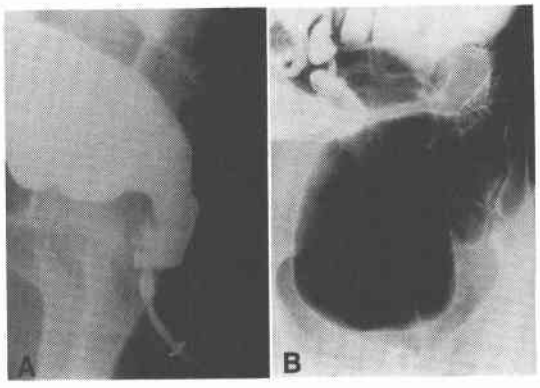

＜1985年11月12日受理＞別刷請求先：金光敬一郎
〒860　熊本市本荘1－1－1　熊本大学医学部第1外科

図2　直腸肛門内圧検査（術前）
Open tip による infusion method で測定した．肛門管の長さは3.5cm，直腸肛門内圧差は100cmH_2O であった．黒矢印の部で直腸内に空気50ml を注入しても，括約筋部の圧の下降はみとめられず，直腸肛門反射はみとめられなかった．
上段は括約筋から10cm 口側の直腸内圧，中段は括約筋から5cm 口側の直腸内圧，下段は括約筋部の内圧．

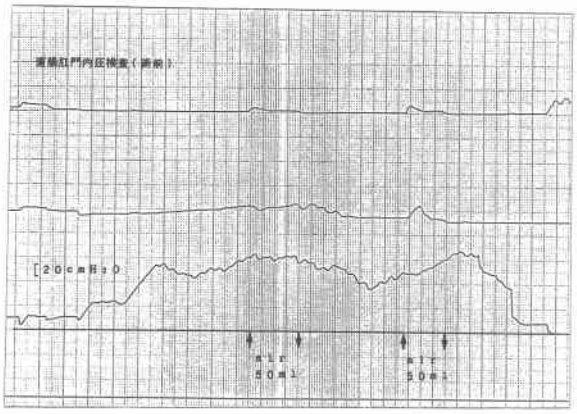

図3　直腸全層生検
粘膜下層，筋層間にはまったく ganglion cell はみとめられず，粘膜下層に太い神経の増生がみとめられた（矢印）．

確定診断をつけるため腰椎麻酔下に直腸の全層生検を行った．粘膜下層，筋層間にまったく ganglion cell はみとめられず，Hirschsprung 病と診断した（図3）．

図4　術中所見
著明に拡張したS状結腸がみとめられた．図左が肛門側である．

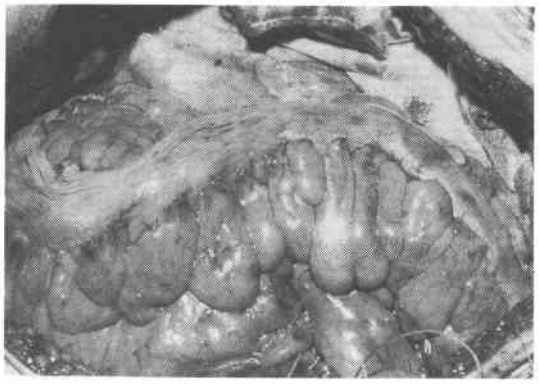

図5　摘出標本の組織像
狭小部では粘膜下層，筋層間には全く ganglion cell はみとめられず，粘膜下層には太い神経線維の増生が著明にみとめられた（矢印）．

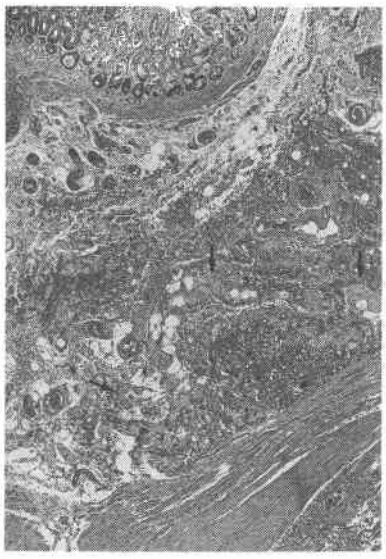

手術所見：手術は3期に分割して行われた．昭和58年6月23日に1期日として横行結腸に人工肛門を造設し，昭和58年10月25日に2期目の根治手術が行われ，昭和58年11月28日に3期目の人工肛門の閉鎖が行われた．

開腹すると直腸S状結腸から下行結腸にかけて著明な拡張と壁の肥厚がみとめられた（図4）．拡張が軽度な下行結腸にて切離し，その断端を凍結切片に供し，筋層間の神経叢および神経節細胞が存在することを顕

図6　摘出標本の組織像（筋層間の神経叢）
S状結腸では粘膜下層にも筋層間にもganglion cellがみとめられ，神経線維の増生はみとめられなかった．

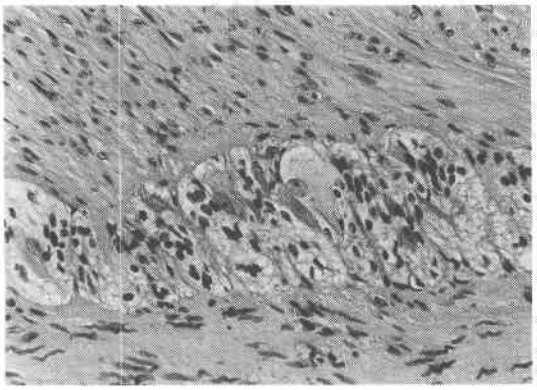

図7　注腸X線透視（術後）
吻合部のステープルは，肛門縁直上にみられ，吻合部から上部の結腸には拡張はみられなかった．

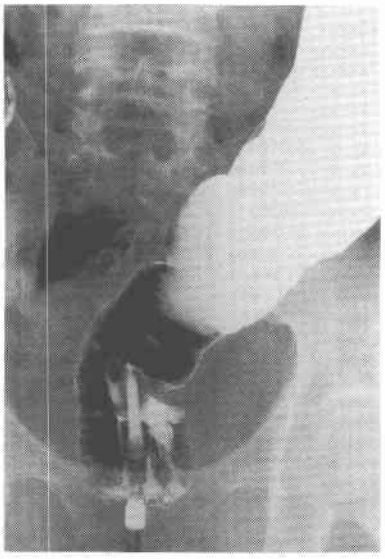

微鏡的に確認した．直腸はその外膜に沿って，なるべく神経線維を損傷しないようにして骨盤腔内にて歯状線直上まで剝離をすすめ，狭小部の直上を仮切断し，それより末梢の直腸を歯状線から肛門外へ翻転し引き出し，粘膜面の歯状線を直視下に確認しつつ，前壁は歯状線より口側10mm，後壁は歯状線直上にてEEA自動吻合器を用いて下行結腸と吻合した．

摘出標本の組織像：狭小部では粘膜下層にはまったくganglion cellはみとめられず，太い神経線維の増生

図8　直腸肛門内圧検査（術後）
直腸肛門内圧差は112cmH_2Oであり，直腸内へ50mlの空気注入（矢印）にて括約筋部の圧の下降がみとめられ，直腸肛門反射がみとめられるようになった．上段は括約筋部の内圧．下段は括約筋部から5cm口側の直腸内圧．

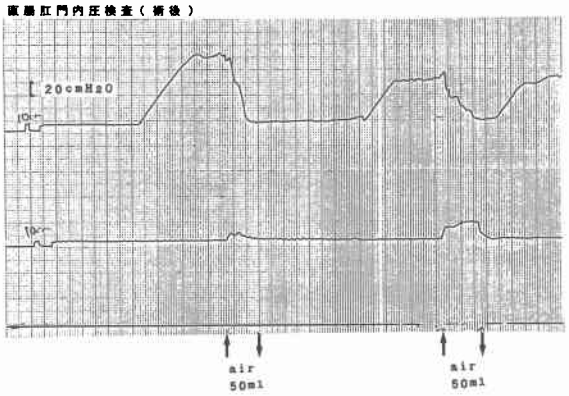

が著明であった(図5)．S状結腸では粘膜下層にも筋層間にもganglion cellをみとめ，神経線維の増生はみとめられなかった（図6）．

術後経過は順調で注腸X線透視では吻合部のステープルは肛門縁直上にみられ，吻合部より上部の結腸には拡張はみられなかった（図7）．

術後の直腸肛門内圧検査では直腸肛門内圧差112cmH_2Oであり50mlの空気注入により，括約筋内圧の下降がみられ，直腸肛門反射がみとめられるようになった（図8）．

また排尿障害および性機能障害はまったくみとめられず，勃起力，射精機能ともに正常である．

考　察

Hirschsprung病は1888年Hirschsprungが乳児剖検例を報告して以来注目されてきた[3]．本症は新生児期および乳児期に排便困難によりイレウス症状や直腸穿孔などにて発症するが，まれに浣腸や適切な排便処置により成人まで経過する症例も報告されている[2)4)5)]．今回の症例も浣腸などの排便処置にて45歳まで経過したが，直腸潰瘍からの出血，便秘症状により診断に至った．

Hirschsprung病はaganglionosisがその病像の本態であり，岡本[6]が報告しているごとく肛門から種々の範囲でみとめられるが，今回の症例は肛門から狭小部が3.3cmでshort aganglionosisと考えられた．

本疾患に対する手術は幼児ではSwenson法，Du-

hamel 法, Soave 法およびそれらの変法が行われ良好な成績を示している[1]. 成人症例の場合, 高浪ら[4]は Swenson 法, 高橋ら[7]は Soave—伝田変法を試みて報告している. また Metzger は Duhamel 法で合併症がないとし, McCready は Mayo Clinic で50例の成人 Hirschsprung 病に対して行われた6術式について検討し, Duhamel 法が良好な成績であるとしているが, いまだ確立された術式はないようである.

今回われわれは骨盤腔の狭い成人男子の症例に対して, 直腸を外膜に接して歯状線の高さまで剝離し, 直腸を肛門外へ翻転し, EEA 自動吻合器を用いて, 前壁は歯状線から約10mm, 後壁は歯状線直上にて下行結腸と全層一層吻合を行った. この術式では歯状線を確認し, aganglionosis 部をほぼ全部切除可能であり, 吻合操作が簡単で確実に行える利点があると考えられる. また肛門括約筋機構も温存でき, 術後の排便機能, 排尿, 性機能に全く障害をみとめず, われわれの術式は成人 Hirschsprung 病に対して極めて有用であると思われた.

文　献

1) 関　正道, 宗像敬明, 森田　建ほか：成人 Hirschsprug 病の1例. 日本大腸肛門病会誌　35：606—616, 1982
2) 咲田雅一, 平松戊辰, 原田　稔ほか：16歳女子にみられた Hirschsprung 病の1例. 京都府医大誌　84：787—792, 1975
3) 国枝篤郎：ヒルシュスプルング病について. 日医新報　3053：11—15, 1982
4) 高浪　巌, 大西英胤, 宇都宮利善ほか：成人になって根治術を行なった先天性巨大結腸症の1治験例. 医療　30：67—71, 1976
5) 鮫島恭彦, 内村正幸, 武藤良弘ほか：成人にみられた Hirschsprung 病の1例. 日臨外医会誌　38：76—81, 1977
6) 岡本英三：無神経節腸管の病態生理. 日平滑筋会誌　19：397—414, 1983
7) 高橋俊雄, 添野武彦：成人型 Hirschesprung 病に対する Soave—伝田変法. 外科診療　25：1675—1679, 1982
8) Metzger PP, Alver DT, Arnold GC et al: Hirschsprung's disease in adult. Dis Colon Rectum 21：113—117, 1978
9) McCready RA, Beart RW Jr: Adult Hirschsprung's disease. Dis Colon Rectum 23：401—407, 1980