日消外会誌　19（5）：1005～1008，1986年

肺・大腸重複癌の2例

国立療養所恵那病院外科
船戸　善彦　　堀田　哲夫　　斉藤　一史
三浦　　格　　水野　　力　　辻　　秀樹

TWO CASES OF MULTIPLE PRIMALY CANCERS OF THE LUNG AND THE LARGE INTESTINE

Yoshihiko FUNATO, Tetsuo HOTTA, Kazufumi SAITO, Itaru MIURA, Tsutomu MIZUNO and Hideki TSUJI
Department of Surgery, National Ena Sanatorium

索引用語：肺重複癌，大腸重複癌

はじめに

1個体に，2個以上の原発性悪性腫瘍の発生したものを重複癌といい，それらが同一臓器に発生した場合をとくに多発癌という．

最近，われわれは肺癌と大腸多発癌という三重複癌に3度にわたる根治手術を施行し，経過良好な症例を経験した．これに昭和53年に経験した肺・直腸重複癌の症例を併わせ，若干の文献的考察を加えて報告する．

症例 1

患者74歳，男性．

主訴：下血．

家族歴：父と姉が胃癌にて死亡．

既往歴：陳旧性心筋梗塞にて当院内科通院加療中．

現病歴：昭和59年6月22日，下血があり，翌日当院内科を受診．25日注腸造影にて異常を指摘され，26日入院となったが，入院時の胸部X線写真で左肺にも異常陰影を発見された．

入院時現症：身長160cm，体重53kg．眼瞼結膜および眼球強膜に貧血，黄疸なく，胸部聴診上も異常を認めない．腹部は平坦で右下腹部に軽度圧痛を認める．腫瘤は触知しない．

入院時臨床検査成績：軽度の貧血，低蛋白血症を認める．便潜血は陽性．carcinoembryonic antigen（CEA）が3.8ng/mlと軽度上昇している（表1）．

そのほかの検査所見：入院時の胸部X線写真では，左中肺野に直径約3cmの銭状影を認めた．喀痰細胞診により，病変は扁平上皮癌と診断した．

表1　入院時臨床検査成績

RBC	357×10^4/mm^3
Hb	11.2g/dl
Ht	34%
WBC	6000/mm^3
赤沈 1°	27mm
赤沈 2°	50mm
T.P.	6.2g/dl
Alb	3.2g/dl
ALP	8.6K-U
Cho. E	0.6ΔpH
GOT	20K-U
GPT	15K-U
LDH	329CW-U
γ-GTP	33mU/ml
便潜血	（＋）
CEA	3.8ng/ml

注腸造影では回盲部にapple core signを認めた．さらに大腸内視鏡にて，横行結腸およびS状結腸に3つのポリープを認めた．生検により，回盲部病変は腺癌と，他の3つは腺腫と診断した．

腹部超音波検査では左腎嚢胞を認めたが，肝転移などの所見は認めなかった．

治療：以上より，まず7月23日に右半結腸切除術を施行した．図1はその切除標本である．手術所見は，PM, N（－），S_0, P_0, H_0, M（－）：stage Ⅰで絶対治癒切除が行えた[1]．病理診断は中分化型腺癌であった（図2）．

術後は経過良好であり，40日後の9月3日に左上葉

＜1985年11月12日受理＞別刷請求先：船戸　善彦
〒509-72　恵那市大井町2719―10　国立療養所恵那病院外科

図1　上行結腸（黒矢印）に2型の腫瘍を，横行結腸（白矢印）に腺腫を認める．

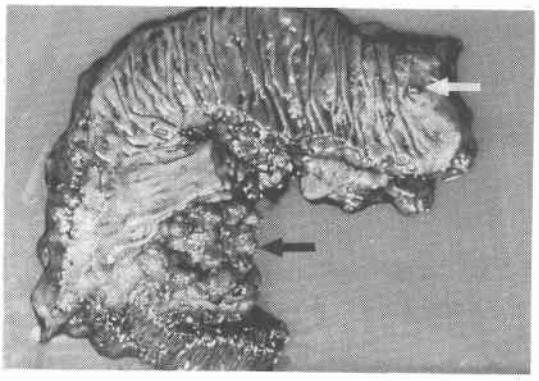

図2　細胞は大型，円柱状で，表面へ向かって増生するとともに，固有筋層中央部まで浸潤する．(HE, ×40)

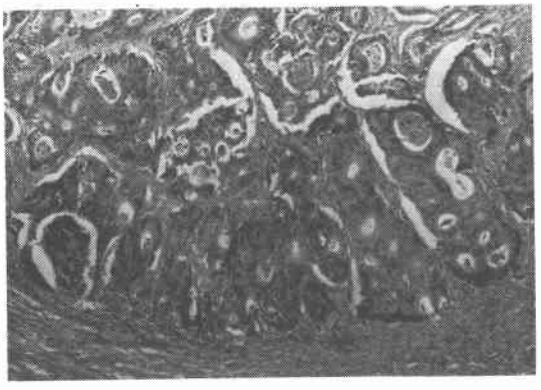

図3　肺尖後区に2.9×3.1cmの腫瘍を認める．

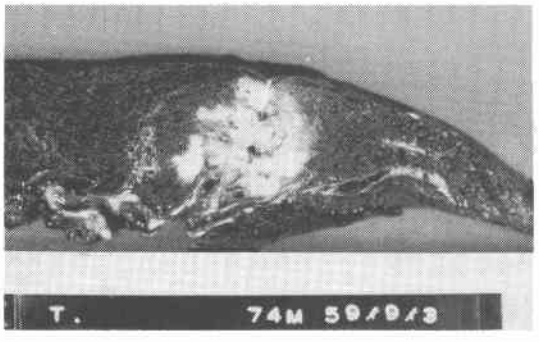

切除術を施行した．図3に切除標本を示す．手術所見はP_0, D_0, E_0, PM_0, N_0であった[2]．病理診断は中分化型扁平上皮癌であった（図4）．

この術後経過も良好であり，全身状態の改善した10

図4　線維性の間質を伴って増生する充実性の腫瘍で，大型の細胞よりなる扁平上皮癌である．(HE, ×40)

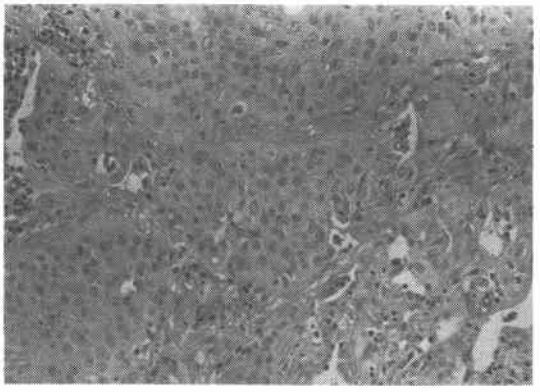

図5　乳頭腺管状発育を示し，細胞は大型で比較的分化した腺癌の像である．(HE, ×40)

図6　S状結腸の切除標本である．ポリペクトミーの瘢痕（矢印）より，腫瘍細胞は認められなかった．

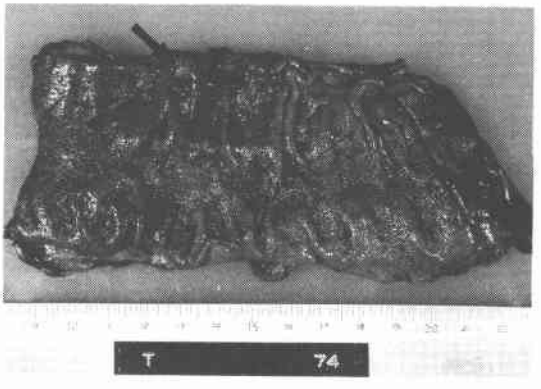

月4日に，残されたS状結腸ポリープに対する内視鏡的ポリペクトミーが行われた．採取された2つのポ

図7　肺・大腸重複癌．数字は手術月日を，斜線は切除範囲を示す．黒丸は悪性腫瘍で，白丸は腺腫である．

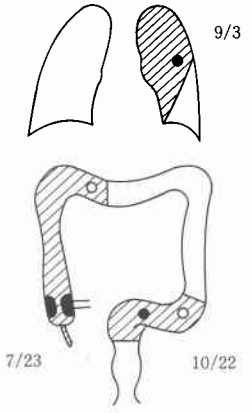

リープの一方は，やはり腺腫であったが，他方に癌化を認め，粘膜下浸潤が疑われた(図5)．そのため，初回手術後90日目の10月22日にS状結腸切除術を施行した．幸いにもポリペクトミーの瘢痕より癌細胞は認められなかった（図6）．

3度目の術後経過も良好で，患者は11月25日に退院した．

図7は癌および腺腫の発生部位と，それぞれの手術における切除範囲を示す．

症例 2

患者：79歳，男性．

主訴：咳嗽．

家族歴：特記すべきことなし．

既往歴：昭和52年6月に直腸癌（切除不能）にて人工肛門造設．

現病歴：昭和53年3月初めより，咳嗽，痰，胸痛があり，胸部X線写真で右上葉の肺炎と診断され，抗生剤の投与を受けた．4月1日の胸部X線写真では，肺炎像は消失したが，右肺門部に腫瘤影を残した．4月18日，気管支ファイバースコープにて右上葉気管支腔に腫瘍を認め，生検にて扁平上皮癌と診断された．この後，各種化学療法を行ったが，悪液質により同年8月17日死亡した．

考　察

重複癌の発生頻度は年々増加しており，本邦では癌剖検例中，1.26～8.14%[3]，臨床例においては癌症例の0.33～3.3%[3]と報告されている．癌の組み合わせとしては，本邦の癌の発生頻度を反映してか，胃癌と他の癌との重複が多い．

表2　肺・大腸重複癌

	年齢	性	第1癌	第2癌	発生
古賀ら[4]	74	♂	結腸腺癌	肺腺癌	異時
	69	♂	直腸腺癌	肺扁平上皮癌	異時
渡辺ら[6]	57	♂	結腸コロイド癌	肺扁平上皮癌	異時
富田ら[10]	68	♀	結腸腺癌	肺扁平上皮癌	異時
船戸ら	74	♂	結腸腺癌	肺扁平上皮癌	同時
	79	♂	直腸腺癌	肺扁平上皮癌	異時

一方に肺癌または，大腸癌をもつ重複癌は少なく，肺癌症例の2.1～6%[4)~7)]，大腸癌症例の2.6～7.1%[8)9)]に他臓器癌を認めたと報告されている．

肺癌と大腸癌の重複は非常にまれで，本邦では，われわれが渉猟しえた文献では8例[4)6)7)9)10)]にすぎない．このうち，年齢および組織型について記載のあった4例と，われわれの2例を表2に示す．発生時期については，第1癌と第2癌の確定診断の時期の間隔が6カ月以内のものを同時性とした．

表2によれば，肺・大腸重複癌は高齢の男性に多い．組織型では，大腸では腺癌が，肺では扁平上皮癌が多い．これらのことはそれぞれの癌の特徴を反映しているにすぎず，複数の癌が偶然に1個体に発生したような印象を与える．しかし，馬場ら[11]は，偶発的に重複癌が発生する頻度の期待値を算出し，実際の重複癌の発生頻度が偶然に重複癌になる頻度よりもやや高いとして，各個体の体質，遺伝，免疫などの因子と発癌との関係を論じている．本症例1では，59年12月6日にT細胞，B細胞，γ-グロブリンなどの免疫検査を行ったが，異常は認めていない．しかし，遺伝性素因の関与(父と姉が胃癌)は認められ，今後，癌症例に対し詳細な家族歴の聴取と免疫検査を行っていくことは，大切であると考える．

重複癌治療においては患者の全身状態さえ許せば，両病変の除去が最良の方法である．同時性重複癌の場合，いずれの病変を第1に切除するかということが問題で，富田ら[10]は悪性度の高い方を優先すべきといい，また古賀ら[4)5)]は，悪性度の比較が困難な場合には，肺病巣の所見のいかんが他臓器癌の治療方針を左右しうることより，肺切除を優先すべきと述べている．われわれの症例1では肺機能の温存および大腸癌の進行による出血，狭窄などを考慮して，大腸切除を優先させ，よい結果を得た．

おわりに

肺と大腸の重複癌を2例経験したので，若干の文献的考察を加えて報告した．

本論文の要旨は第212回東海外科学会総会で発表した．

文　献

1) 大腸癌研究会編：大腸癌取扱い規約．改訂第3版，東京，金原出版，1983
2) 日本肺癌学会編：肺癌取扱い規約．改訂第2版，東京，金原出版，1982
3) 古山明夫，岸本明比古，吉友和夫ほか：胃と尿管の重複癌の1例．癌の臨　27：1846—1849，1981
4) 古賀昭夫，石井　舜：肺癌と他臓器重複癌の治療．日外会誌　83：192—195，1982
5) 古賀昭夫，中村　敬，奥野武彦ほか：肺癌との重複癌の治療経験．癌の臨　23：1434—1437，1977
6) 渡辺洋宇，岩　　喬，山田哲司ほか：肺癌と他臓器重複癌症例の検討．日胸臨　37：623—630，1977
7) 西山祥行，森川利昭，中島秀嗣ほか：原発性肺癌手術症例にみられた重複癌．日胸外会誌　32：1575，1984
8) 宮崎逸夫，高島茂樹：大腸重複癌．消外　3：1921—1929，1980
9) 北條慶一，小山靖夫，伊藤一二：大腸重複癌．外科　33：1255—1262，1971
10) 富田正雄，柴田紘一郎，綾部公懿ほか：肺癌との重複癌症例の治療経験．外科診療　18：1253—1257，1976
11) 馬場謙介，下里幸雄，渡辺　漸ほか：重複癌の統計とその問題点．癌の臨　17：424—436，1971