日消外会誌　19（10）：2010～2019，1986年

食道癌の随伴病変に関する臨床病理学的検討
―その実態と臨床的意義を中心に―

新潟大学外科学第1講座（主任：武藤輝一教授）
吉　川　　時　弘

CLINICOPATHOLOGICAL ANALYSIS ON INTRAEPITHELIAL AND INTRAMURAL LESIONS ASSOCIATED WITH ESOPHAGEAL CARCINOMA

Tokihiro YOSHIKAWA
First Department of Surgery, Niigata University, School of Medicine

胸，腹部食道癌切除例104例を対象として，食道癌の随伴病変の実態と臨床的意義を中心に，臨床病理学的検討を加えた．

随伴病変は肉眼所見，ルゴール染色所見，組織学的所見より，①孤立不染帯，②多発病巣，③上皮内伸展病変，④壁内転移に大別でき，さらに，上皮内伸展病変は範囲と長さから ie_1, ie_2, ie_3に，壁内転移は肉眼形態，組織学的所見よりtype 1, type 2, type 3に亜分類が可能であった．

随伴病変により，複雑な発育，進展を示す食道癌の生物学的特性の一端をみることができる．また，その診断や判定にルゴール染色法は極めて有用な補助手段である．

索引用語：食道癌，随伴病変，食道ルゴール染色法

I. はじめに

上部消化管内視鏡診断の進歩，とくに扁平上皮内グリコーゲンのヨード反応（Shiller）試験）を利用した，ルゴール染色法の食道疾患への導入[1)~3)]により，食道病変の診断能が飛躍的に向上した．その結果，食道癌も早期癌の診断や治療が論じられる時代となったが，食道癌症例の大半はいまだ高度進行癌であり，外科治療に際しさまざまな術式，合併補助療法の工夫[4)5)]や改善が行われているにもかかわらず，その予後は必ずしも満足しうるものではない．

食道癌の発育，進展は他の多くの消化器癌に比べ複雑であり，治療成績向上のためには術前より癌の特性を把握し，個々の症例に応じた積極的な治療方針をたてる必要がある．

ルゴール染色法は肉眼診断の困難なことが多かった．上皮内癌をはじめとする食道癌に伴う副病変（随伴病変）を内視鏡下，あるいは切除標本において，色調変化の差として容易に診断することを可能にした．著者はこれら随伴病変に注目し，その実態と臨床像を中心に，食道癌の生物学的特性について検討を試みた．

II. 検討対象

1981年1月より1984年12月までの4年間に切除され，十分な肉眼観察，病理組織学的検索が可能であった胸，腹部食道癌104例を対象とした．対象症例の性別は男性91例，女性13例（男女比7：1）であり，平均年齢は62.1歳（34歳～87歳）である．術前治療法別では3,000～4,000radの照射（R）にBleomycin, Tegafurの化学療法（Ch）を併用した照射・化学療法併用（R＋Ch群）15例，照射単独（R群）34例，Cisplatin単独使用の化学療法1例と術前治療例が50例であり，術前治療非施行（未処置群）は54例である．主癌巣の占居部位別にはIu 7例，Im 55例，Ei 36例，Ea 6例であり，Im, Ei症例が大半を占めた（**表1**）．

III. 検討方法

1. 観察および記録方法

検討症例は原則として以下の手順に従い，肉眼所見，ルゴール染色所見および病理組織学的所見の観察，記

＜1986年2月12日受理＞別刷請求先：吉川　時弘
〒113　文京区本駒込3―18―22　都立駒込病院外科

表1　術前治療と癌腫占居部位

術前治療＼占居部位	Iu	Im	Ei	Ea	計
未処置	5	30	18	1	54
照射・化学療法	1	7	6	1	15
照射単独	1	17	12	4	34
化学療法	0	1	0	0	1
計	7	55	36	6	104

（多発は主癌巣で判定した）

録を行った．

1）新鮮切除標本の肉眼所見，0.2%ルゴール液による染色所見の観察，記録ならびにカラー写真撮影を行った．

2）切除標本を過伸展にならない程度に伸展し，10%ホルマリン液で固定後，新鮮切除標本同様に固定標本の肉眼所見，ルゴール染色所見を観察，記録した．

3）随伴病変とくに小病変の組織学的検索のため，ルゴール染色下で割線を入れ，食道全長にわたり5mm幅階段状準連続切片を作製した．

4）各切片のHE染色を行い，ルーペ像のスケッチおよび光学顕微鏡下で，癌腫を中心とする食道全体の再構築を行った．

5）病変部，ルゴール染色による染色不良部位（不染帯）に相当する切片では，連続切片，割面部対側のブロックより逆切片を作製し，必要に応じPAS染色その他の特殊染色を加え，総合的な組織判定を行った．

癌腫の病理組織学的所見，その他の記載は食道癌取扱い規約第6版[6]に従った．また，病変部の大きさ，距離の計測はルゴール染色を加味した固定標本，またはその等倍率コピーを用いて行った．

2．異型上皮の判定

食道癌に伴う食道上皮は組織学的に多彩な異型，炎

図　1

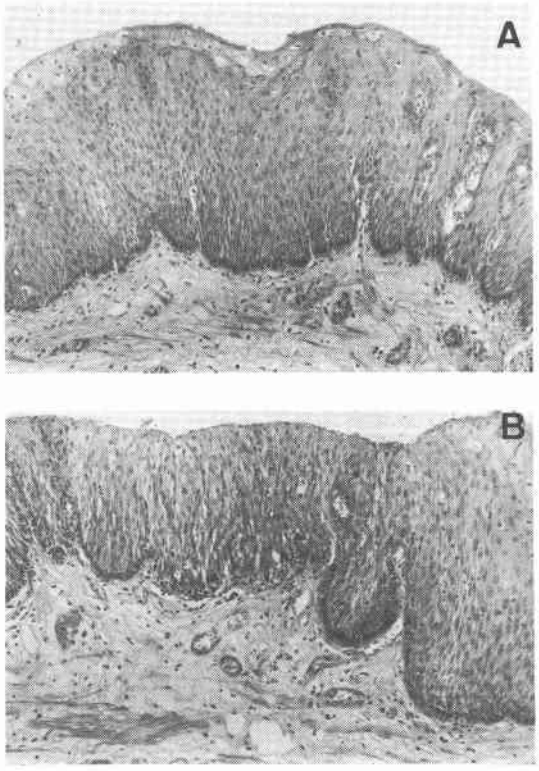

A：癌とは判定できないが，細胞増生，核の濃染像，一部に核の異型，大小不同があり，悪性病変と判定される．（×100）
B：主癌巣の近くでは，明らかな上皮内癌へ連続性に移行している（×100）

図　2

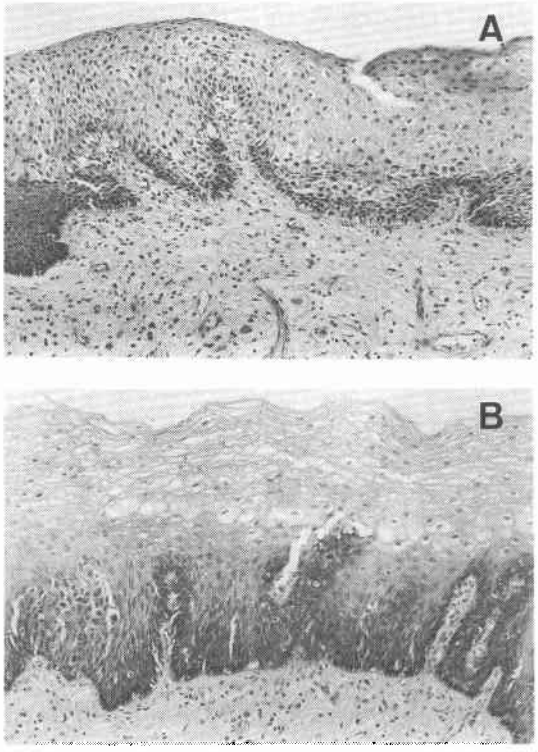

A：核の濃染像，細胞増生が認められるが，配列に著しい汚れはなく，良生の異型上皮と判定される．（×100）
B：基底細胞の増生があるが，乳頭増生，炎症細胞浸潤など軽度の食道炎所見がみられ，炎症に伴う可逆性の変化である．（×100）

症像を示すが，著者は基底細胞を中心とした細胞増殖，細胞異型，核の大小不同，核の濃染像，配列異常などより，①癌，②癌と確診できないがその疑いが強い，あるいは将来癌化する可能性が極めて濃厚と判定できる異型上皮（atypical basal cell hyperplasia, premalignant atypia, **図1**）の2条件を合わせて，臨床的な悪性病変とした．このほか，異型はみられても悪性病変を否定できるもの，炎症などに伴う可逆性の異型と考えられるもの（**図2**）は，正常上皮を含めてすべて良性病変として取り扱った．

3．随伴病変の分類

食道上皮および壁在性に認められる随伴病変を肉眼所見，組織所見にルゴール染色所見を加味し，次のように分類した．

1）孤立（平担）不染帯

切除標本のルゴール染色により不染を示す病変のうち，主癌巣より0.5cm以上の正常染色部を介する粘膜病変とし，組織学的に主癌巣との連続性が認められるもの，切り出し割線に含まれていない病変は除外した．

2）多発病巣

主癌巣と2cm以上の正常組織を介して存在する，上皮内癌を中心とした臨床的な悪性病変であり，脈管性の転移を否定できるものとした．

3）上皮内伸展病変

主癌巣とほぼ連続して認められる上皮内癌を主体とした悪性病変であり，その範囲と長さより ie_1, ie_2, ie_3 に亜分類した（**図3**）．上皮内伸展病変を認めない症例は ie_0 として対比した．

4）壁内転移

脈管性（主にリンパ行性）に主癌巣と離れた食道壁または胃壁に転移し，定着，発育したと判定できる病変であるが，脈管構造の確認できる病変は脈管内侵襲として取り扱った．壁内転移もその組織形態学的所見よりtype 1, type 2, type 3に亜分類した（**図4**）．

IV．結　　果

1．随伴病変の出現頻度，肉眼診断，組織学的所見

1）孤立不染帯

孤立不染帯は104例中30例（28.8%）に41病変として認めた．存在部位は主癌巣の占居部位がIuでは肛門側に，Ei, Eaでは口側が大半を占めた．術前治療法別の出現頻度は未処置群26.7%（15/54），R+Ch群29.4%（4/15），R群27.8%（10/34）と差を認めなかったが，臨床的な悪性病変の占める割合は未処置50%（10/20），R+Ch群20%（1/4），R群46.2%（6/13）と，

図3　上皮内伸展病変の亜分類

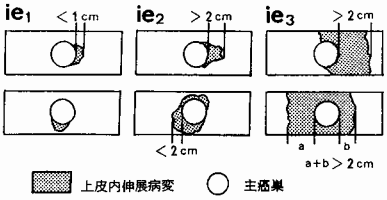

ie_1：主癌巣から1cm以下の小範囲に，病変が認められるもの

ie_2：1～2cmの範囲で認められるか，2cmを越えても全周性でないもの

ie_3：2cm以上で，ほぼ全周に病変の及ぶもの

図4　壁内転移の亜分類

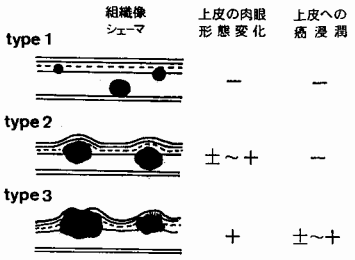

未処置群とR群でやや高い傾向にあった（**表2**）．

孤立不染帯の長径と組織像の関係をみると，長径1cm以内では悪性病変が32.1%（9/28）であったのに対し，1～2cm 57.1%（4/7），2cm以上66.7%（4/6）と，1cm以上の不染帯では悪性病変が高率であった．また，ルゴール染色前の新鮮切除標本（または写真）による病変部の肉眼診断は，不染帯の長径が2cm以上となる病変では比較的容易であったが，2cm以下の病変では肉眼診断が困難であった（**表3**）．

2）多発病巣

多発病巣は104例中11例（10.6%）に認められた．術前治療法別の出現頻度は未処置群13.0%（7/54），R+Ch群6.7%（1/15），R群8.8%（3/34）と未処置群がやや高い傾向にあった．今回の対象例では，多発病巣の肉眼型はすべて表層型であり，長径の小さい病巣，深達度epを示した病巣では，ルゴール染色前の肉眼診断が困難であった．しかし，多発病巣の大きさと深達度の間には，一定の傾向を認めなかった（**表4**）．

3）上皮内伸展病変

表在癌10例，R－表在癌3例を除く91例中41例（45.1%）に上皮内伸展病変を認めた．特に，術前未処置群では75%（33/44）と最も高率であり，しかも ie_2, ie_3 とした広範囲の上皮内伸展病変を有する症例が33

表2　術前治療方法と孤立不染帯

	症例数	病変数	悪性病変	良性病変
未処置 n=54	15 (26.7)	20	10 (50.0)	10
照射・化学療法 n=15	4 (29.4)	5	1 (20.0)	4
照射単独 n=34	10 (27.8)	13	6 (46.2)	7
化学療法 n=1	1 (100)	3	0	3
計	30	41	17	24

(　):%

表3　孤立不染帯の病変の大きさ（長径）と組織像

組織 / 長径	悪性病変		良性病変			計
	癌	異型上皮	異型上皮	正常上皮	その他*	
～1 cm	8 (3)	1 (1)	7	11	1	28
1～2cm	3 (1)	1	2		1 (1)	7
2cm以上	4 (4)				2 (2)	6
計	15 (8)	2 (1)	9	11	4 (3)	41

＊：正常上皮の変性，剥離，再生上皮
(　)：肉眼診断可能例

表4　多発病巣症例

症例		多発病巣 部位	大きさ	肉眼診断	深達度	主癌巣 局在	肉眼型	組織型	a	n	ly・v	上皮内伸展	壁内転移	予後
未処置例	69 M	虹側 3.0cm	1.0×2.5cm	+ 発赤	ep	Im	表層	中分化	m	0	−	−	−	2年9月 生
	63 M	虹側 6.0	0.6×0.5	−	ep	Im	表層	高分化	sm	0	+	−	−	2年3月 生
	57 M	口側 2.2	1.5×3.0	+ 発赤・顆粒	ep	Im	表層	高分化	sm	0	−	−	−	4月 生
	61 M	口側 3.0	0.7×1.0	−	ep	Ei	潰瘍	低分化	mp	2	++	ie₂	−	4月 †
	62 M	虹側 3.5	2.5×1.5	+ 発赤	ep	Ei	潰瘍	中分化	2	4	++	ie₃	+	8月 †
	57 M	虹側 2.0	1.2×1.0	−	ep	Im	潰瘍	中分化	2	3	−	ie₁	−	2年2月 †
	68 F	虹側 3.5	2.0×2.0	+ 発赤・顆粒	mm	Iu	非定型	中分化	2	2	+	ie₃	−	10月 †
術前治療例	61 F	口側 3.2	1.0×0.5	+	sm	Ei	潰瘍	中分化	mp	2	−	−	−	8月 †
	74 M	口側 5.5	0.8×0.8	+ 発赤・顆粒	mm	Im	潰瘍	低分化	mp	1	−	−	−	2年1月 †
	70 M	口側 3.8	0.5×1.0	−	mm	Ei	潰瘍	中分化	2	0	+	−	−	1年3月 生
	55 M	口側 3.5	0.7×0.7	−	ep	Ei	潰瘍	中分化	2	0	+	−	−	1年 †

例中18例（54.5%）と半数を占めた．一方，術前治療例ではR＋Ch群28.6%（4/14），R群12.5%（4/32）と未処置群に比し出現頻度が低率であった．また，ルゴール染色前の肉眼判定による上皮内伸展病変の存在診断はie_2, ie_3では全例可能であったが，ie_1では42.9%（9/21）の診断率であった（表5）．

4）壁内転移

壁内転移は104例中8例（7.7%）に13病変として認めた．転移病変数は1病変が6例，2病変1例，5病変1例であり，主癌巣より口側の転移が多かった（**表6**）．壁内転移を3型に亜分類したが，type 1は正常上皮下にあり肉眼診断は不可能で，ルゴール染色でも転移巣の上皮はほぼ正常の染色性を示した．type 2は正常の上皮からなる小円形隆起を示し，上皮はPAS染色陽性であるが，ルゴール染色では染色不良を示すものが多かった．さらにtype 3は頂部にびらん，タコイボ状陥凹を有する小円形隆起を示し，肉眼診断は容易であった．組織学的には，頂部の上皮が転移巣からの癌浸潤により破壊され，癌の粘膜面への露出や，一部は転移巣と基底細胞層が異型細胞を介し移行する像のみられる例があった（図5）．

表5　術前治療と上皮内伸展病変

	ie_1	ie_2	ie_3	計
未処置 n=44	15 (7)	10 (10)	8 (8)	33 (25)
照射・化学療法 n=14	4 (1)	0	0	4 (1)
照射単独 n=32	2 (1)	2 (2)	0	4 (3)
化学療法 n=1	0	0	0	0
計	21 (9)	12 (12)	8 (8)	41 (29)

R－表在癌，表在癌13症例を除く　(　)：肉眼診断可能例

表6　壁内転移症例

症例		壁内転移 部位・個数	形態	主癌巣 局在	大きさ	組織型	a	n	ly・v	上皮内伸展	多発病巣	予後
未処置例	58 M	口側 1	type 1	Im	4.0×3.0	低分化	3	2	+	−	−	3月 †
	56 M	口側 1	type 2	Im	4.5×3.0	中分化	2	0	+	ie_2	−	8月 †
	54 M	口側 1	type 2	Im	6.5×3.5	低分化	2	4	++	ie_3	−	7月 生
	62 M	虹側(両) 1	type 3	Ei	4.5×2.5	中分化	2	4	++	ie_3	+	8月 †
術前治療例	59 M	口側 1	type 1	Im	2.5×1.5	高分化	2	0	−	−	−	1年1月 生
	74 M	口側 1	type 1	Im	3.0×1.5	未分化(低)	1	0	−	−	−	9月 生
	62 M	口側 2	type 2 type 3	EaEi	6.5×4.5	高分化	2	4	−	−	−	6月 †
	53 M	口側 4 虹側 1	type 1 type 3 type 3	Im	5.3×3.0	高分化	3	3	+	−	−	5月 †

2．随伴病変と主癌巣の臨床病理学的相関

1）孤立不染帯

孤立不稀帯と主癌巣の臨床病理学的所見との間には，一定の相関は認められなかった．

2）多発病巣

主癌巣の深達度とは一定の相関がなく，m, sm癌でも3例に多発病巣を認めた．一方，主癌巣がmp以上の多発病巣併存例では，主癌巣の組織型は角化傾向の少ない中，低分化型扁平上皮癌が占め，第2群以上の遠隔リンパ節転移陽性例が多かった．また，未処置群では脈管内侵襲が高度であり，広範な上皮内伸展病変の併存が4例中3例に認められた（**表4**）．

3）上皮内伸展病変

表在癌10例を除く術前治療未処置44例において，主癌巣の肉眼形態と上皮内伸展病変とに明らかな相関は見出せなかったが，主癌巣の境界の不明瞭な症例，また，潰瘍，隆起型と判定できない，非定型的な肉眼形態を示す症例ではie_2, ie_3が多い傾向にあった．

主癌巣の組織型別にie_2, ie_3の広範囲な上皮内伸展

図5　壁内転移巣から正常上皮の基底細胞層へ，異型細胞を介して連続性の変化が認められる（×8）（×200）

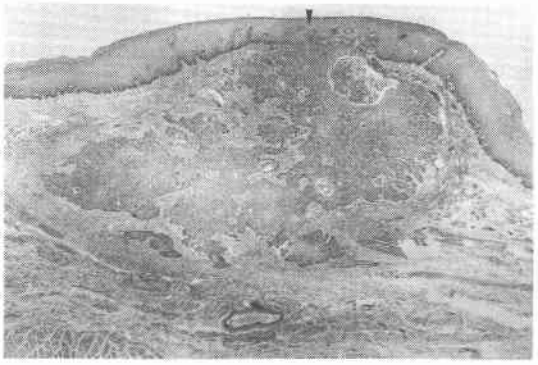

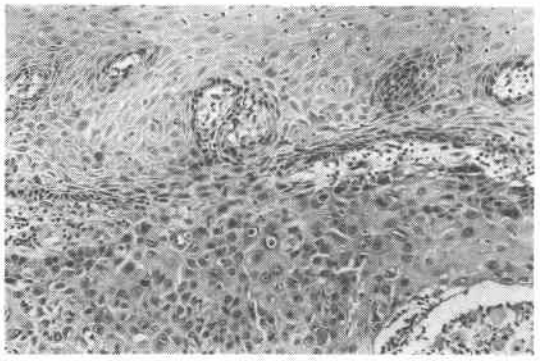

表7　組織型と上皮内伸展病変

組織型＼上皮内伸展	ie_0	ie_1	ie_2	ie_3	計
高分化	3	7	3	1	14
中分化	6	6	4	4	20
低分化	2	2	3	3	10
計	11	15	10	8	44

病変の占める割合をみると，高分化型扁平上皮癌28.6%（4/14），中分化型40%（8/20），低分化型60%（6/10）と，分化度が低くなるに従い高率であった（**表7**）．

主癌巣の深達度と上皮内伸展病変には明らかな相関はなかったが(**表8**)，リンパ節転移陽性例の割合は ie_0 54.5%（6/11），ie_1 53.3%（8/15），ie_2 70%（7/10），ie_3 100%（8/8）と，広範囲な上皮内伸展病変を併存する例で高率であった(**表9**)．また，ie_3を示す症例ではリンパ節転移度も高く，さらにに脈管内侵襲の中，高度例が半数以上を占めていた（**表9，10**）．

4）壁内転移

壁内転移を有する症例の主癌巣は比較的大型の潰瘍

表8　深達度と上皮内伸展病変

深達度＼上皮内伸展	ie_0	ie_1	ie_2	ie_3	計
mp	2	1	3	0	6
a_1	1	1	0	1	3
a_2，a_3	8	13	7	7	35
計	11	15	10	8	44

表9　リンパ節転移と上皮内伸展病変

	ie_0	ie_1	ie_2	ie_3	計
n_0	5	7	3	0	15
n_1	1	1	0	0	2
n_2	3	3	6	3	15
n_3以上	2	4	1	5	12
計	11	15	10	8	44
リンパ節転移度	28/395 (7.1%)	37/700 (5.3%)	19/424 (4.8%)	36/392 (9.2%)	118/1911 (6.2%)

表10　脈管内侵襲と上皮内伸展病変

脈管内侵襲＼上皮内伸展	ie_0	ie_1	ie_2	ie_3	計
―	2	4	1	0	7
軽　度	8	9	9	3	29
中等度	0	2	0	2	4
高　度	1	0	0	3	4
計	11	15	10	8	44

型を示した．深達度は8例中7例が a_2，a_3であり，第3群，4群の遠隔リンパ節転移陽性例が半数を占め，Im 2例，Ei 1例の3例には頚部リンパ節転移を認めた．また，未処置例では全例脈管内侵襲が陽性であり，ie_2，ie_3と広範な上皮内伸展病変の併存を4例中3例に認めた（**表6**）．

3．随伴病変と予後

今回の検討では，随伴病変と予後に明らかな相関関係は見い出せなかった．しかし，多発病巣を有する症例では，リンパ節転移陰性例4例(うち3例は表在癌)を除き，3年生存例を認めなかった(**表4**)．また，広範な上皮内伸展病変や壁内転移を併存する症例では，術後1年以内の早期に広範なリンパ行性，血行性転移を来す症例が多かった（**表6，図6**）．

V．考　　察

癌の生物学的特性や悪性度を知ることは，癌の治療を行う上で極めて重要である．食道癌においても，肉眼形態を中心に悪性度分類が試みられている[7)8)]が，食道癌では術前の十分な形態観察が困難なことが少なくなく，さらには癌の発育，進展が複雑なため，術前診断，切除標本の肉眼型と組織所見とが比較的一致する胃癌[9)10)]のように，明解な形態分類は行い難いのが現状である．

一方，食道癌に伴い，上皮内癌をはじめとする副病

図6　上皮内伸展病変と生存率

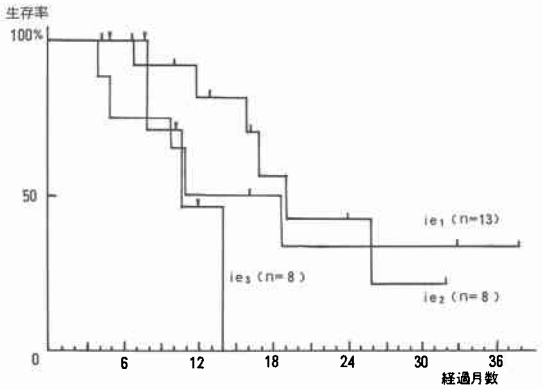

変（随伴病変）が，高頻度に存在することが従来より知られている[11)~16)]．外科臨床上，これら随伴病変をめぐる議論は，主に口側食道の切除断端の癌遺残や，切除線決定に際しての問題点として取り上げられ，これまで，食道癌のもつ生物学的特性の中に位置づけた研究は少ない．その理由のひとつに，随伴病変が通常の肉眼判定では診断が困難なことが多いことが挙げられよう．

近年，扁平上皮に含まれるグリコーゲンとヨードとの呈色反応を利用した，ルゴール染色法(Shiller 試験)が食道疾患にも応用され[1)~3)]，通常の内視鏡検査では形態変化に乏しく，その診断が困難であった上皮内癌等の病変を，色調変化の差として比較的容易に診断することが可能となった．そのため，食道癌とくに表在癌の診断能が飛躍的に向上し，さらには随伴病変の診断も容易となった．また，ルゴール染色法は切除標本にも応用しうるもので，随伴病変の肉眼形態観察と確実な組織学的検索をも可能とした．

著者はこの方法を用いて，切除標本の肉眼所見，ルゴール染色所見と従来の組織学的知見とを比較検討した結果，食道癌の随伴病変の性状より，食道癌の複雑な発育，進展の一端が捉えられ，食道癌治療の有力な指標となりうるのではないかと考え，本研究をすすめた．

臨床的に問題となる食道癌の随伴病変としては，主癌巣に連続あるいは孤立した上皮内癌と，主癌巣から脈管内侵襲（とくにリンパ管侵襲）を介した壁内転移があげられる[13)~16)]．前者はしばしば癌とは診断できない異型上皮を伴っているが，その組織判定，取扱いについては種々の見解[13)15)17)~20)]があり，今なお議論の多いところである．磯野[15)]はこれら異型上皮の異型度分類を行い，癌を疑う病変あるいは将来癌化が予想される病変は，外科的切除の対象にすべきであると述べているが，著者も現時点では，良性と確診できない異型上皮は切除対象と考えるため，これら異型上皮を上皮内癌を中心とした癌巣に含めて，臨床的な悪性病変として取り扱うこととした．すなわち，随伴病変を，1）孤立（平担）不染帯，2）多発病巣，3）上皮内伸展病変，4）壁内転移に大別し，上皮内伸展病変は長さと範囲により ie_1, ie_2, ie_3 の3型に，また，壁内転移は肉眼所見，組織所見より type 1, type 2, type 3に亜分類した．

この分類は純粋に組織学的見地からは幾つかの問題点を含むが，外科臨床上重要な随伴病変をこの範疇にほぼ網羅でき，術前内視鏡検査時はもとより，切除標本の肉眼観察に際して，組織所見をも考慮した，客観的な随伴病変判定を可能とする利点を有していると考える．

以下，著者の行った随伴病変分類に従い，その実態，診断や判定に際しての問題点，随伴病変の臨床的意義などについて考察を加える．

1．孤立不染帯

ルゴール染色を応用し食道癌病変を検討した報告は少ない．また，孤立不染帯の定義も報告者により異っており，その実態は明らかではないが，吉田[21)]は進行食道癌64症例の内視鏡検査で30病変の孤立不染帯を認め，9病変が上皮内癌でたったとし，末永[22)]は切除例46例中28例，51病変の孤立不染帯のうち27病変が癌巣であっと報告している．

今回，著者の検討では104例中36例（28.9%），41病変の孤立不染帯を認め，うち17病変（41.5%）が上皮内癌を中心とした悪性病変であった．また，孤立不染帯の長径が1cm 以下では32.1%（9/28）が悪性病変であったのに対し，1～2cm57.1%(4/7), 2cm 以上66.7%(4/6)となっていた．井手[23)]は不染帯の大きさが1.0×1.0cm 以下では上皮内癌が44.0%（11/25），1.1×1.1～2.0×2.0cm　87.5%（7/8），2.1×2.1cm 以上100%(7/7)であるとし，神津[24)]も，ルゴール液に非変色で癌病変と指摘できる病変は，ある程度の面積を有している傾向があると，自験例同様の報告をしている．また，長径1cm 以上の悪性病変では，秋山[12)]のいう全層型上皮内癌の組織像を示す部分が多く，発赤，びらん，時に顆粒状変化として，病変部の肉眼診断が可能である．しかし，孤立不染帯の大半を占める1cm 以下

の病変は肉眼所見に乏しく，その診断にはゴール染色法の併用が不可欠である．

一方，佐野[25]は主に内視鏡診断の立場から，ルゴール染色性や染色パターンにより，その不染帯を形成する組織像の推定が可能であると報告している．実際，長期にわたる内視鏡的観察が可能な場合は，良，悪性病変の鑑別にルゴール染色法が十分応用できることを著者らも経験しているが，孤立不染帯の組織像は多彩であり，また，術前照射などによっても食道癌巣，時に正常食道上皮は容易に変性，びらん形成などの組織変化を生じ，それらがさまざまな不染帯を形成することが少なくない．したがって，最終的には不染帯の生検，組織学的検索により，診断を確定することの重要性は論を待たない．

必ずしも悪性病変ではない孤立不染帯を随伴病変のひとつに含めた理由は，悪性病変との鑑別を要す良性病変が，上述のように食道癌巣周囲に数多く存在するためであり，多くの良性食道病変を偽陽性として拾い上げてしまうが，逆に，肉眼診断時の悪性病変，とくに多発病巣や小癌巣の見落しを，ほぼ防げるものと考えている．

2．多発病巣

多発病巣は104例中11例（10.6%）に11病変として認められ，全例とも肉眼型は表層型であり，主に上皮内癌からなる組織像を示していた．多発病巣の出現頻度は田中[16]14.7%，三戸[14]8.6%と自験例同様10%前後の報告が多く，組織像も上皮内癌を主体とするものが多い．一方，Postlethwait[26]によれば，剖検1,000例の食道上皮に認められた上皮内癌は0.3%にすぎず，食道癌における10%前後の多発病巣の存在は，別の癌巣が偶然併存したとするより，食道癌の多中心性発生を示唆する所見と考えられる．これを裏付けるように，自験例では表在癌にも23.1%（3/13）の多発病巣が認められ，林[23]も非照射表在癌の18%に多発を認めたと報告している．

今回，著者は田中[16]の報告同様に，主癌巣から2cmの正常組織の介在をもって多発病巣と判定したが，その理由は，検討対象に照射を中心とした術前治療例を含めたからである．保坂[27]は，術前照射例の肉眼的正常部に癌細胞の残存する症例は30.2%であるが，潰瘍または硬結より2cmを越える例は少ない，と報告しており，2cmの正常組織の介在により，主癌巣の癌遺残を疑わせる病変を除外し，より正確な病変判定が期待できると考えている．

多発病巣の存在部位は主癌巣の口側に多く，主癌巣から4cm以内にその大半がみられるとの報告[14)16]が多い．自験例でも多発病巣は口側にやや多く，主癌巣辺縁からの距離は最長6.0cm（平均3.6cm）であった．しかし，主癌巣から8cm以上離れた部位に多発病巣が認められたとの報告[16]もあり，食道癌症例の術前診断に際しては，多発病巣の存在を考慮し，可能な限り食道全長を詳細に検索する必要がある．

多発病巣併存例の予後は表在癌では比較的良好であったが，mp以上の進行癌ではn（－）1例を除き，3年生存例を認めなかった．田中[16]も多中心性発育型ではn_2（＋）例が多く，3年生存率12%，5年生存率0%と不良であると報告している．また，三戸[28]は副病変や上皮内伸展を共存するものにリンパ管侵襲傾向が強いとしているが，自験例でもとくに未処置群の多発病巣併存例ではie_2，ie_3の広範な上皮内伸展病変をも併存し，リンパ節転移，脈管内侵襲の高度な例が多くみられ，予後不良の要因になっていると考えられる．すなわち，多発病巣を有する進行癌症例においては，他の随伴病変，高度なリンパ節転移，脈管内侵襲の存在を念頭に治療法を考慮する必要があり，術後も厳重な経過観察を要するものと考えている．

3．上皮内伸展病変

主癌巣から上皮内癌を主体としてほぼ連続する上皮内伸展病変は，他の報告[11)~16)29]にもみられるように，食道癌の随伴病変では最も多く，1cm以上の長さをもつ病変も，磯野[15]6.3%，清水[29]13%と比較的高率とする報告が多い．今回，自験例の検討では45.1%（41/91：表在癌を除く）に上皮内伸展病変が認められ，ie_2，ie_3の広範囲伸展例もおのおの13.1%，8.8%であった．

しかし，上皮内伸展病変は照射を中心とした術前治療により出現率が低率となり未処置群の75%（33/44）に対し，R＋Ch群28.6%（4/14），R群12.5%（4/32），Ch群0%（0/1）であった．秋山[12]は，食道癌に随伴する上皮内癌の認められた症例が，術前非照射例で29.7%，半連続切片による組織学的検索例は80%であったが，照射例ではわずかに9.8%にすぎなかったと述べ，三戸[14]も非照射例41.6%，照射例14.7%と自験例同様の成績を報告している．

上皮内伸展病変の肉眼診断は，ie_1の小範囲例では正常上皮との色調変化が乏しく，判定困難なことが少なくない．また，ie_2，ie_3の広範囲例では発赤，びらん所見から存在診断は可能なことが多いが，肉眼診断した範囲と組織学的な病変範囲とは必ずしも一致しない．

一方，ルゴール染色を行うと，上皮内伸展病変は比較的明瞭な不染帯を示し，黒褐色調に染色される正常上皮と区別され，組織学的に病変部を再構築しても，上皮内伸展病変は不染帯とほぼ正確に対応する．また，正常染色部と不染帯の境界に点墨を行い，点墨部の組織学的検討より，上皮内伸展病変の範囲と点墨部がほぼ一致することも確認することができた．しかし，術前治療例では主癌巣や正常上皮の修飾性変化が，上皮内伸展病変様の不染帯として認められることがあり，未処置例でも上皮の変性やparakeratosisのため，広範囲な不染帯を示した症例を少数ながら認めており，上皮内伸展病変との鑑別上，注意を要すと考えられる．

未処置群において，上皮内伸展病変とリンパ節転移との相関をみると，転移率はie_1では53.5%（8/15）とie_0の45.5%(5/11)と同率であったが，ie_2 70%(7/10)，ie_3 100%（8/8）と上皮内伸展病変が広範な症例ほど，リンパ節転移は高率であった．とくにie_3ではリンパ節転移度も9.2%と最も高く，頚部，胸部，腹部にわたる広範なリンパ節転移を示す症例が多かった．上皮内伸展とリンパ節転移との相関を報告した論文は少ないが，病変が広ければ，脈管内侵襲や潜在性のリンパ節転移の危険性は高くなりうる[20)30)]．最近，表層拡大型食道癌の概念[30)31)]も定着し，その報告例が増加しており，このような広範囲の上皮内伸展病変を示す症例では，治療に際し，遠隔リンパ節転移の可能性を含んでいることを考慮すべきである．

上皮内伸展病変を有する症例の主癌巣の組織型については，高，中分化型扁平上皮癌が多いとの報告[29)]がみられ，今回の検討でもie_1では高，中分化型の占める割合が高かったが，ie_2，ie_3では田中[16)]の報告同様，むしろ，中，低分化型が多かった．川口[32)]によれば，分化度が低くなるに従い，リンパ節転移陽性例が多くなり，自験例におけるie_2，ie_3症例のリンパ節転移率は，病変の広がりとともに，組織型によっても規定されていることが考えられる．

上皮内伸展病変をもつ症例の予後については，症例数が少なく，経過年数も短いため，一定の相関を認めなかったが，ie_3を示した症例では術後早期にリンパ行性，血行性再発を来す症例が多かった．荻野[33)]もmp，a_1の表在進展例では非進展例に比べ，予後が不良であると報告しており，遠隔リンパ節転移の多い，広範な上皮内伸展を有する症例では，術後経過を厳重に観察する必要がある．

上皮内伸展病変も多発病巣同様，食道癌の多中心性発生の現れとする考えが[11)12)15)16)]，次第に有力になりつつあり，上皮内伸展という用語についても慎重であるべきとの意見[12)]が出ている．実際，広範囲の上皮内伸展病変では，癌巣の周囲上皮に様々な異型細胞がみられ，いずれ次々に癌化していくと考えられる組織像が，しばしば認められる．また林[23)]は，表在癌において表層拡大型を示す症例が21%に認められたと報告しているが，自験例でも表在癌13例中，ie_2，ie_3様の上皮内癌を示した症例をおのおの2例経験しており，著者も広範囲の上皮内伸展病変については，多中心性発生の考え方を支持するものである．一方，小範囲の上皮内伸展病変辺縁では，癌巣が正常上皮を非除しつつ，進展していることを思わせる組織像を示すことも少なくない．したがって，上皮内伸展病変を範囲と長さにより亜分類することは，臨床のみならず，組織学的にも意義があるものと考えている．

4．壁内転移

壁内転移は104例中8例（7.7%）に認められ，術前治療が有効でa_1と判定された1例を除き，すべてa_2，a_3の高度進行癌であった．

壁内転移の頻度については井手[34)]8.4%，渡辺[35)]7.0%などの報告があり，さらに井手[34)]は，壁内転移例ではリンパ節転移の強い例が多いとし，渡辺[35)]もn_0は6.9%にすぎず，n_3，n_4（＋）例が各々37.9%，20.9%であったと報告している．自験例ではn_0 36.7%（3/8）とリンパ節転移陰性例も多かったが，リンパ節転移陽性例では，頚部リンパ節転移3例(Im 2例，Ei 1例)を含め，遠隔リンパ節への転移が著明であった．

壁内転移を有する症例の予後は一般に不良といわれる．渡辺[35)]は1年以内に95.7%が主にリンパ行性再発で死亡したとし，井手[34)]は3年生存率は6%にすぎないと報告しているが，自験例でも1年以内に62.5%（5/8）が，広範なリンパ行性，あるいは血行性転移を来し死亡した．すなわち，壁内転移の存在は広範囲の上皮内伸展病変同様に，リンパ節転移を中心とした広範な癌の進展を意味し，食道癌の予後を大きく左右している．したがって，壁内転移例では手術時のリンパ節郭清範囲，術後治療の選択などを考慮する必要があり，その術前診断は臨床上重要である．

著者は壁内転移を3型に亜分類したが，以下に述べる臨床上，組織学的な問題点を明らかにし，病変の客観的評価を容易とすることを目的としたものである．

すなわち，type 1は厳密には脈管内侵襲と区別しにくい病変を含み，また，その術前診断は現時点では極

めて困難であり，今後の課題として残されている．type 2は最も典型的な壁内転移巣であり，内眼診断上は粘膜下腫瘍との鑑別が必要となるが，肉眼形態，ルゴール染色態度より鑑別は必ずしも困難でない．また，頻度からみても[26]，食道癌に随伴するtype 2様病変では，粘膜下腫瘍よりも壁内転移を最初に疑い，punch biopsyや神津ら[24]の角探針による生検法を考慮すべきである．

type 3の肉眼診断は比較的容易であるが，組織学的には，転移巣から正常上皮の基底胞層に移行する，連続した異型像がみられ，多発病巣との鑑別が必要となることがある．一般に食道癌では，上皮内の癌巣が小さいまま深部浸潤を開始する例は少ないと思われ，type 3のこのような変化は，転移巣から正常上皮に浸潤が及んだ結果と考えられる．しかし，渡辺[36]のいう下方発育型sm癌様の発育を示す多発病巣であれば，あるいは秋山[13]のいうseparate noduleが術前照射により，周囲の上皮内癌を失い再生上皮で覆われれば，壁内転移巣との肉眼的，組織学的鑑別は困難である．

食道癌症例は高度進行癌が多く，教室では治療成績向上のため，手術に加えて照射，Bleomycin, Tegafurなどの化学療法を中心とした術前，術後の合併療法を積極的に行ってきた．このうち術前治療については他の報告[37]同様，治療有効例の予後が無効例に比べ良好という結果が得られているが，術前治療中に遠隔転移を来す例もあり，いずれの症例に術前治療効果を期待できるかについては，未解決の点が多かった．

今回の検討では，壁内転移がなく，ie_0, ie_1を示した症例に癌の広がりが限局している傾向が認められた．また，これら症例は中，高分化型扁平上皮癌であり，肉眼型は限局した腫瘤あるいは潰瘍型を示す症例が大半を占めた．塩崎ら[37]は，高分化型扁平上皮癌および内視鏡像で腫瘍辺縁の立ち上がりが明瞭なものに，術前治療有効例が多いと報告しており，壁内転移がなく，ie_0, ie_1を示す症例では，従来の術前治療による治療効果が期待できる症例が多いと考えられる．一方，壁内転移や広範な上皮内伸展病変を有する症例では，リンパ節転移など癌の広がりも広範であり，自験例からみると，術前治療を含めて従来の治療法では，予後向上に一定の限界があると考えざるを得ない．

近年，食道癌に対しCisplatin, Methotrexate Vindecineなど，強力な化学療法の併用が試みられ[38][39]，さらに温熱療法，照射を併用し治療効果が得られたとの杉町ら[40]の報告がみられるが，壁内転移や広範な上皮内伸展病変を有する症例では，こうした強力な集学的治療を術前，術後にわたり行なう必要があると思われる．このように，食道癌の予後向上のためには，食道癌の発育，進展および生物学的特性を考慮し，症例ごとに適切な治療法，検討する必要があるが，その選択の際に，随伴病変の診断は有力な情報をもたらすものと考えている．

VI. まとめ

1. 胸腹部食道癌切除例104例を対象として，食道癌の随伴病変の実態と臨床的意義を中心に，臨床病理学的検討を加えた．

2. 随伴病変は肉眼所見，ルゴール染色所見，組織学的所見より，①孤立不染帯，②多発病巣，③上皮内伸展病変，④壁内転移に大別でき，さらに，上皮内伸展病変は範囲と長さからie_1, ie_2, ie_3に，壁内転移は肉眼形態，組織学的所見よりtype 1, type 2, type 3に亜分類が可能であった．

3. 孤立不染帯は30例41病変に認め，悪性病変が41.5%を占めた．不染帯の長径が1cm以上を示すものでは，悪性病変の可能性が高かった．

4. 多発病巣は11例（10.6%）に認め，食道癌の多中心性発生を示唆するものと考えられた．一方，多発病巣を併発する進行癌症例では，高頻度に遠隔リンパ節転移を認め，予後不良例が多かった．

5. 上皮内伸展病変は41.5%にみられ，術前未処置群では75%と高率であった．上皮内伸展病変が広範囲になるに従い，遠隔リンパ節転移が高率となる傾向を認めた．

6. 壁内転移は7.7%（8例）に認めた．壁内転移を有する症例はa_2, a_3あるいは遠隔リンパ節転移陽性例が多く，壁内転移は広範な癌の進展を示唆する所見と考えられた．

7. 随伴病変の観察より，複雑な発育，進展を示す食道癌の生物学的特性の一端をみることができる．また，その診断や判定に，ルゴール染色法は極めて有用な補助手段である．

稿を終るにあたり，御校閲を賜った武藤輝一教授，直接ご指導いただいた佐々木公一講師，新潟大学医療技術短期大学部曽我淳教授に深甚なる謝意を表わすとともに，教室員各位のご協力に深謝いたします．

文　献

1) Brodmerkel GJ: Shillers test, An aid in esophagoscopic diagnosis. Gastroenterology 60: 813, 1971
2) 酉家　進，木本邦彦，加藤三郎ほか：食道粘膜観察

のための新しい試みとその応用．Gastroenterol Endosc 16：386—393，1974
3）赤坂裕三，奥田順一，井田和徳ほか：食道ルゴール法の基礎と臨床応用について．Gastroenterol Endosc 18：84—91，1976
4）武藤輝一，川口正樹，佐々木公一ほか：胸部食道癌の切除郭清術式．手術 35：1267—1274，1981
5）佐々木公一，武藤輝一，大山慎一ほか：教室における食道癌に対する外科治療の現況．新潟医会誌 94：181—189，1980
6）食道疾患研究会編：食道癌取扱い規約第6版．東京，金原出版，1984
7）秋山 洋，宮薗 光，鶴丸昌彦ほか：食道癌の悪性度と肉眼型の相関について．日外会誌 81：1044—1048，1980
8）掛川暉夫，安藤暢敏，藤田博正ほか：病型別にみた食道癌の治療方針．日外会誌 81：1049—1053，1980
9）胃癌研究会編：胃癌取扱い規約．第11版，東京，金原出版，1985
10）中村恭一：胃癌の構造．東京，医学書院，1982，p7—44
11）Suckow EE, Yokoo H, Brock DR: Intraeptithelial carcinoma cioncomitant with esophateal carcinoma. Cancer 15：733—740，1962
12）秋山 洋，牛山孝樹，木暮 喬：食道癌にみられる上皮内癌．外科 31：1287—1297，1969
13）秋山 洋，山崎善弥，藤森義蔵ほか：食道癌に伴う粘膜変化について．胃と腸 7：1055—1062，1972
14）三戸康郎，井口 潔，中村輝久ほか：食道癌の壁内伸展．とくに上皮内癌の診断とその組織像について．日外会誌 74：1143—1146，1973
15）磯野可一，鍋谷欣市，吉川正宏ほか：食道癌に於ける粘膜上皮組織の異型増殖．外科診療 12：875—880，1970
16）田中乙雄：壁内進展形式の特性からみた食道癌の臨床病理学的検討．日胸外会誌 27：1132—1144，1979
17）磯野可一：食道粘膜の異型増殖について．日病理会誌 51：571—587，1962
18）Ushigiome S, Spjut HJ, Noon GP: Extensive dysplasia and carcinoma in situ of esophageal epithelium. Cancer 20：1023—1029，1967
19）Shu YJ: The cytopathology of esophageal carcinoma, precancerous lesions and early cancer, New York Masson Publishing USA, Inc, 1985, p33—39
20）曽我 淳：早期食道癌の病理．外科 44：804—808，1982
21）吉田 操：色素内視鏡検査法を用いた食道病変の微細観察に関する研究．Gastroenterol Endosc 23：1691—1698，1981
22）末永 博：ヨード染色法による食道癌の臨床病理学的研究．医研究 54：186—202，1984
23）林 恒男，遠藤光男，井手博子ほか：表在癌および dysplasia の内視鏡的検討．Prog Dig Endosc 19：11—15，1981
24）神津照雄：食道癌口側浸潤に関する内視鏡診断．Gastroenterol Endosc 21：791—808，1979
25）佐野元哉，奥田 茂，谷口春生ほか：食道癌の内視鏡診断．遠藤光夫編，外科 Mook 24，東京，金原出版，1982，p25—36
26）Postlethwait RW, Musser AW: Changes in the esophagus in 1000 autopsy specimens. J Thrac Cardiovas Surg 68：953—956，1974
27）保坂陽一：胸部食道癌に対する術前照射の臨床病理学的研究．日外会誌 68：510—526，1967
28）三戸康郎，平塚隆三，平野雅士ほか：食道癌における脈管侵襲所見の臨床病理学的意義．癌の臨 25：1287—1292，1979
29）清水秀昭，板橋正幸，広田映五ほか：上皮内進展を伴う食道癌の臨床病理学的検討．Prog Dig Endosc 21：61—65，1982
30）田中乙雄，武藤輝一，川口正樹ほか：表層拡大型食道癌．遠藤光夫編，外科 Mook24，東京，金原出版，1982，p45—51
31）Soga J, Tanaka O, Sasaki K et al: Superficial spreading carcinoma of the esophagus. Cancer 50：1641—1645，1982
32）川口正樹：食道癌の臨床病理学的研究．とくにリンパ節転移を中心に．日胸外会誌 21：575—586，1973
33）萩野知己：表在進展を伴う食道癌の臨床的X線学的研究．日胸外会誌 30：66—82，1982
34）井手博子，萩野知己，吉田克己ほか：食道癌壁内転移に関する臨床病理学的検討．日消外会誌 13；781—789，1980
35）渡辺 寛，飯塚紀文，平田克治：壁内飛石転移を有する食道癌の検討．外科診療 21：1096—1100，1979
36）渡辺 寛，加藤抱一，平田克治ほか：粘膜下に浸潤がとどまっている食道癌（sm 食道癌）の発育形態と予後に関する検討．消外 5：1215—1219，1982
37）塩崎 均，小川嘉誉，小川道雄ほか：食道癌に対する術前合併療法の検討．癌と化療 11：2245—2251，1985
38）Cogl ES, Greenwald E, Kaplan BH: Effective chemotherapy for esophageal cancer with methotrexate, bleomycin, and cis-diamminedichlorplatinum . Cancer 48：2555—2558，1981
39）Kelsen DP, Bains M, hilaris B et al: Combination chemotherapy of esophageal carcinoma using cisplatin. Vindesine and Bleomycin. Cancer 49：1174—1177，1982
40）杉町圭蔵，甲斐秀信：食道癌の温熱療法．最新医 40：2552—2557，1985