日消外会誌　19（10）：2020～2026，1986年

血清 α-fetoprotein 陽性胃癌の臨床病理学的検討

金沢大学第2外科
広瀬　和郎*　米村　豊　沢　敏治
片山　寛次　宮崎　逸夫
福井医科大学第1外科
三輪　晃一　中川原　儀三
（*現　福井医科大学第1外科）

CLINICOPATHOLOGICAL ANALYSIS OF GASTRIC CANCER WITH POSITIVE SERUM α-FETOPROTEIN

Kazuo HIROSE*, Yutaka YONEMURA, Toshiharu SAWA, Kanji KATAYAMA, Itsuo MIYAZAKI, Koichi MIWA* and Gizo NAKAGAWARA*
Department of Surgery II, School of Medicine, Kanazawa University
and Ist Departent of Surgery, Fukui Medical School*

血清 α-fetoprotein（AFP）が陽性（20ng/ml 以上）を示した胃癌23例を臨床病理学的に検討した．腫瘍径は平均7.9cm と大きく全例が進行癌で肉眼型は2型が最も多く，漿膜面浸潤陽性が21例，N_2（＋）以上が18例，Stage IV が19例を占めた．AFP 値の高低は手術での切除の可否や治癒度とは相関しなかった．治癒切除可能は6例（26%）に過ぎず，その予後は不良で5例が肝転移再発で死亡した．切除16例の組織型は，11例が髄様型または中間型の低分化腺癌で，このうち4例は酵素抗体法により癌組織中に AFP の局在が証明された．以上より，血清 AFP 陽性胃癌は Stage IV 症例が多く，治癒切除後に肝再発が生じやすく，組織学的に髄様型または中間型の低分化腺癌が多いと結論された．

索引用語：α-fetoprotein 陽性胃癌，低分化腺癌，peroxidase anti-peroxidase 法

はじめに

α-fetoprotein（以下 AFP）は，胎児期に卵黄嚢および肝で産生され血中に分泌される胎児性蛋白で，通常，健康な成人の血中には証明されない．臨床的には，1964年 Tatarinov[1]が原発性肝細胞癌患者の血清中に AFP を検出して以来，AFP は肝細胞癌の有力な診断および治療の指標とされている．さらに，近年，AFP 定量の進歩，特に radioimmunoassay 法の導入により AFP 検出の精度が向上した結果，肝細胞癌以外の消化器系癌，生殖器系癌や，肝硬変，肝炎などの非癌疾患でも AFP が陽性を示すことが明らかとなった[2]．胃癌症例でも，経過中に AFP が高値をとる場合があることが報告され[3)4)]，特に肝転移と密接に関連するとされてきたが，最近では肝転移を伴わない症例も報告されている[5]．

著者らは，過去10年間に経験した血清 AFP 陽性胃癌症例について，臨床病理学的特徴を検討するとともに，免疫組織学的に AFP の組織局在を検索し，知見を得たので報告する．

対象と方法

昭和48年4月より昭和57年12月まで金沢大学第2外科で経験した胃癌手術症例のうち，radioimmunoassay 法により血清 AFP を検索した症例は248例であった．このうち，経過中に AFP が20ng/ml 以上を示した23例（9.3%）を血清 AFP 陽性胃癌とし対象とした．なお，臨床経過と肝機能成績の推移により，肝炎あるいは肝硬変の増悪により，一過性の AFP の上昇（最高

＜1986年2月12日受理＞別刷請求先：広瀬　和郎
〒910-11　福井県吉田郡松岡町下合月23－3　福井医科大学第1外科

値は110ng/ml）をきたしたと推定される症例が5例あったが，これらは胃癌自体とは直接の関係はないと判断し，対象には含めなかった．

臨床病理学的検討は，胃癌取扱い規約・第10版に基づき行い，生存率は直接法による粗生存率（消息不明0）で表わした．

AFPの組織内局在の免疫組織学的検討は，手術標本のパラフィン包埋切片を用い，Sternbergerら[6]，Taylorら[7]のperoxidase anti-peroxidase法（以下PAP法）により行った．一次抗体は抗ヒトAFPウサギ血清(DAKO社)，二次抗体は抗ウサギAFPヤギ血清（富士臓器社），PAP complexはDAKO社製を用い，3-3 diaminobenzidineで発色させ明瞭に茶褐色に染色される場合を，組織内AFP陽性とした．なお，反応特異性は，一次抗体を正常ウサギ血清で置換することにより確認した．

成　績

1．血清AFP値

23例における血清AFPの最高値は302,000ng/ml，最低値は24ng/mlであった．術前より血清AFPが陽性を示した症例は16例あったが，このうち11例(69%)は，AFPが100ng/ml以下の低いレベルにあった．

症例3，5，6，7では，術前より高値を示したAFP値が，手術（切除術）により低下したのに対し，症例1，2，10，13，16では，手術(切除術)後にAFP値は術前よりさらに上昇した．

23例のうち，Sandwich法により血清のcarcinoembryonic antigen（以下CEA）が同時に検索された症例は17例あった．このうち，手術前後にCEAが陽性(5.0ng/ml以上）を示した症例は11例（65%）あった．術前よりAFPが陽性を示した16例のうち，CEAが術前より陽性を示したのは症例6，14，19，23の4例のみであったが，これら4例のAFP値は100ng/ml以下の低いレベルにあった．他の12例では術前のCEA値は正常域にあり，この中には術前のAFP値が200ng/ml以上の高値を示した症例1，2，3，5，10が含まれていた．すなわち，AFP陽性胃癌における術前のCEA陽性率は25%（4例/16例）と低かった．また，CEA陽性症例のAFP値は比較的低く，CEA陰性症例の中にAFP値の高い症例が含まれており，血清AFP値はCEA値と相関しなかった（**表1**）．

2．血清AFP陽性胃癌の臨床病理学的検討

1）年齢・性

23例の手術時年齢の分布は，20～29歳が1例，30～39歳が2例，40～49歳が1例，50～59歳が7例，60～69歳が3例，70～79歳が8例，80歳以上が1例であった．最高年齢86歳，最低年齢24歳，平均年齢60.7歳であり，70歳以上の高齢者と50歳台に2峰性のピークがあり，50歳以下には少なかった．

性別では，男18例，女5例で，性比は3.6：1であり，

表1　手術所見と術前・術後の血清AFP値およびCEA値

症例	年齢・性		手術所見(stage)	手術	胃癌肉眼所見 肉眼型	主占居部位	長径(cm)	血清AFP値(ng/ml) 術前	術後	血清CEA値(ng/ml) 術前	術後
1	57	男	$H_0P_0N_2S_1$ (Ⅳ)	治癌切除	2	M	7.6	320以上	302000	3.0	22.4
2	73	男	$H_0P_1N_3S_2$ (Ⅳ)	非治癌切除	3	A	10.0	320以上	3703	1.1	46.9
3	78	男	$H_0P_0N_1S_1$ (Ⅱ)	治癌切除	1	C	4.0	253	6.0	2.7	4.7
4	51	男	$H_2P_0N_2S_3$ (Ⅳ)	非治癌切除	5	M	5.4	56	/	2.9	1.1
5	61	女	$H_0P_1N_3S_2$ (Ⅳ)	非治癌切除	2	A	7.0	214	71	2.4	1.4
6	76	男	$H_0P_0N_2S_2$ (Ⅲ)	治癌切除	2	M	11.0	100	10以下	12.2	1.8
7	71	男	$H_0P_2N_3S_3$ (Ⅳ)	非治癌切除	4	A	15.0	41.7	10以下	3.4	3.6
8	59	女	$H_0P_0N_2S_2$ (Ⅲ)	治癌切除	2	A	4.6	/	230	/	/
9	64	男	$H_0P_0N_1S_1$ (Ⅱ)	治癌切除	2	A	13.0	/	7500	/	/
10	48	女	$H_3P_0N_1S_0$ (Ⅳ)	非治癌切除	2	M	5.5	320以上	800	4.3	12.5
11	74	男	$H_0P_0N_4S_3$ (Ⅳ)	非治癌切除	2	C	11.0	/	380	/	5.8
12	56	男	$H_1P_0N_3S_3$ (Ⅳ)	非治癌切除	3	M	4.0	/	190	2.5	13.4
13	70	男	$H_3P_0N_3S_2$ (Ⅳ)	非治癌切除	2	M	7.5	40.4	420	2.9	6.1
14	58	男	$H_0P_0N_2S_2$ (Ⅳ)	非治癌切除	3	C	10.0	26	/	18	/
15	38	男	$H_0P_1N_2S_3$ (Ⅳ)	非治癌切除	4	C	10.0	/	24	/	/
16	66	男	$H_0P_0N_1S_3$ (Ⅳ)	治癌切除	3	A	5.5	9.0	24.0	/	2.8
17	62	男	$H_1P_0N_2S_3$ (Ⅳ)	非切除	4	MAC	?	200	/	/	/
18	86	男	$H_0P_0N_7S_3$ (Ⅳ)	非切除	?	AMC	?	/	300	10.8	/
19	59	男	$H_3P_2N_4S_3$ (Ⅳ)	非切除	4	CMA	?	84.2	122.5	30.3	10.8
20	71	男	$H_0P_0N_4S_3$ (Ⅳ)	非切除	3	CMA	?	37.6	/	/	/
21	56	男	$H_0P_3N_3S_3$ (Ⅳ)	非切除	3	C	?	55.0	/	/	/
22	24	女	$H_0P_3N_4S_2$ (Ⅳ)	非切除	4	?	?	25	/	2.5	/
23	32	女	$H_0P_1N_3S_3$ (Ⅳ)	非切除	?	?	?	73	43	44.8	37.8

男性に比較的多かった．

2）手術所見および手術術式

全例が進行癌で，肉眼的進行程度(Stage)をみると，Stage I はなく，Stage II 2例，Stage III 2例，Stage IV 19例であり，Stage IV が83%を占めていた．Stage を規定する S, N, P およびH因子を検討すると，S_2 または S_3 の症例が21例（91%），N_2（＋）以上の症例が18例（78%）を占めており，また非治癒因子としての P を有する症例が10例(43%)，H を有する症例が6例（26%）に認められた．

23例のうち，原発巣切除例は16例（69%）であったが，治癒切除例は症例1，3，6，8，9および16の6例（26%）に過ぎなかった．

手術術式と術前の血清 AFP 値との関係を検討すると，AFP が100ng/ml 以下の比較的低い症例でも，切除不能例（症例19～23）や非治癒切除例（症例4，7，13，14)がみられたのに対し，200ng/ml 以上の高値を示す症例のなかに治癒切除例（症例1，3）が含まれていた．すなわち，血清 AFP 値の高低は切除の可否や治癒度とは相関しなかった．

3）胃癌の肉眼所見

23例の胃癌の主占居部位を検討すると，胃上部(C) 5例，胃中部（M）6例，胃下部（A）6例，CMA を占める全体癌が6例で，好発部位は明らかでなかった．癌型の肉眼的分類は，1型1例，2型8例，3型6例，4型5例，5型1例，不明（切除不能例）2例で，2型が最も多かった．

切除例16例について，腫瘍径（最大径）を検討すると，最小4.0cm，最大15.0cm，平均7.9cm で，7cm 以上の症例が10例（63%）を占めており，大きい癌が多かった．

4）病理組織学的所見

病理組織学的検索が十分に行われた原発巣切除例16例について検討した．

各症例の原発巣で優勢な像を占める組織型を検討すると，pap 1例，tub_1 1例，tub_2 2例，por 11例，muc 1例，sig 0例であり，por を呈する症例が69%と大多数を占めた．この組織型 por の11例について，癌の実質と間質結合織の程度を検討すると，髄様型6例，中間型3例，硬性型2例であり，髄様型が過半数を占めた．

切除例16例の浸潤増殖形式（INF）を検討すると，INF α 2例，INF β 9例，INF γ 5例であり，INF β が最も多かった．深達度については，pm が1例，ss が5例，se が9例，si が1例で，se 症例が最も多かった．リンパ管侵襲の程度については，ly_1 5例，ly_2 5例，ly_3 6例であり，ly_2以上の症例が11例（69%）と大多数を占めた．静脈侵襲の程度については，v_0 2例，v_1 7例，v_2 5例，v_3 2例で，v_1症例が最も多かった．リンパ節転移については，n(－) 1例，n_1(＋) 6例，n_2（＋）3例，n_3(＋) 3例，不明（非治癒切除例）3例であった（表2）．

表2　病理組織学的所見および予後

症例	組織型	間質量	INF	深達度	ly	v	AFP局在(PAP法) 原発巣	AFP局在(PAP法) 肝転移巣	予後	術後肝転移
1	por	中間型	β	se	3	3	(+)	(+)	1年　死	(+)
2	por	髄様型	β	ssr	2	2	(+)	(+)	1年7月死	(+)
3	por	髄様型	α	pm	2	1	(+)	――	2年2月生	(−)
4	por	髄様型	β	se	1	1	(+)	――	3月　死	(+)
5	por	中間型	r	se	3	1	(−)	――	11月　生	(−)
6	pap	中間型	β	se	1	1	(−)	――	5月　死	(+)
7	tub2	中間型	r	se	2	1	(−)	――	1年7月生	(−)
8	por	硬性型	r	ss	1	0	(−)	――	8月　死	(+)
9	muc	髄様型	r	ss	3	2	(−)	――	3年10月死	(+)
10	por	髄様型	β	se	1	0	(−)	(−)	2月　死	(+)
11	por	髄様型	α	se	1	1	(−)	――	3年6月死	不明
12	por	髄様型	β	se	3	3	(−)	(−)	5月　死	(+)
13	tub1	髄様型	β	ss/β	2	1	(−)	(−)	4月　死	(+)
14	tub2	中間型	r	si	3	2	(−)	――	11月　死	(+)?
15	por	硬性型	r	se	3	2	(−)	――	9月　死	不明
16	tub2	中間型	β	ss/β	2	2	(−)	――	1年11月死	(+)

3. PAP 法による AFP の組織内局在の検討

原発巣切除16例について検討した．その結果，原発巣に AFP の組織局在が証明されたのは，症例1，2，3，4の計4例(25%)であった．AFP の局在パターンとしては，i）癌細胞内の胞体内に微細・粗大な顆粒として検出される「顆粒型」（図1），ii）腺癌の腺腔内に分泌液様に検出される「分泌液型」（図2），iii）癌細胞の胞体内に封入体様に検出される「封入体型」（図3）の3種類が認められた．このうち，顆粒型は4例全例に共通して認められる所見であった．また，症例3と4では，顆粒型の所見のみが認められたが，症例1では顆粒型と分泌液型の所見が，症例2では顆粒型と封入体型の所見が認められた．

これら4例の術前の血清 AFP 値は，症例1と2では320ng/ml 以上（scale over）の高値を示したのに対し，症例3と4では，それぞれ253ng/ml, 56ng/ml と比較的低値を示した．症例1と2では，術中に肝転移は認められなかったが，それぞれ治癒切除後1年，非治癒切除後1年7カ月後に，血清 AFP が302,000ng/ml, 3,703ng/ml に達し，肝転移再発により死亡した．そして，剖検により採取された肝転移巣にも AFP の局在が証明された．

また，これら4例では原発巣で優勢を占める組織型

図1　胃癌組織内のAFP局在：「顆粒型」．髄様型の低分化腺癌の胞体内に，AFPが微細・粗大な顆粒として検出される．（PAP法，×66）

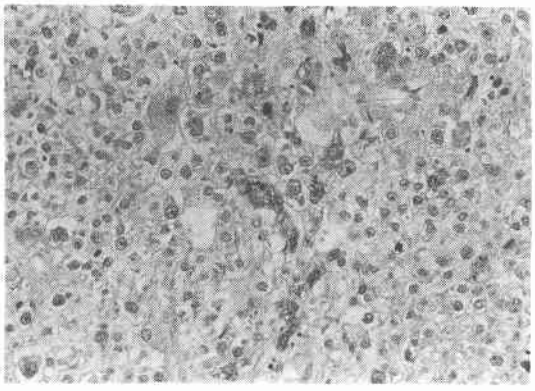

図2　胃癌組織内のAFP局在：「分泌液型」．中分化型管状腺癌の腺腔内に，AFPが分泌液様に検出される．（PAP法，×50）

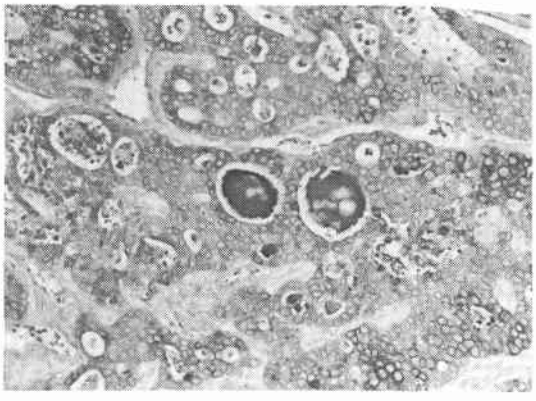

図3　胃癌組織内のAFP局在：「封入体型」．髄様型の低分化腺癌の胞体内に，AFPが封入体様に検出される（矢印）．（PAP法，×132）

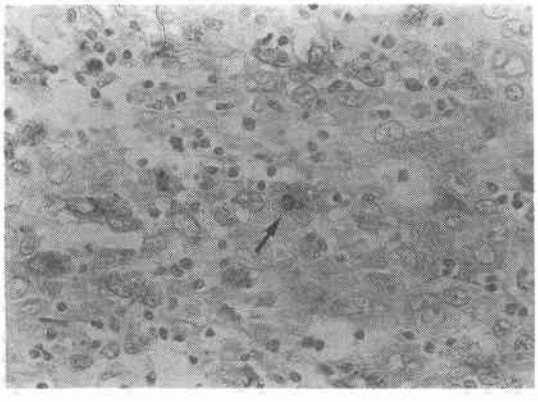

はすべてporであり，その間質結合織の程度は3例（症例2，3，4）までが髄様型であることが注目された．しかし，4例のうち，実際に低分化腺癌の組織像を呈する癌巣自体にAFPの局在が認められたのは症例2と3のみであり，症例1と4では部分的に混在する中分化型管状腺癌あるいは乳頭腺癌の部位にのみAFPの局在が認められた．すなわち，PAP法でAFPの局在が証明された胃癌の組織像はすべてが低分化腺癌ではなかった．

一方，他の12例（症例5～16）では，原発巣にAFPの組織局在は証明されなかった．このうち，症例10，12，13の3例では肝転移巣にもAFPの組織局在は証明されなかった．12例のうち6例は，経過中の血清AFPの最高値が200ng/ml以下の比較的低いレベルにあったが，症例9や10のように血清AFPが7,500ng/ml，800ng/mlとかなり高い例も含まれていた．

4．血清AFP陽性胃癌の予後

23例の予後はきわめて不良で，2年生存率は17%に過ぎず，4年以上の生存例はなかった．特に，治癒切除例6例（症例1，3，6，8，9，16）の予後をみると，術前の血清AFP値が253ng/mlで深達度pmであった症例3のみが術後2年2カ月生存中であるが，他の5例では術後8カ月から3年10カ月の間に肝転移再発で死亡したことが注目された．このほか，非治癒切除例である症例2が，術後1年7カ月後に肝転移をきたし死亡した．この結果，手術時にすでに肝転移を認めた6例を合わせると，経過中に肝転移を生じた症例は，23のうち12例（52%）に達した．

考　察

1970年にBourreilleら[3]が肝転移を有する胃癌症例で，血清AFPが高値を示したことを報告して以来，血清AFP陽性胃癌の報告が散見されるようになった．これらの症例の多くは肝転移を有していたことより，胃癌における血清AFPの高値は肝転移と密接な関係をもつことが示唆されてきた．そして，近年の蛍光抗体法や酵素抗体法などの免疫組織学的手技の発達に伴い，癌組織内にAFPの局在を証明しえた「AFP産生胃癌」症例[5)8)~10)]の報告がみられるようになったが，このなかには肝転移を伴わない症例[5)8)]もみられる．しかし，現在まで，血清AFP陽性胃癌の多数症例について，臨床病理学的特徴を，AFPの免疫組織学的検索をも含めて詳細に検討した報告は少ない．そこで，今回，著者らはこの点につき検討した．

血清AFP陽性胃癌の頻度は，血清AFPの陽性基準

をどこにおくかにより異なると思われるが，従来の報告では，佐藤ら[11]は200ng/ml 以上を陽性とし193例中11例（5.7%）としている．一方，高橋ら[12]は20ng/ml 以上を陽性とし，181例中16例（8.8%）と報告している．著者らは，癌細胞の AFP 産生量や血中への放出程度などにより血清 AFP レベルが当然かなり低いこともあると考えて，20ng/ml 以上を陽性とした．その結果，248例中23例（9.3%）に相当した．

術前の血清 AFP 値は17例中11例が100ng/ml 以下の低レベルにあったが，症例 1，2，10では320ng/ml (scale over)以上の高値を示した．従来の報告[2)4)]でも，原発性肝癌以外の疾患における AFP 値の上昇は比較的低値にとどまる場合が多いとされている．

血清 CEA が同時に検索された症例は17例あったが，術前の CEA 陽性率は16例中 4 例(25%)に過ぎず，他の CEA 陽性例 7 例は術後の再発や再燃に伴うものであった．そして，これら血清 CEA 陽性胃癌の血清 AFP 値は100ng/ml 以下と低く，逆に CEA 陰性胃癌のなかに AFP 値の高い症例（症例 3，5）が含まれていた．また，術前 AFP 値が320ng/ml 以上の高値を示した症例 1，2，10では術前の CEA 値は正常域にあった．以上より，胃癌における血清 AFP は血清 CEA とは相関せず，AFP と CEA を産生する胃癌細胞が異なることが示唆される．

血清 AFP 陽性胃癌の年齢は平均60.7歳で，50歳以下には少なく，70歳以上が 9 例を占めており，高齢者に多い傾向にあった．従来の報告でも[2)11)~13)]，やはり，60歳以上の症例が多数を占めている．

手術所見を検討すると，全例が進行癌で，特に Stage I 症例がなく Stage IV 症例が19例（83%）を占めていたのが注目された．しかも，腫瘍径（切除例）が平均 7.9cm と大きく，漿膜面浸潤陽性（S_2 または S_3）が21例を占めていた．従来の報告でも，治癒切除の不可能な高度進行癌が大多数を占めるとされる．組織学的深達度について詳細に記載し検討した報告は少ないが，近藤ら[13]の報告例では，21例中15例までが，se, si または sei 症例である．自験例でも切除16例のうち15例までが深達度 ss 以上で，そのうち10例が se または si であり，pm は 1 例で早期癌症例はなかった．これまでの報告でも血清 AFP 陽性の早期癌はまれで，加藤ら[4]の集計で 1 例，近藤ら[13]の報告で 3 例，沢田ら[15]の報告で 1 例，太田ら[16]の報告で 1 例をみるのみである．このように，血清 AFP 陽性胃癌に早期癌が少ないことの原因としては，① 早期癌では AFP が産生されていても量的に少ないために，血清 AFP が正常域にとどまっており，ある程度の大きさ（腫瘍量）を有する進行癌にならないと血清 AFP が陽性とならない，あるいは ② 胃癌での AFP 産生自体が癌発生の早期には非常にまれであり，ある程度に発育した時点で，はじめて，AFP を産生する胃癌細胞が派生してくるという 2 つの可能性が推測される．この点を明らかにするためには，血清 AFP が正常域にある早期胃癌や深達度の浅い stage I や stage II の進行癌について，AFP の組織局在を免疫組織学的に詳細に検討し，AFP 産生の有無を確認することも必要かと考えられる．現在まで，このような点について検討した文献的報告はほとんどないが，教室の沢らは，第84回日本外科学会総会（1984年）において，この点を検討し発表している．その結果，血清 AFP が正常域にある胃癌60例（早期癌30例，進行癌30例）のうち，PAP 法で AFP の組織局在が証明されたのは 3 例（5%）のみで，このうち，早期癌は 1 例（3.3%），進行癌は 2 例（6.6%）であったと報告している．この結果は，胃癌でも頻度は少ないながら，比較的早期から AFP が産生される症例があること，そして，そのような症例で血清 AFP が陽性となるためにはある程度，癌が発育進行することが必要であることを示唆するものであろう．

血清 AFP 陽性胃癌の組織像に何らかの特徴があるか否かは，胃癌における AFP 産生の起源を推察するうえで興味のあるところである．AFP 陽性胃癌に特徴的な組織像として，加藤ら[4]は，髄様型の乳頭状腺管腺癌が多いと報告し，北岡[14]も主に髄様型の乳頭状腺癌，または分化型腺癌で，特に核異型が強く細胞が多形性に富むものが多いと報告している．一方，佐藤ら[11]は，切除例 7 例のうち，高・中分化型管状腺癌は 2 例のみで，髄様型の未分化癌と低分化腺癌が 5 例を占めていたと報告している．沢田ら[15]も，同様に髄様の低分化腺癌が多いと報告している．自験例では，切除16例のうち11例までが髄様型または中間型の低分化腺癌であることが特徴的であった．また，PAP 法により，癌巣に AFP の組織局在が証明された 4 例の組織型は，すべて髄様型の低分化腺癌であった．したがって，AFP 陽性胃癌に特徴的な組織型として，髄様型の低分化腺癌が重要であると考えられた．

胃癌における AFP 産生の起源については，現在まで，癌組織抽出液中の AFP 濃度の測定や免疫組織学的検索（蛍光抗体法や酵素抗体法）により，胃癌細胞自体（原発巣あるいは肝転移巣）が AFP を産生する場

合[5)8)~16)]と，肝転移巣周囲の非癌肝細胞がAFPと産生する場合[17)]があるとされている．自験例での切除16例に対するPAP法による検索の結果では，胃癌原発巣にAFP局在が証明されたのは4例(25%)であり，このうち2例では肝転移巣にもAFP局在が証明された．これら4例の血清AFP値は，2例ではそれぞれ302,000ng/ml, 3,703ng/mlとかなりの高値に達したが，他の2例ではほれぞれ253ng/ml, 56ng/mlと比較的低値にとどまっていた．すなわち，以上の4例は胃癌細胞自体がAFPを産生したと考えられる．一方，他の12例ではAFPの組織局在は証明されず，しかも，この中には血清AFPが7500ng/mlという高値を示した症例も含まれていた．このように，血清AFPが陽性であるにもかかわらず，PAP法で組織内にAFPが証明されない場合には，①真に組織内にAFPが存在していなかった，②組織内にAFPが含まれているが，その量がPAP法による検出感度以下である，あるいは，③組織内に含まれていたAFPの抗原性が，組織の固定や包埋の過程で失活してしまった，などの可能性が推測される[18)]が，個々の症例でこのうちのどれが原因かを判定することは困難である．ただし，症例5，6，7では，原発巣切除により血清AFPが有意に下降していることより，癌組織内にAFPが存在していると推定され，原因としては上記の②または③が考えられる．渡辺ら[19)]は，酵素抗体法では，検体組織を新鮮なうちに迅速に適確な方法で固定し，抗原の失活を防ぐことが重要であることを強調しており，今後の検索に際しては留意すべきと考えられる．

血清AFP陽性胃癌23例の予後は極めて不良で，2年生存率は17%に過ぎず，4年以上の生存例はなかった．特に，治癒切除6例のうち，5例が肝転移再発により死亡したことが注目され，結局，23例のうち12例(52%)に肝転移を生じた．北岡[14)]も，血清AFP陽性胃癌37例のうち，治癒切除例は15例(37.5%)で，2年生存率は15.6%，5年生存率は5.7%で，治癒切除例のうち12例(80%)が肝転移再発をきたしたと報告している．このようにAFP陽性胃癌になぜ肝転移が多いのかという点については，現時点では適確な説明は困難であり，今後の課題と考えられる．

まとめ

血清AFP陽性胃癌23例を臨床病理学的に検討した結果，以下の結論が得られた．

1. 50歳以上の男性に多く，全例が進行癌でStage IVが19例(83%)を占めていた．胃癌の肉眼型は2例が最も多く，腫瘍径が平均7.9cmと大きく，漿膜面浸潤陽性でリンパ節転移の高度な症例が多かった．

2. 原発巣切除例は16例(69.5%)であったが，治癒切除例は6例(26%)に過ぎなかった．血清AFP値の高低は，切除の可否や手術の治癒度とは相関しなかった．

3. 切除16例の組織型は，低分化腺癌が11例(68.8%)を占め，そのうち9例は間質結合織の程度が髄様型または中間型を示した．

4. PAP法で原発巣にAFPの組織局在が証明されたのは16例中4例(25%)であり，これら4例の組織型はすべて髄様型または中間型の低分化腺癌であった．血清AFP値の高低とPAP法によるAFP組織局在の有無との間には明らかな相関を認めなかった．

5. 予後はきわめて不良で2年生存率は17%に過ぎなかった．特に，治癒切除6例のうち5例が肝転移再発をきたし，結局，23例中12例(52%)が経過中に肝転移を生じた．

本論文の要旨は，第194回北陸外科学会(金沢市，昭和58年2月5日)，第69回日本消化器病学会総会(大阪市，昭和58年4月11日)および第22回日本消化器外科学会総会(奈良市，昭和58年7月23日)において発表した．

文献

1) Tatarinov YS: Detection of embryo-specific α-globulin in the blood serum of a patient with primary liver tumor. Vopr Med Khim 10: 90—91, 1964
2) 遠藤康夫，飯野四郎，中山利文ほか：αフェトプロティン—臨床—．免疫と疾患 4：715—721, 1982
3) Bourreille J, Metayer P, Sauger F et al: Existence d'alpha-foeto preteine au cours d'un cancer secondaire du foie d'origine gastrique. Presse Med 78: 1277—1278, 1970
4) 加藤 清，赤井貞彦，飛田祐吉ほか：ヘパトーマ．悪性奇形腫以外のα-Fetoprotein陽性癌について—．癌の臨 20：370—382, 1974
5) 野田健一，沖田 極，重田幸三郎ほか：胃癌細胞内にAFPの局在ならびにRegan isoenzymeを証明しえた進行胃癌の2症例．日消病会誌 74：197—205, 1977
6) Sternberger LA, Hardy HR Jr, Cuculis JJ et al: The unlabeled antibody enzyme method of immunohistochemistry. Preparation and properities of soluble antigen-antibody complex (horseradish peroxidase—anti-horseradish peroxidase) and its use in identification of spirochetes. J Histochem Cytochem 18: 315—333, 1970

7) Taylor CR, Kurman RJ, Warner NE: The potential value of immunohistologic technique in the classification of ovarian and testicular tumors. Human Pathol 9：417—427, 1978
8) 新沢陽英, 笠島　武, 平野雄一郎ほか：消化器癌における α-fetoprotein の peroxidase antiperoxidase (PAP) 法による検討. 日消病会誌　77：1250—1256, 1980
9) 鳥枝道雄, 森田耕一郎, 守田信義ほか：AFP および CEA 産生胃癌の 1 例. 日臨外医会誌　45：443—448, 1984
10) 児玉孝也, 柴山和夫, 金井福栄ほか：特異な肉眼形態を呈した α-fetoprotein 産生胃癌の 1 例. 日外会誌　85：77—81, 1984
11) 佐藤幹夫, 三戸康郎, 荒木貞夫ほか：α-フェトプロテイン産生胃癌. 癌の臨　28：799—803, 1982
12) 高橋　豊, 磨伊正義, 秋本龍一ほか：AFP 産生胃癌—その異なる 2 つの biological behavior について. 癌の臨　29：19—24, 1983
13) 近藤泰理, 生越喬二, 三室利夫ほか：Alpha-fetoprotein 高値胃癌症例の検討. 癌の臨　29：85—86, 1983
14) 北岡久三：肝癌における α-fetoprotein の意義. 尾形利郎, 戸部隆吉, 堀　原一ほか編. 今日の臨床外科, 第25B 巻, 東京, メジカルビュー社, 1981, p93—104
15) 沢田　勉, 内藤寿則, 江理口直文ほか：血清 α-fetoprotein 高値原発胃癌 8 例における免疫組織学的検討. 消外　8：359—363, 1985
16) 太田大作, 梶原義史, 原田英二ほか：Alpha-fetoprotein 産生胃癌に関する臨床的・病理学的検討. 日消外会誌　18：43—49, 1985
17) 沖田　極, 野田健一, 早川幹夫ほか：血中に α-fetoprotein, CEA, variant alkaline phosphatase の共存を認めた肝転移を有する胃癌の 1 症例—各癌関連胎児性蛋白の臓器由来について—. 日消病会誌　75：224—231, 1978
18) 向井　清：免疫組織化学の日常病理診断への応用. 病理と臨　2：1479—1480, 1984
19) 東海大学病理学教室, 共利研細胞生物：酵素抗体法. —理論・手技解説とその応用—, 東京, 学際企画, 1981, p33—85